

女子尿道憩室原発 Clear cell adenocarcinoma の 1 例

岡 利樹¹, 今中 岳洋¹, 山中 庸平¹, 金城 孝則¹,
野村 広徳¹, 吉岡 巖¹, 高田 晋吾¹, 安岡 弘直²

¹大阪警察病院泌尿器科, ²大阪警察病院病理診断科

A CASE OF CLEAR CELL ADENOCARCINOMA ARISING FROM A FEMALE URETHRAL DIVERTICULUM

Toshiki OKA¹, Takahiro IMANAKA¹, Yohei YAMANAKA¹, Takanori KINJO¹,
Hironori NOMURA¹, Iwao YOSHIOKA¹, Shingo TAKADA¹ and Hironao YASUOKA²

¹The Department of Urology, Osaka Police Hospital

²The Department of Pathology, Osaka Police Hospital

Adenocarcinoma arising from the female urethral diverticulum is very rare, as only about 100 cases have been reported worldwide. An 82-year-old woman presented with asymptomatic macrohematuria. A transvaginal examination revealed a firm circular mass on the anterior vaginal wall. Cystourethroscopy showed a urethral tumor, which was determined to be clear cell adenocarcinoma after transurethral resection of the urethral tumor. However, we could not resect all of the tumor, so anterior pelvic exenteration and ileal conduit urinary diversion were performed. The final pathological diagnosis was clear cell adenocarcinoma arising from the urethral diverticulum. However multiple lymph node metastases appeared 10 months after surgery. The patient refused additional therapy and died 23 months after surgery.

(Hinyokika Kiyo 64 : 67-69, 2018 DOI: 10.14989/ActaUrolJap_64_2_67)

Key words : Clear cell adenocarcinoma, Female urethral diverticulum

緒 言

女子尿道憩室腫瘍は世界でも100例程度しか報告のないきわめて稀な腫瘍である。今回、女子尿道憩室腫瘍の1例を経験したので、若干の文献的考察を加えて報告する。

症 例

患 者 : 82歳, 女性

主 訴 : 無症候性肉眼的血尿

家族歴 : 特記すべきことなし

併存症 : 高血圧症, アルツハイマー型認知症

既往歴 : 緑内障, 白内障, 腰椎骨折

現病歴 : 2014年1月, 無症候性肉眼的血尿を主訴に当科紹介となった。

現 症 : 膣内診にて前壁に直径約2cmの表面平滑円形の硬い腫瘍を触知。

受診時検査所見 : 血算, 生化ともに異常所見はなく, 尿沈渣では赤血球10~19/HPF, 白血球10~19/HPF, 尿細胞診は陽性であった。

尿道膀胱鏡検査所見 : 尿道括約筋近位6時方向に乳頭状腫瘍を認めた (Fig. 1)。膀胱内には明らかな異常を認めなかった。

画像検査所見 : 骨盤部単純MRIでは尿道右側に

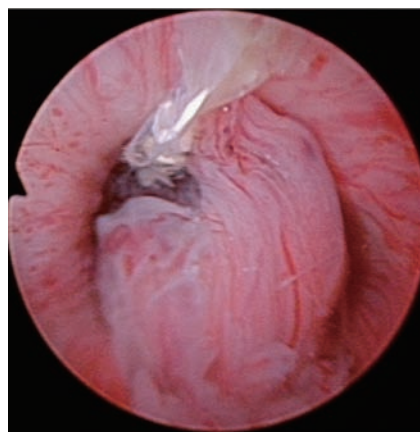


Fig. 1. Cystourethroscopic examination showed a urethral tumor.

沿って19×16×18mm大の類円形の結節性病変を認め、T2強調画像では高信号域として描出された (Fig. 2)。また、T2強調画像にて低信号の薄い壁を持った憩室様の構造があり、憩室発生の腫瘍が尿道内に侵入している可能性があった。胸腹部造影CTでは明らかなリンパ節転移、遠隔転移を認めなかった。

入院後経過 : 以上より尿道腫瘍と診断し、2014年2月に経尿道的尿道腫瘍切除術施行。膣内診を併用して尿道の腫瘍を挙上しながら可及的に切除を行ったが、切除を追加していくと、膣方向へと向かう表面整な漏

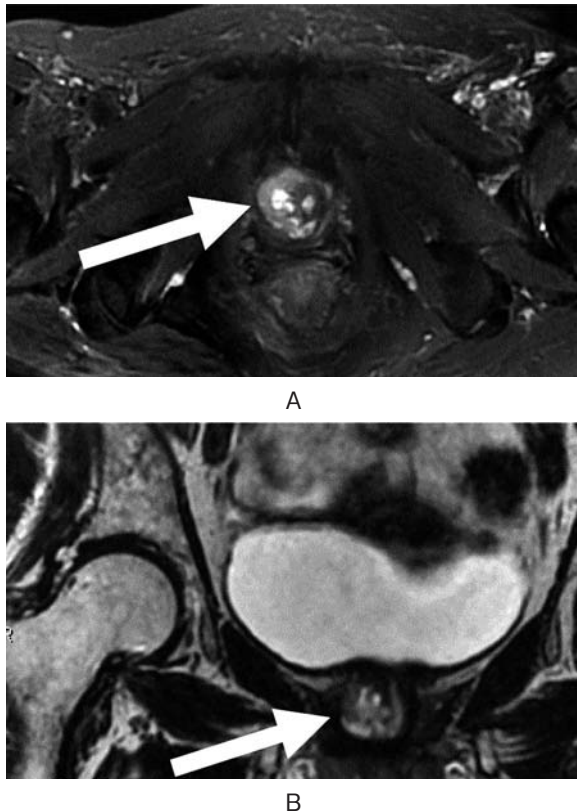


Fig. 2. T2-weighted MRI showed 19*16*18 mm mass with low signal intensity (arrow). A. axial image. B. coronal image.

斗状の粘膜を認めた。尿道陰瘻の存在が示唆されたため臨床病期 T3N0M0 と診断。穿孔の危険性があったため完全切除は困難であった。病理結果は clear cell adenocarcinoma であった。3月に前方骨盤内臓全摘除術（膀胱尿道全摘除術および子宮両側付属器融合併切除術）を施行。

術中所見：下腹部正中切開にて腹腔よりアプローチ。膀胱・尿道・陰を一塊として摘出後、両側閉鎖リンパ節・鼠径リンパ節郭清を行った。回腸導管造設を施行し手術終了した。

摘出標本：腫瘍の主座は尿道と陰の間の結合組織あり、尿道憩室の一部に上皮内病変を認めたことから、尿道憩室原発と考えられた。腫瘍細胞は陰壁に浸潤し、陰前壁の粘膜に露出していたが、膀胱、尿道粘膜および陰粘膜に病変は認めなかった。郭清したリンパ節に悪性所見は認めなかった。

病理組織所見：淡明～好酸性の豊富な細胞質を有する腫瘍細胞が、乳頭状、篩状、癒合腺管構造を呈して増殖、浸潤する像に加えて、充実性の増殖や hobnail pattern が認められた (Fig. 3)。特殊染色では、細胞質内にグリコーゲンが確認され、PAX8, P504S 陽性、高分子サイトケラチン一部陽性、Glypican3, PSA, PSAP, PAX2 陰性であった。以上より、尿道憩室癌 pT3N0M0 と診断した。

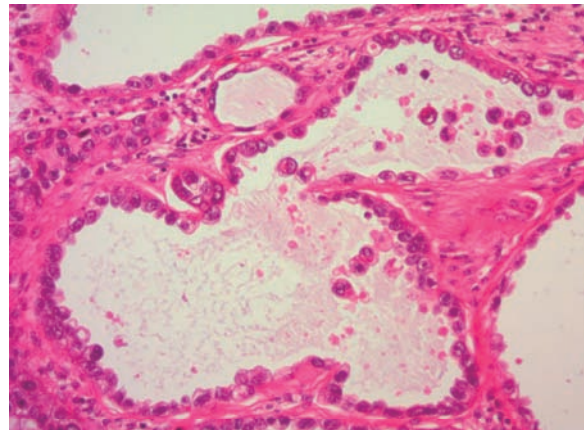


Fig. 3. Histopathological examination of the tumor showed clear cell adenocarcinoma.

術後経過：術後10カ月で傍大動脈リンパ節・鼠径リンパ節転移が出現。化学療法を提案するも希望されず、無治療経過観察の後、術後23カ月で永眠された。

考 察

女子の尿道憩室原発の悪性腫瘍はきわめて稀であり、世界でも100例程度の報告があるに過ぎない。本邦では2007年に鷺野ら¹⁾が18例を検討しており、今回われわれは自験例を含めた以降の本邦報告4例²⁻⁴⁾を加え、計22例を検討した。

発症年齢は42～82歳で平均61.5歳であった。

主訴は血尿・尿道出血が13例と最多であり、排尿困難・尿閉が12例と続く（重複あり）。

組織型は腺癌が19例で移行上皮癌が3例であった。

予後は観察期間が4～24カ月（平均14カ月）で、癌なし生存は記載のあった限りでは腺癌で17例中12例、移行上皮癌では3例中1例であった。

診断方法は陰内診、尿細胞診、画像検査などを併せて行うが、陰内診では本邦報告で記載のあった18例全例で前壁に腫瘍を触知した。

また、尿細胞診も16例中14例と88%で陽性であり、補助診断に有効である。確定診断は腫瘍の生検もしくは経尿道的尿道腫瘍切除術により行われる。

治療は全例で手術が選択されていた。補助化学療

Table 1. Summary of treatment and outcome in 22 cases of adenocarcinoma of female urethral diverticulum

	再発なし	局所再発	遠隔転移 死亡	不明
膀胱尿道全摘除術 (n=12)	7	0	3	2
尿道摘除術 (n=6)	3	1	1	1
憩室摘除術 (n=4)	1	2	1	0
	11	3	5	3

Table 2. Comparison of outcome depending on the T stage between cystectomy and diverticulectomy

	T1 (n=3)	T2 (n=8)	T3 (n=17)	T4 (n=2)
膀胱尿道全摘除術	再発なし: 1例	再発なし: 2例	再発なし: 5例 再発: 3例 癌死: 5例 不詳: 3例	癌死: 2例
憩室摘除術	再発なし: 1例 再発: 1例	再発なし: 3例 癌死: 1例 不詳: 2例	癌死: 1例	(-)

法・放射線療法の併用例も散見されるが、症例数が少なく有用性に関しては証明されていない。

手術の術式は膀胱尿道全摘除術（前方骨盤内臓全摘除術を含む）が12例、尿道全摘除術が6例（膀胱部分切除術および尿道全摘除術を1例含む）、憩室摘除術が4例であった。それぞれの治療成績を比較した（Table 1）。

膀胱尿道全摘除術を施行した症例では、7例が再発なく経過していた。尿道全摘除術を施行した症例でも半数が再発なく経過していたが、憩室摘除術を施行した症例では、4例中3例で再発を認めた。憩室摘除術施行後再発を認めた3例ではいずれも膀胱尿道全摘除術または前方骨盤内臓全摘除術が施行されたが、そのうち1例で術後のリンパ節転移・遠隔転移を認めた⁵⁾。症例数の少なさ故、術式の選択やリンパ節郭清範囲に関して一定の見解はない。

根治性が高いと考えられる膀胱尿道全摘除術（前方骨盤内臓全摘除術を含む）と、排尿機能の温存が可能である憩室摘除術について、74例の女子尿道憩室腫瘍を検討した Ahmed ら⁶⁾の報告では、膀胱尿道全摘除術が施行されたのは30例、憩室摘除術が施行されたのは16例で、それぞれのT分類はTable 2の通りである。膀胱尿道全摘除術を施行した症例のうちT1・T2例は3例でいずれも再発なく経過している。T3例では16例中5例が再発なし、3例で局所再発、5例で癌死、T4例では2例とも癌死していた。

一方、憩室摘除術を施行した症例でも、T1・T2例では8例中少なくとも4例が再発なく経過している。また、症例数は少ないが Evans ら⁷⁾の報告では、尿道憩室腺癌に対し憩室摘除術を施行し術後再発があった場合でも、追加手術および放射線療法でコントロールが可能であるとしており、Patanaphan ら⁸⁾の報告でも尿道憩室腺癌の手術療法に関して膀胱尿道全摘除術と憩室摘除術+放射線療法を比較し、予後において差がないとしている。

以上から、T3以上の症例では膀胱尿道全摘除術が望ましいが、T1・T2例では排尿機能が温存できる憩室摘除術も検討すべきであると考えられ、Ahmed らもそのように推奨している。

しかし、本症例の clear cell adenocarcinoma のように放射線感受性の低いとされる⁹⁾組織型では、再発時の局所コントロールに難渋する可能性があるため、T1・T2 症例であっても膀胱尿道全摘除術など、より根治性の高い治療法を選択する必要があると考えられた。

結 語

尿道憩室原発 clear cell adenocarcinoma の1例を報告した。

文 献

- 1) 鷺野 聡, 寺内文人, 松崎 敦, ほか: 女子尿道憩室腺癌の1例. 泌尿紀要 **53**: 593-596, 2007
- 2) 上阪裕香, 加藤大悟, 中井康友, ほか: 尿道憩室内に発生した女子尿道 Clear cell adenocarcinoma の1例. 泌尿紀要 **57**: 639-642, 2011
- 3) Nakatsuka S, Taguchi I, Nagatomo T, et al.: A case of clear cell adenocarcinoma arising from the urethral diverticulum: utility of urinary cytology and immunohistochemistry. *Cytojournal* **9**: 11, 2012
- 4) Watanabe R, Sugahara T and Hamada H: A case of a urethral diverticular adenocarcinoma after the fenestration of the anterior vaginal wall for pelvic floor abscess. *J Surg Case Rep* doi: 10.1093/jscr/rjw024
- 5) 野口純男, 井田時雄: 女子尿道憩室腫瘍の1例. 泌尿紀要 **29**: 921-929, 1983
- 6) Ahmed K, Dasgupta R, Vats A, et al.: Urethral diverticular carcinoma: an overview of current trends in diagnosis and management. *Int Urol Nephrol* **42**: 331-341, 2010
- 7) Evans KJ, McCarthy MP and Sands JP: Adenocarcinoma of a female urethral diverticulum: a case report and review of the literature. *J Urol* **126**: 124-126, 1981
- 8) Patanaphan V, Prempre T, Sewchand W, et al.: Adenocarcinoma arising in female urethral diverticulum. *Urology* Vol. XXII **3**: 259-264, 1983
- 9) Rivard DJ and Waisman SS: Primary mesonephric carcinoma of the female urethra. *J Urol* **134**: 756-757, 1985

(Received on March 9, 2017)

(Accepted on October 2, 2017)