# 腹壁に穿破した巨大精嚢嚢胞の1例

宗宮　伸弥，玉置　雅弘，藤川　祥平
山田　祐也，上山　裕樹，金岡　俊雄
日本赤十字社和歌山医療センター泌尿器科

# A CASE OF SEMINAL VESICLE CYST INCIDENTALLY DIAGNOSED DURING RUPTURE OF ABDOMINAL SUBCUTANEOUS ABSCESS

Shinya Somiya, Masahiro Tamaki, Shohei Fujikawa,
Yuya Yamada, Yuki Kamiyama and Toshio Kanaoka
*The Department of Urology, Japanese Red CrossWakayama Medical Center*

Seminal vesicle cyst is a rare disease and is often asymptomatic. We present a case of huge seminal vesicle cyst connected to the abdominal wall and observed as a subcutaneous abscess. An 89-year-old man presented with asymptomatic spontaneous rupture of the left lower abdominal subcutaneous abscess. Computed tomography (CT) showed a relatively low intensity cystic mass located in the Retzius' space just below the abscess, surrounding the right bladder wall laterally and connecting to the right seminal vesicle posteriorly. Biopsy of the skin around the subcutaneous abscess and aspiration biopsy of the pelvic cystic fluid showed no evidence of malignancy. We diagnosed the lesion as a seminal vesicle cyst with bacterial infection. The patient was treated with antibiotics and there has been no relapse.

(Hinyokika Kiyo **64**: 193-195, 2018　DOI: 10.14989/ActaUrolJap_64_4_193)

**Key words**: Seminal vesicle cyst, Pelvic abscess

## 緒　　言

精嚢嚢胞は男子骨盤腔内嚢胞性疾患の1つであり，比較的稀な疾患である．無症状で偶発的に画像的に発見されることも多い疾患であるが，排尿障害や不妊症などを合併する報告もある[1)]．今回われわれは腹壁に穿破した皮下膿瘍を機に，画像的に巨大な精嚢嚢胞と考えられた1例を経験したので報告する．

## 症　　例

患　者：89歳，男性

主　訴：左下腹部の排膿

既往歴：

77歳時　経尿道的前立腺切除術

79歳時　両側鼠径ヘルニア（メッシュ使用）

83歳時　ペースメーカー留置

87歳時　右総腸骨動脈瘤開腹手術

現病歴：2カ月前より左下腹部の膨隆を自覚し，1カ月前に当院消化器内科を受診した．腹部単純/造影CT上骨盤腔から腹壁へと連続する嚢胞性病変を認めたため当科紹介受診した．当科初診の2週間前に膨隆部の皮膚は自潰し，膿汁排泄を認めていた．

現　症：vital signs 異常なし

左下腹部の臍の左下方数cmのところに直径5cm程度の膨隆を認め，一部自壊していた．膨隆部は弾性軟で，圧痛は認めたが熱感は認めなかった．自壊部からは用手圧迫で黄褐色の排膿を認めたため，皮下膿瘍と考えられた．また皮下膿瘍部以外の腹壁，鼠径部にも圧痛を認めず，精索にも左右差を認めなかった．

直腸診：弾性軟で明らかな腫瘤は触知せず．

血液検査所見：炎症上昇など認めず．

尿検査所見：膿尿を含め異常所見は認めず．

腹部超音波検査：腹壁から膀胱周囲に連続する低エコー域が容易に同定できた．

膀胱鏡検査：膀胱内に異常を認めなかったが，前立腺部尿道精阜近傍の4時と8時方向にやや深く切除されており，経尿道的前立腺切除術の術後変化と考えられた．

画像所見：造影CTでは皮下膿瘍に連続し，膀胱の腹側から右側腔を通って背面に回り込み，右精嚢に連続する嚢胞状病変を認めた．尿管や膀胱，腎臓など周囲臓器は解剖学的に正常位置であった（Fig. 1a）．

腫瘤内の前立腺付近に嚢胞内結石と思われる石灰化陰影を認めた（Fig. 1b，Fig. 2）．

右総腸骨動脈瘤術前のCTでも同様の嚢胞状病変を認め，大きさにも著変を認めなかった（Fig. 3）．

治療経過：嚢胞はエコーで容易に同定できたため，下腹部正中からエコーガイド下嚢胞穿刺を行った．穿刺吸引したところ，やや粘稠な黄褐色の膿汁を認めた．

血液培養検査：陰性

膿汁細菌培養検査：Viridans Streptococcus

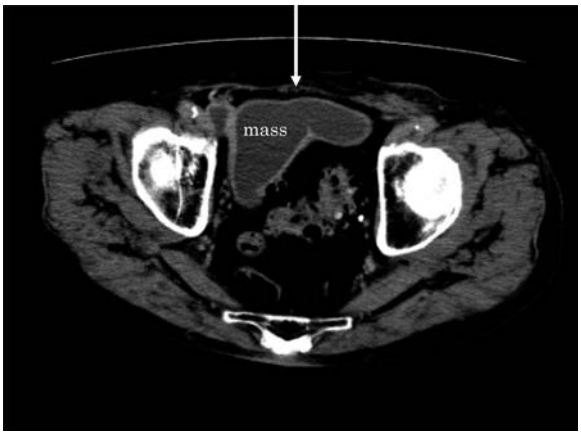


a

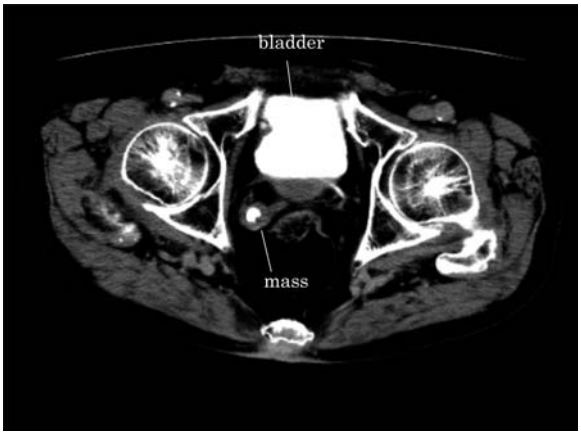


b

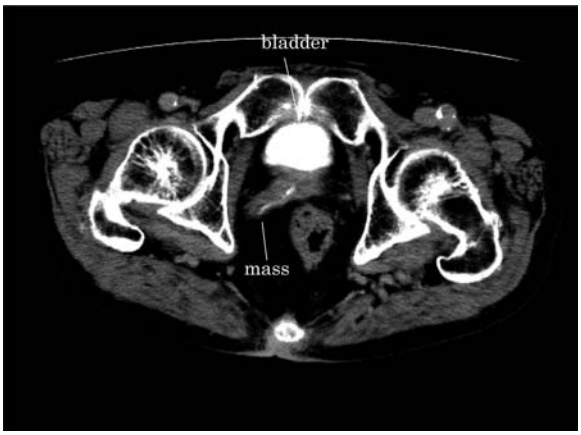


c

**Fig. 1**. a) Contrast-enhanced CT in abdominal position showed pelvic mass located cephalad to bladder. Endoscopic ultrasound-guided fine-needle aspiration was performed along the arrow. b) Contrast-enhanced CT caudal to Fig. 1a) showed movable calcification in the mass in the vicinity of the ejaculatory duct. c) Contrast-enhanced CT 5 mm caudal to Fig. 1b) showed the pelvic mass attached to the ejaculatory duct.

膿汁の抗酸菌培養検査：陰性

膿汁細胞診：陰性

皮下膿瘍部の皮膚生検：悪性を示唆する所見は認めなかった．

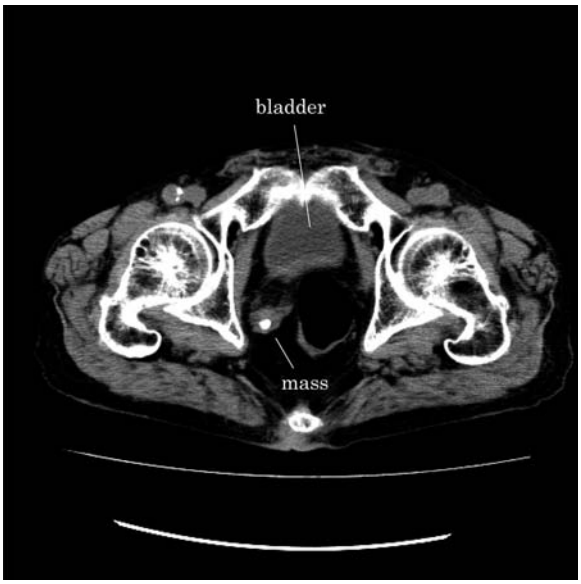


**Fig. 2**. CT in dorsal position showed movement of calcification depending on position.

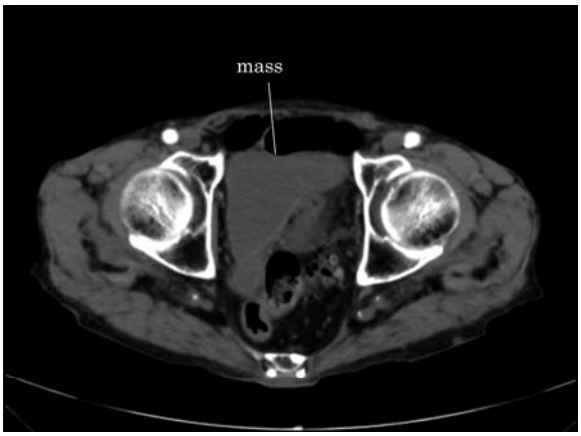


**Fig. 3**. CT before surgery of iliac aneurysm showed no difference in the size of the pelvic mass.

その後の経過：リンパ嚢腫，鼠径ヘルニアのメッシュ感染なども鑑別に上がったが，最終的に，精嚢嚢胞と診断した．重篤な症状を認めず，高齢であり手術希望がなかったため保存的にアモキシシリン/クラブラン酸（ABPC/CVA）内服加療を行ったところ，1カ月後には排膿は消失し，自壊部も閉鎖した．

## 考　　察

骨盤内後腹膜領域の膿瘍は症状が乏しく比較的緩慢な経過をたどることが多いため診断に難渋することがある[2)]．本症例で穿刺した嚢胞内容液培養から検出されたViridans StreptococcusはB群溶連菌に属し，皮膚や軟部組織への感染の起炎菌となることが多い．また，全身状態良好で特に重篤な感染の既往もなく，画像上慢性的に拡張していることから，本症例は先行感染による骨盤内膿瘍形成ではなく，皮下膿瘍から嚢胞内への二次的な感染と考えられた．

今回経験した嚢胞性病変の鑑別として，当初，われわれは腫瘍性病変，術後合併症，および骨盤内嚢胞性疾患を想定した．まず，腫瘍性病変に関しては，細胞診が陰性でCTで2年以上ほぼ変化がなく，皮膚生検で悪性所見を認めなかったことなどから否定的と考えた．

次に，術後合併症として，右総腸骨動脈瘤術後リンパ嚢腫を想定したが，持参した右総腸骨動脈瘤術前のCTでもすでに存在しほぼ経時変化がなかったため，否定された（Fig. 3）．

また，鼠径ヘルニアの術後感染も想定したが，メッシュ周囲に感染を示唆する所見はなく，鼠径部痛もないことから否定された．以上より，本症例は画像上精嚢に連続しているため精嚢嚢胞と診断した．

骨盤内嚢胞性疾患は比較的稀な疾患であるが，精嚢嚢胞はさらに稀とされ国内では約80例程度が報告されている[1]．精嚢嚢胞の発生機序としては先天性と後天性が考えられている．先天性精嚢腺嚢胞は胎生期における中腎管の発生異常が原因と考えられており，そのため腎，尿管，精管といった中腎管由来臓器に発生異常を合併することが知られている．精嚢嚢胞77例を検討した北野らによると51％にそれらの中腎管臓器に合併症を認めたとされており，同側腎無形成，尿管精嚢異所開口，嚢胞腎などが報告されている[1]．また，先天性精嚢嚢胞のうち，92％に同側尿管の異所開口が認められ，また80％に同側腎の発生異常を伴うという報告もある[3]．一方後天性精嚢嚢胞の原因としては局所進行性前立腺がんや経尿道的前立腺切除術の既往や射精管結石などが報告されている[4~6]．

自験例では上部尿路に異常がないことも踏まえ，後天的精嚢嚢胞と考えられた．原因としては，経尿道的前立腺切除術の既往があるため，医原性に射精管開口部が閉塞した可能性のほか，射精管付近の嚢胞内に石灰化陰影を認めることから，結石による射精管の閉塞の可能性も考えられた．

症状は無症状のことも多いが，前出の北野らによると血精液症，不妊症，排尿障害などがそれぞれ2割程度に見られたと報告されている．ほかにも違和感，疼痛，血尿，排便障害，繰り返す尿路感染，嚢胞感染など多岐にわたる．特に嚢胞感染は敗血症を来たした報告もあり．症状としては腹痛，発熱，悪寒など非特異的なものであった[7]．

無症状ならば経過観察とすることが多く，有症状例では嚢胞穿刺や外科的切除が選択されることが多い．術後再発や，悪性腫瘍を合併している報告もあり[8]，切除手術が理想ではある．しかし，精嚢が骨盤腔内の深くに位置するため，充分広い術野をえることが困難なことや，性機能や排尿に障害を来たす可能性，手術侵襲を考え嚢胞穿刺のみ実施された報告も多い．また，腹腔鏡下切除を行った報告もある[9]．

自験例では感染を合併していることから手術適応も考慮したが，経過中に皮下膿瘍は自然軽快しほかに症状もなく，また高齢であることなどから積極的治療は行わず，抗菌薬による保存的治療のみ行い，以後は経過観察とした．

## 結　　語

腹壁穿破を契機に画像から診断された感染を伴う精嚢嚢胞の1例を経験したので，若干の文献的考察を加えて報告した．

## 文　　献


1）北野弘之，重松慶紀，尾澤　彰，ほか：排尿排便障害を認めた巨大精嚢嚢胞の1例．西日泌尿 **74**：391-395，2012

2）清島圭二郎，川上達夫，上領頼之，ほか：腎形成異常を伴った精嚢腺嚢胞の2例．西日泌尿 **63**：147-150，2001

3）Alpern MB, Dortman RE, Gross BH, et al.: Seminal vesicle cyst: association with adult polycystic kidney disease. Radiology **180**: 79-80, 1991

4）木島敏樹，奥野哲男，酒井康之，ほか：前立腺癌に続発したと考えられた射精管閉塞性精嚢嚢胞の1例．泌尿紀要 **50**：123-125，2004

5）Ridwan S, Seth L, Irving JF, et al.: The role of transrectal ultrasonography in the diagnosis and management of prostatic and seminal vesicle cysts. J Urol **141**: 1206-1209, 1989

6）Conn IG, Peeling WB and Clements R: Complete resolution of a large seminal vesicle cyst-evidence for an obstructive aetiology. BJU **69**: 636-639, 1992

7）Patel B, Gujral S, Jefferson K, et al.: Seminal vesicle cysts and associated anomalies. BJU **90**: 265-271, 2002

8）Yanagisawa N, Saegusa M, Yoshida T, et al.: Squamous cell carcinoma arising from a seminal vesicular cyst: possible relationship between chronic inflammation and tumor development. Pathol Int **52**: 249-253, 2002

9）後藤崇之，澤田篤郎，沖波　武，ほか：腹腔鏡下に切除した精嚢嚢胞の1例．日泌尿会誌 **100**：650-654，2009

10）伊藤伸一郎，横溝　智，菅尾英木：膿腎症術後1年以上経過してから再燃したMRSAによる後腹膜膿瘍の1例．泌尿器外科 **19**：547-550，2006


(Received on July 18, 2017
Accepted on November 30, 2017)