Dimethyl sulfoxide（DMSO）の経皮的吸収療法が有効であった限局性尿管アミロイドーシスの1例（8年間の長期 Follow-up）

奥村　昌央[1]，森井　章裕[1]，高川　　清[2]，北村　　寛[3]
[1]黒部市民病院泌尿器科，[2]黒部市民病院病理診断科
[3]富山大学大学院医学薬学研究部腎泌尿器科学講座

A CASE OF LOCALIZED AMYLOIDOSIS OF THE RIGHT URETER TREATED EFFECTIVELY BY OCCULUSIVE DRESSING TECHNIQUE THERAPY USING DIMETHYL SULFOXIDE : LONG-TERM FOLLOW-UP OF EIGHT YEARS

Akiou Okumura[1], Akihiro Morii[1], Kiyoshi Takagawa[2] and Hiroshi Kitamura[3]
[1]*The Department of Urology, Kurobe City Hospital*
[2]*The Department of Pathology, Kurobe City Hospital*
[3]*The Department of Urology, Graduate School of Medicine and Pharmaceutical Sciences for Research, University of Toyama*

The patient was a 56-year-old female. She was referred to our department for further examination of right hydronephrosis in 2010. Computed tomography (CT) showed right hydronephrosis, and retrograde pyelography (RP) revealed stenosis of the right lower ureter. Urine cytology was negative. Transurethral biopsy of the right ureter was performed using ureteroscopic cup forceps and the histopathlogical diagnosis was ureteral amyloidosis. A whole-body search was performed, including rectal biopsy, but no evidence of amyloidosis was obtained. She was diagnosed with localized amyloidosis of the right ureter. A ureteral stent was indwelled and the patient was given occulusive dressing technique (ODT) therapy using dimethyl sulfoxide (DMSO) for 1 year. After ODT therapy, right hydronephrosis improved. After a 2-year follow-up, it worsened. ODT therapy was restarted and continued for 2 years. She consulted our department because of fever and right lumbago in April 2017 after a 4-month interruption of ODT therapy. CT revealed progression of the right hydronephrosis. A ureteral stent was indwelled and ODT therapy was restarted. The right hydronephrosis improved after 1 year. ODT therapy using DMSO was effective for localized ureteral amyloidosis, but periodic follow-up was necessary and ODT therapy was also effective when it recurred after the interruption of treatment.

(Hinyokika Kiyo **65**：117-121, 2019　DOI：10.14989/ActaUrolJap_65_4_117)
Key words：Ureteral amyloidosis, Dimethyl sulfoxide (DMSO), ODT therapy

緒　　言

尿管アミロイドーシスは稀な疾患であり，その術前診断は難しく，尿管腫瘍と診断され術後の病理診断で判明することが多い[1)]．この度，われわれは限局性尿管アミロイドーシスに対し dimethyl sulfoxide（以下 DMSO）の occulusive dressing technique（以下 ODT）療法を行い，8年間の長期 follow-up を行ったので報告する．

症　　例

患　者：56歳，女性
既往歴：特記すべきことなし
主　訴：右腰痛と発熱
現病歴：2010年に右腰痛にて近医を受診し，腹部エコーにて右水腎症を認めたため当科紹介受診した．CT で右水腎症があり（Fig. 1a），RP にて右下部尿管に狭窄を認めた（Fig. 1b）．尿管鏡を用いて経尿道的尿管生検を施行したが明らかな腫瘍病変はなく，狭窄部の尿管壁が肥厚した部位の組織を採取した．病理組織所見は HE 染色で無核の硝子様物質の沈着を認め（Fig. 1c），ダイレクトファーストスカーレット染色（direct fast scaret stain：DFS stain，以下 DFS 染色）では偏光顕微鏡にて緑色調の偏光がみられアミロイドの沈着を認め（Fig. 1d），尿管アミロイドーシスと診断された．直腸生検や上部消化管検査，心エコーなどの全身検索では他にはアミロイドーシスは認めず，尿中 Bence-Jones 蛋白も陰性であり限局性尿管アミロイドーシスと診断した．患者に治療法として尿管部分切除術と自己で施行可能な DMSO の ODT 療法の説明をしたところ仕事で休暇が取れないため後者を希望した．使用した薬剤は DMSO 250 ml に注射用水を 250

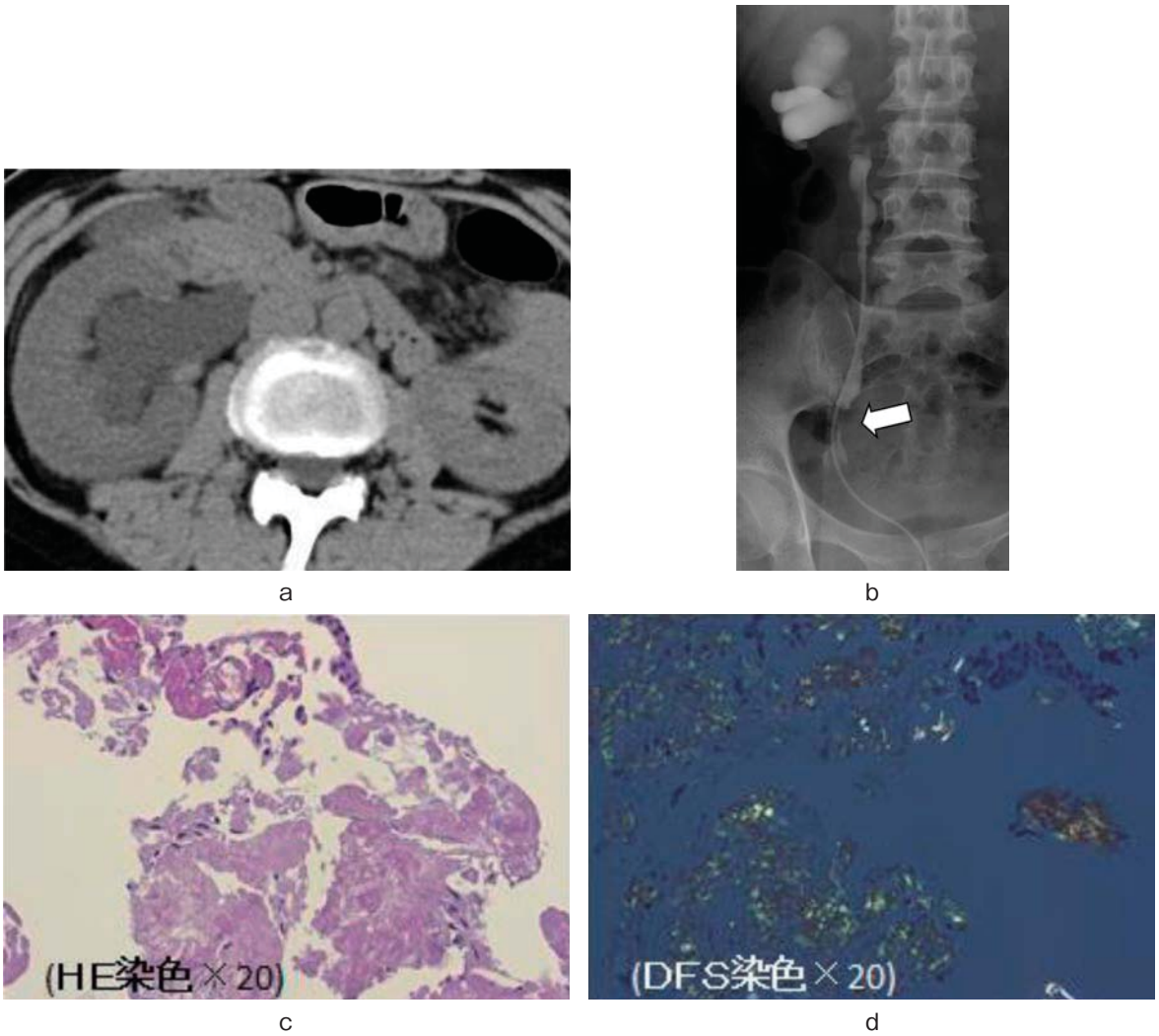

Fig. 1. a) CT revealed right hydronephrosis. b) RP revealed stenosis of the right lower ureter. The arrow shows the right ureteral stenosis. c) Histopathological findings revealed ureteral amyloidosis (H-E staining, objective lens, × 20). d) Ureteral deposits were positive on direct fast scarlet (DFS) staining (DFS staining, polaroid lens, × 20).

Fig. 2. Drip infusion pyelography (DIP) revealed improvement of the right hydronephrosis.

ml 加え50%に希釈した溶液で保険収載に関しては薬剤は試薬扱いで無償とし処置も自己で行うため請求はしなかった．ODT 療法は加藤ら[2]の方法に準じ連日，就寝前に50% DMSO の 7 ml をガーゼに浸し，大腿に貼布しその上からラップを巻き付け 1 時間放置とした．また尿管ステントは 2 カ月ごとに交換し治療は2011年から 1 年間行い，右水腎症は改善した（Fig. 2）．その後 2 年間は 3 カ月おきに腎エコーと年 2 回の CT で follow していた．2014年の CT で右尿管壁の肥厚と右水腎症の増悪を認め，自覚症状はなかったが尿管アミロイドーシスの再発と考え，ODT 療法を再開し右水腎症は改善傾向にあった．しかし2016年12月より 4 カ月間，本人が治療を中断したところ右腰痛と発熱が生じたため2017年 4 月当科を受診した．

現　症：右 CVA に圧痛を認めた．

血圧 120/80 mmHg，脈拍84/分，体温 38.2°C

血液一般：RBC 406万/μl，Hb 12.4 g/dl，WBC

10,400/μl，Plt 17.7万/μl

血液生化学検査：肝機能，電解質正常．

BUN 16.2 mg/dl，Cre 0.7 mg/dl，eGFR 66.7 ml/min/1.73 m^2，CRP 4.46 mg/dl

検尿 PH 5.5，糖（−），蛋白（−），ケトン（−），ウロビリノーゲン（−），ビリルビン（−），潜血（2＋）

尿沈渣 RBC 50〜99/hpf，WBC 50〜99/hpf

尿培養 Enterococcus faecalis

治療経過：CT で右水腎症の増悪を認め（Fig. 3），尿管鏡での精査も考えたが腎盂腎炎を来たしており尿管ステントを留置し tazobactam/piperacillin（TAZ/PIPC）9 g/日による抗菌剤治療を 1 週間行った．レントゲン画像検査では右水腎症以外に異常は認めなかった．尿管鏡による精査を検討したが右尿管カテーテル尿の細胞診は陰性であり尿管アミロイドーシスの再発の可能性が高いと考えられ，本人も保存的治療を強く希望したため 2 週間後に DMSO の ODT 療法を再開することにした．尿管ステントは 2 カ月ごとに交換し

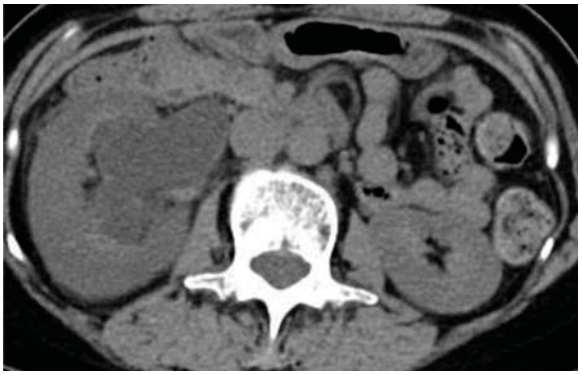

a

b

Fig. 3. CT revealed right hydronephrosis after a 4-month interruption of ODT therapy. a) Axial image. b) Coronal image.

a

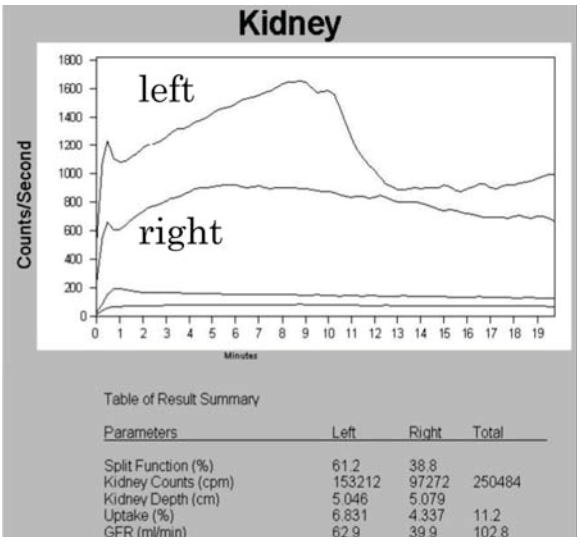

b

Fig. 4. a) DIP revealed improvement of the right hydronephrosis. b) A renogram revealed decreasing right renal function.

ていたが右水腎症は改善傾向にあり 1 年後に抜去した．尿管ステント抜去後の DIP を示す（Fig. 4a）．レノグラムでは総 glomerular filtration rate（GFR）は 102.8 ml/min（正常 90.0 以上）で左腎の GFR は 62.9 ml/min，右腎の GFR は 39.9 ml/min で右腎機能は左腎に比べ低下していた（Fig. 4b）．その後も ODT 療法を継続中であり初診時からの経過を Fig. 5 に示す．

考　　察

アミロイドーシスとは β 構造を有した線維蛋白を主成分とするアミロイドが，臓器や組織の細胞外に沈着した結果，機能障害を引き起こす疾患である[3]．本邦でのアミロイドーシスに関する調査研究班によるア

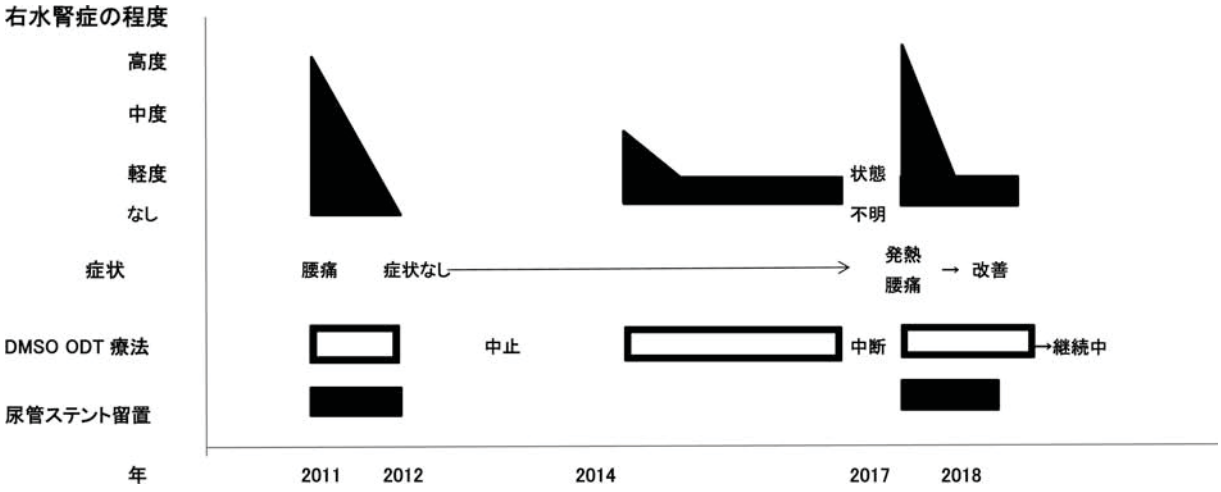

Fig. 5. Clinical course of the patient.

ミロイドーシス診療ガイドラインではアミロイドーシスは全身性と限局性に大別され，さらに細分化されている[4]．限局性アミロイドーシスは，1）脳アミロイドーシス，2）内分泌アミロイドーシス，3）限局性結節性アミロイドーシス，4）角膜ほかのアミロイドーシスに細分化され，自験例は 3）の限局性結節性アミロイドーシスに該当した．アミロイドの病理組織染色はコンゴー赤染色がなされることが多いがこの度施行した DFS 染色は染色液の調整が簡便で，安定した染色結果が得られるとされる[5]．免疫組織染色では AA 蛋白は陰性であり L 鎖の κ や λ に関しては染色性に明らかな差を認めず，アミロイドの由来は確定できなかった．

本邦での限局性尿管アミロイドーシスに対し奥田らが69例を集計しているが[6]，この度，自験例を含め10例を追加し79例として臨床的検討を行った（Table 1）．性別は男性29例，女性50例で年齢は19～84歳であった．主訴は血尿が36例で側腹部痛が20例で，患側は左が45例，右が30例と左が多く，部位は下部尿管が39例，中部尿管18例であった．治療に関しては尿管腫瘍の診断で腎尿管全摘を施行したものが36例と多く，次に尿管部分切除が28例であり，DMSO の ODT 療法は自験例を含め 3 例であった．DMSOの ODT 療法以外の保存的治療としては Ikeda らは48歳女性の限局性尿管アミロイドーシスに対しステロイドの内服治療を行い改善がみられた症例を報告しており[7]，follow-up 期間が 6 カ月と短いが有効な可能性がある．

Table 1. Characteristic of localized ureteral amyloidosis in Japan

性　別	男性29例，女性50例
年　齢	19-84歳
主　訴	血尿36例，側腹部痛20例，水腎症 8 例，腰背部痛 6 例，その他 9 例
患　側	左45例，右30例，両側 4 例
部　位	下部尿管39例，中部尿管18例，尿管膀胱移行部 9 例，上部尿管 6 例，腎盂 3 例，多発 3 例，不明 1 例
治療法	腎尿管全摘術 36 例，尿管部分切除術 28 例，DMSO の膀胱内注入療法（尿管膀胱移行部例）4 例，尿管カテーテル留置 2 例，DMSO の ODT 療法 3 例，DMSO の内服 2 例，尿管皮膚瘻 1 例，尿管生検のみ 1 例，Ho：YAG にて焼却 1 例，腎瘻造設 1 例

DMSO は水・アルコール・アセトン・クロロホルム・ベンゼンなどに可溶性があり，構造式は $(CH_3)_2SO$ で分子量は78.13の溶媒であり樹脂類の溶剤として使われていた．人体における薬理作用には浸透促進作用，抗炎症作用，アミロイドの沈着防止，さらにアミロイド蛋白の融解作用などがある．90% DMSO 溶液を皮膚に塗布した場合，4～6時間で最高血中濃度が得られ，これが36～72時間持続され，1 週間で40%が排出されるとされ[8]，皮膚へ塗布した場合の血中濃度は上昇は遅いが高い状態で保たれ，内服した場合より有効とされる[9]．ODT 療法は手技的に簡便で患者自身が毎日できるという利点があり，膀胱アミロイドーシスに対し施行し奏功した例も報告されており[9,10]，尿路上皮に生じたアミロイドーシスに有効な可能性がある．ODT 療法の副作用としては塗布部位の発赤，水泡形成，掻痒感などがあり，自験例では夏場に掻痒感を認めたが治療に支障を来たすには至らなかった．しかし連日施行することが精神的な負担となっている．

限局性尿管アミロイドーシスに対する ODT 療法の奏功例の観察期間は加藤ら[2]は 1 年，岡崎ら[11]は10カ月であった．一方，Borza らは上部尿路に生じた 3 例の限局性アミロイドーシスを検討し，そのうち右腎盂アミロイドーシスは 6 年間に渡り経過観察のみで増悪はなく，尿管アミロイドーシス 2 例のうち 1 例は尿管部分切除を行い 8 年間再発がなく，他の 1 例は15カ月経過観察し増悪はなかったとし，上部尿路に生じたアミロイドーシスは経過観察のみで問題はないとしてい

る[12]．自験例においては今後は ODT 療法を連日から隔日へ間隔を延ばすことを検討しているが，尿管アミロイドーシスに合併した尿管癌の報告例もあり[13]，今後ひき続き厳重に follow し増悪した場合には尿管鏡による精査を予定している．

結　　語

限局性尿管アミロイドーシスに対しては DMSO の ODT 療法が有効ではあるが画像検査を含めた定期的な follow-up が必要であり，治療を中断し再発した場合でも ODT 療法を再開することで治療効果を認めた．

本論文は本人から論文掲載の同意を得ており，黒部市民病院倫理委員会に於いて論文投稿の承諾を得ている．

文　　献

1）早川将平，白木良一，深見直彦，ほか：尿管鏡下生検にて診断し得た限局性尿管アミロイドーシスの 1 例．泌尿紀要 **61**：275-277，2015
2）加藤祐司，須江洋一，藤井敬三，ほか：限局性尿管・膀胱アミロイドーシスに対する Dimethyl sulfoxide（DMSO）の経皮的吸収療法が奏功した 1 例．泌尿紀要 **46**：421-424，2000
3）松崎博充，高月　清：特集◇内分泌，代謝性疾患の薬物療法（2）アミロイドーシス．医学と薬学 **32**：1093-1100，1994
4）アミロイドーシスに関する調査研究班：アミロイドーシス診療ガイドライン2010
5）田村邦夫：アミロイドの日常染色法　ダイレクトファーストスカーレット染色．検査と技術 **29**：728-730，2001　増刊号
6）奥田英伸，鄭　則秀，志水清紀，ほか：限局性尿管アミロイドーシスの 1 例．泌尿紀要 **54**：419-422，2008
7）Ikeda J, Katoh N, Sekijima Y, et al.: Regression of localized ureter amyloidosis after treatment with steroids suggested by Tc-99m pyrophosphate scintigraphy. Amyloid **22**: 257-258, 2015
8）磯部　敬：DMSO とアミロイド―新しい治療の試み―．日本臨牀 **37**：3278-3284，1979
9）武田利和，小堺紀英，池内幸一：Dimethyl sulfoxide（DMSO）の経皮的吸収療法が奏功した膀胱アミロイドーシスの 2 例．日泌尿会誌 **96**：705-708，2005
10）Yoshino T, Ohara S and Moriyama H: Occlusive dressing therapy using dimethyl sulfoxide in a patient presenting with primary localized amyloidosis of the urinary bladder: a case report. J Med Case Rep **7**: 191, 2013
11）岡崎　浩，大木一成，中村敏之，ほか：Dimethyl sulfoxide（DMSO）の ODT 療法が奏功した限局性尿管アミロイドーシスの 1 例．泌尿器外科 **16**：709-712，2003
12）Borza T, Shah RB, Faeber GJ, et al.: Localized amyloidosis of the upper urinary tract:a case series of three patients managed with reconstructive surgery or surveillance. J Endourol **24**: 641-644, 2010
13）Mullin EM Jr, Trostle DR, Fetzer AE, et al.: Bilateral amyloidosis of the ureter associated with carcinoma. J Urol **132**: 1181-1183, 1984

(Received on October 16, 2018
Accepted on December 4, 2018)