

尿管原発の血管肉腫の1例

野村 俊介¹, 林 悠大朗¹, 川畑さゆき¹, 藤川 直也¹
滝沢 明利¹, 今野 真思², 塩川 章³¹国際親善総合病院泌尿器科, ²横須賀共済病院泌尿器科, ³国際親善総合病院病理診断科

A CASE OF PRIMARY ANGIOSARCOMA OF THE URETER

Shunsuke NOMURA¹, Yutaro HAYASHI¹, Sayuki KAWABATA¹, Naoya FUJIKAWA¹,
Akitoshi TAKIZAWA¹, Masashi IMANO² and Akira SHIOKAWA³¹The Department of Urology, International Goodwill Hospital²The Department of Urology, Yokosuka Kyosai Hospital³The Department of Diagnostic Pathology, International Goodwill Hospital

Angiosarcoma is a very rare tumor. The malignancy is high grade and the prognosis is extremely poor. A 51-year-old man was admitted to our hospital with the main complaint of asymptomatic macroscopic hematuria. Since right ureteral cancer was suspected by the imaging examination, laparoscopic right total nephroureterectomy was planned. However, strong adhesion was found between the tumor and the surrounding tissue, and the tumor could not be completely resected from the distal ureter. Pathological diagnosis was primary ureteral angiosarcoma, and staging was right middle ureteral angiosarcoma T3N0M0. However, since surgical findings strongly suspected that the peeled surface was positive, adjuvant radiation therapy was added. He is alive without disease recurrence at one year and eight months after surgery.

(Hinyokika Kiyō 65 : 333-336, 2019 DOI: 10.14989/ActaUrolJap_65_8_333)

Key word: Primary ureteral angiosarcoma

緒 言

血管肉腫は非常に稀な腫瘍であり、全身のどの部位にも発生しうるが、50%以上が頭頸部に発生する¹⁾。尿管原発の血管肉腫は、検索しうる限り国内での報告はなく、海外での報告は2例のみである^{2,3)}。今回、尿管原発血管肉腫の1例を経験したので、若干の文献的考察を加えて報告する。

症 例

患者: 51歳, 男性

主 訴: 肉眼的血尿

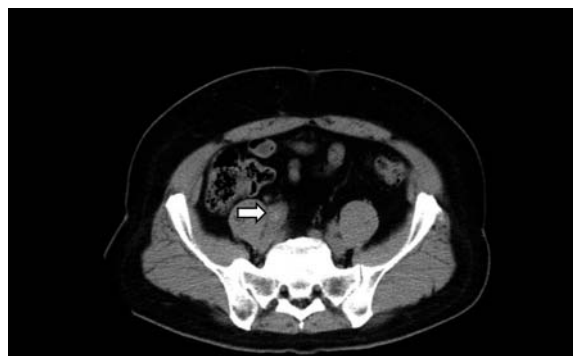家族歴: 特記すべきことなし

既往歴: 脳出血, 糖尿病, 高血圧, 扁桃腺術後

現病歴: 2016年7月, 無症候性肉眼的血尿が出現し, その後断続的に継続していた。近医を受診しCTにて右中部尿管に水腎症をともなう腫瘤性病変を認め, 中部尿管癌疑いで2017年3月に当科紹介受診となった。

末梢血液像: WBC $6.96 \times 10^3/\mu\text{l}$, RBC $441 \times 10^4/\mu\text{l}$, Hb 13.9 g/dl, PLT $194 \times 10^3/\mu\text{l}$

血液生化学検査: CRP 0.68 mg/dl, BUN 19 mg/dl, Cre 1.77 mg/dl, e-GFR 34.0, AST 17 IU/l, ALT 21 IU/l, Na 141 mEq/l, K 3.6 mEq/l, Glu 133 mg/dl, HbA1c (NGSP) 5.6%

**Fig. 1.** CT finding. Tumor is marked with arrow.

凝固系検査: PT-INR 0.99, APTT, 34.3 sec

尿沈渣: RBC 50~99/HPF, WBC 1 未満/HPF

尿細胞診: Class II

単純CT: 右中部尿管に径21 mmの軟部影を認め, 中等度の水腎症を伴い尿管腫瘍が疑われた (Fig. 1)。

MRI: 右中部尿管内に長径30 mm程度の拡散制限を伴う腫瘤性病変を認めたが, 明らかな壁外浸潤疑う所見は認めない (Fig. 2)。

逆行性右腎盂尿管造影: 下部尿管で完全閉塞を認め, ガイドワイヤーの通過も困難であった。洗浄細胞診はclass IIであった (Fig. 3)。

入院後経過: 尿細胞診は陰性だが, その他の画像所見より右尿管癌cT2N0M0と診断し, 2017年4月に腹

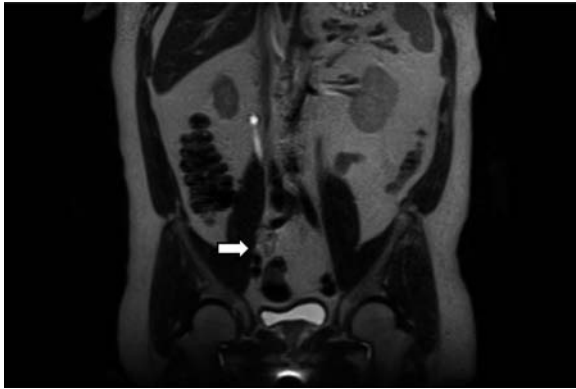


Fig. 2. MRI finding (coronal T2-weighted image). Tumor is marked with arrow.

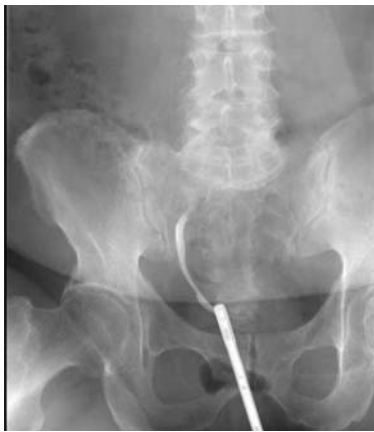

Fig. 3. Retrograde renal pelvis ureter contrast shows complete occlusion in the right lower ureter.

腔鏡下右腎尿管全摘除術（後腹膜アプローチ）を施行した。

術中所見：全身麻酔，硬膜外麻酔下に左側臥位にて，4ポートで手術を施行，腎動脈，腎静脈，尿管の順に処理した。この際，右尿管の末梢側は総腸骨動脈交叉部手前で筋膜と強固に癒着しており，可能な限り鋭的・鈍的に剥離を行った。続いて，仰臥位とし下腹部正中恥骨上縁より頭側へ10 cmの皮膚切開を置いた。腎臓を体外に摘出し尿管を末梢に剥離するが，総腸骨動脈交叉部で総腸骨動脈と腸腰筋膜に強固な癒着があり，浸潤が疑われた。尿管は廃用萎縮や癒着が強いことにより，腫瘍の末梢側尿管が尿管口レベルまでは同定できず，逆行性尿管ステント留置することも考慮したが，腫瘍の癒着が強いこと，手術単独での根治性が高くないことから，無理な剥離による血管や神経の損傷を避けるために腫瘍から2 cmほど末梢で切断した。右総腸骨リンパ節，右閉鎖リンパ節を郭清した。

肉眼所見：遠位側でポリープ状に隆起し，中央から近位側は平坦に見える病変で，病変の近位側尿管は拡張し，出血を伴っている。

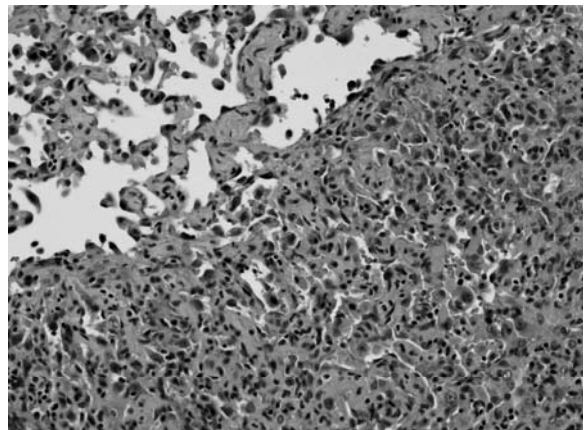
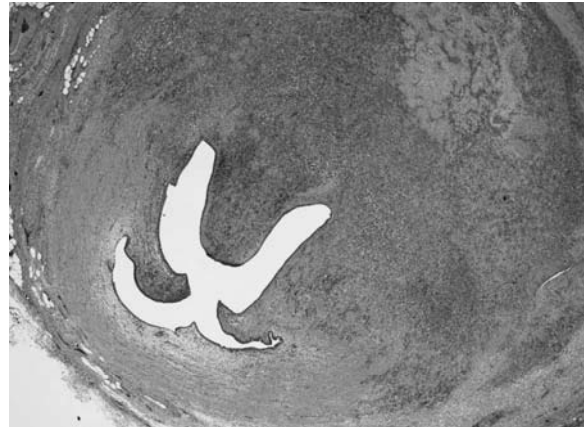

Fig. 4. Histopathological findings of tumor (HE stain).

病理組織所見：病変の主座は尿管壁内にあり，尿管には糜爛がみられ粘膜上皮は軽度肥厚しているが，腫瘍性変化はみられず，粘膜下に好酸性類緑形～紡錘形異型細胞の充実性増殖がみられ，一部に出血やヘモジデリン沈着を伴っている。所々に赤血球を容れた血管がみられ，また，部分的に扁平化した細胞が乳頭状に増殖するところもある。腫瘍断端は挫滅や焼灼により評価困難である（Fig. 4）。

免疫染色では腫瘍細胞はCD34陽性で血管腔の構造をなしてみられ（Fig. 5a），Ki67標識率は20～30%であり悪性腫瘍と考えられる。隆起部では腫瘍が粘膜を押し上げて内腔にポリープ状に突出し，尿管外側に向かっては周囲脂肪組織への浸潤を示しているが，多くは尿管内に存在している（Fig. 5b）。

以上より，病期診断は右尿管血管肉腫 T3N0M0 u-r0, RMX

術後経過：術後PET-CTを施行し，残存悪性病変やリンパ節転移，遠隔転移を疑う異常集積を認めなかった。しかし，手術所見から腫瘍残存が強く疑われたため，術後補助放射線治療を切除範囲より3～5 cm以上の範囲（腸腰筋前面の腸骨上縁レベルから右膀胱側腔の閉鎖神経レベル）でIMRT 60 Gy/30 frを追加した。術後1年8カ月，CT上再発なく経過観察中で

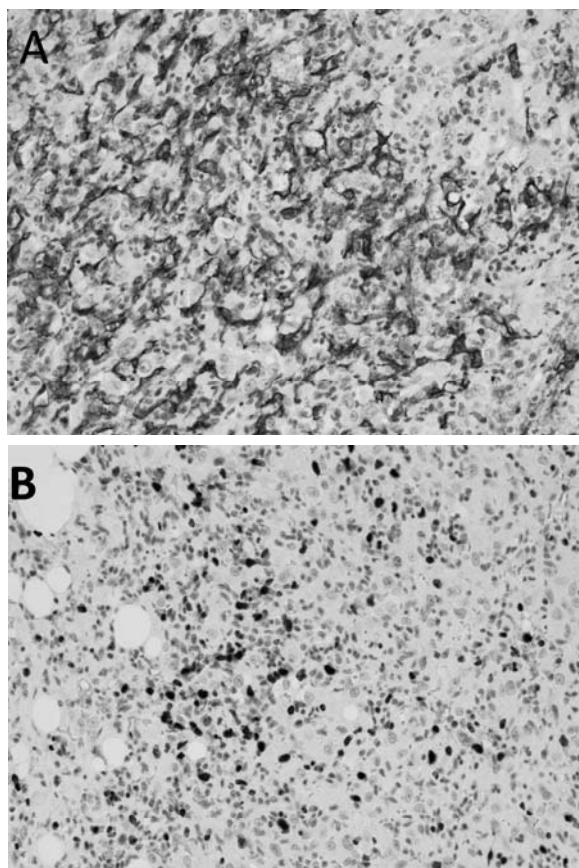


Fig. 5. Histopathological findings of tumor. (A) CD34 stain and (B) Ki labeling rate.

ある。

考 察

肉腫 (sarcoma) は稀な腫瘍で, 成人発生悪性腫瘍の1%以下の頻度である。さらに血管肉腫は肉腫の2%であり, 全身のどの部位にも発生しうるが, 50%以上が頭頸部に発生する^{a)}。

尿管原発血管肉腫の国内での報告はなく海外での報告は2例のみである。A J Coup らの報告では, 77歳の男性で左腎尿管全摘術後8カ月で再発なし²⁾。P Padaki らの報告では, 67歳女性で左腎尿管全摘術後3週間のCTで左総腸骨動脈領域に局所再発を認めている³⁾ (Table 1)。以上のように尿管原発の血管肉腫の症例数は少なく確立された治療方法はない。また, 後腹膜原発血管肉腫の報告は検索しうる限り稀であり, 尿管浸潤を来している報告は中村小源太らの1例のみであった (Table 2)。

治療方法は頭部血管肉腫のガイドラインを参考に考察する。化学療法については頭部血管肉腫としても症例数は非常に少なくエビデンスレベルとしてはほとんどが記述研究であり, 薬剤についてランダム化比較試験が施行されていないため優先順位は設定されていないが, タキサン系抗癌剤が主に使用されている。そのほかにドキソルビシン, イフォスファミド, ダカルバジンの3剤併用や分子標的薬であるパゾパニブは軟部腫瘍に対する有効性が認められ, 血管肉腫を含む軟部組織悪性腫瘍に保険適用となっている¹⁾。

放射線療法については血管肉腫は放射線感受性が高く, Mark らの67例の頭部血管肉腫の報告では, 手術

Table 1. A list of primary angiosarcoma of the ureter

報告者	報告年	年齢・性別	部位	治療法	病期	病理所見	再発・転移
P Padaki ら	2016	67 女性	左中部尿管	左腎尿管全摘術	不明	High grade epitheloid angiosarcoma	術後3週間で局所再発
A J Coup	1988	77 男性	左中部尿管	左腎尿管全摘術	不明	Low grade angiosarcoma	術後8カ月で再発なし

Table 2. A list of primary retroperitoneal angiosarcoma

報告者	報告年	年齢・性別	初期治療法 (術式)	尿管浸潤	再発・転移・転帰
Mount BM ら ⁴⁾	1971年	55 女性	手術 (不明)	不明	不明
中村小源太ら ⁵⁾	2000年	66 男性	腫瘍と癒着した膀胱および回腸の一部を合併切除	あり	術後13カ月で死亡
石川隆太ら ⁶⁾	2001年	49 女性	手術 (不明)	不明	不明
神尾多喜浩ら ⁷⁾	2009年	79 男性	剖検の結果	なし	死亡
寺沢良夫ら ⁸⁾	2009年	44 男性	手術 (不明)	不明	不明
石田昇平ら ⁹⁾	2009年	51 男性	手術 (不明)	不明	不明
三宅謙太郎ら ¹⁰⁾	2009年	57 女性	手術 (不明)	不明	術後4年で無再発生存
W Kimryn Rathmell ら ¹¹⁾	2004年	49 男性	手術 (腎摘出術)	不明	不明
Changhoon Yoo ら ¹²⁾	2009年	52 女性	化学療法	なし	診断後11カ月で死亡
野口剛ら ¹³⁾	2012年	60 女性	経腹的左後腹膜腫瘍摘出術	なし	術後19カ月で局所再発
田尻下紘直ら ¹⁴⁾	2017年	60 男性	腹腔鏡下左後腹膜腫瘍摘除術	不明	不明

と放射線療法併用群は手術単独あるいは化学療法併用群と比較して5年制御率がそれぞれ46%と17% ($p = 0.03$)と報告している¹⁵⁾。有効放射線量と照射範囲を決定する明確なエビデンスはないが、線量は50~70 Gy以上、照射範囲に関しては病変部辺縁から3~5 cm以上の範囲で照射することが勧められている。本症例においても病変部辺縁から3~5 cm以上の範囲で術後補助放射線治療を行い、術後1年8カ月再発なく経過しており、予後改善に寄与した可能性があると考えられる。

また、後腹膜血管肉腫の局所再発に対し、recombinant interleukin 2 (rIL-2)が奏功した報告もあり、今後のさらなる症例の蓄積が望まれる¹³⁾。

結 語

外科的切除と術後補助放射線により、術後1年8カ月再発なく経過した尿管原発血管肉腫の1例を経験した。

文 献

- 1) 増澤幹男, 竹中秀也, 村田 哲, ほか: 頭部血管肉腫診療ガイドライン. 日皮会誌 **125**: 1871-1888, 2015
- 2) Coup AJ: Angiosarcoma of the ureter. *Br J Urol* **62**: 275-276, 1988
- 3) Padaki P, Hutton R, Amer T, et al.: A rare case of primary epithelioid angiosarcoma of the ureter. *Ann R Coll Surg Engl* **98**: 184-185, 2016
- 4) Mount BM, Hajdu SI, Whitmore WF Jr, et al.: Retroperitoneal angiosarcoma: a case report. *J Urol* **106**: 837-840, 1971
- 5) 中村小源太, 絹川常郎, 田中國晃, ほか: 後腹膜腔に発生した血管肉腫の1例. 泌尿紀要 **46**: 169-171, 2000
- 6) 石川隆太, 山下 登, 森田 研, ほか: 後腹膜血管肉腫の1例. 泌尿器外科 **14**: 598, 2001
- 7) 神尾多喜浩, 高木 誠, 菅 守隆, ほか: 慢性血種との鑑別に難渋した後腹膜血管肉腫の1例. 診断病理 **26**: 176-179, 2009
- 8) 寺沢良夫, 広田むつ子, 森 久恵, ほか: 検診USにて検出した後腹膜血管肉腫の1例. 超音波医 **27**: 1011-1012, 2000
- 9) 石田昇平, 藤田高史, 鈴木晶貴, ほか: 後腹膜血管肉腫の1例. 泌尿紀要 **55**: 291, 2009
- 10) 三宅謙太郎, 舛井秀宣, 盛田和幸, ほか: 術後IL-2療法で長期生存している後腹膜血管肉腫の1例. 日消外会誌 **42**: 1289, 2009
- 11) Rathmell WK, Acs G, Simon MC, et al.: HIF transcription factor expression and induction of hypoxic response genes in a retroperitoneal angiosarcoma. *Anticancer Res* **24**: 167-170, 2004
- 12) Yoo C, Kim JE, Yoon SK, et al.: Angiosarcoma of the retroperitoneum: report on a patient treated with sunitinib. *Hindawi Publishing Corporation Sarcoma* 360875, 2009
- 13) 野口 剛, 太田純一, 石垣華子, ほか: Recombinant interleukin-2が奏功した後腹膜血管肉腫の1例. 日泌尿会誌 **103**: 697-703, 2012
- 14) 田尻下紘直, 笠原 亮, 三留 拓, ほか: 後腹膜血管肉腫の1例. 泌尿器外科 **30**: 620, 2017
- 15) Mark RJ, Poen JC, Tran LM, et al.: Angiosarcoma: a report of 67 patients and a review of the literature. *Cancer* **77**: 2400-2406, 1996

(Received on December 25, 2018)

(Accepted on March 27, 2019)