精索原発脱分化型脂肪肉腫の1例

石橋裕香里，二宮早帆子，林　悠大朗
房安　秀生，鈴木康太郎
済生会横浜市南部病院泌尿器科

A CASE OF DEDIFFERENTIATED LIPOSARCOMA OF THE SPERMATIC CORD

Yukari Ishibashi, Sahoko Ninomiya, Yutaro Hayashi,
Syusei Fusayasu and Koutaro Suzuki
The Department of Urology, Saiseikai Yokohamashi Nanbu Hospital

A 52-year-old man was referred to our hospital for evaluation of painless right scrotal swelling persisting for 3 months. Palpation detected swelling and induration centered on the head of the upper epididymis, and ultrasonography revealed a blood-filled nodular mass at the same site continuing to the spermatic cord. No abnormalities were observed in the bilateral testes. Blood tests were negative for tumor markers such as α fetoprotein and human chorionic gonadotropin-β. Right radical inguinal orchiectomy was performed, and the pathological diagnosis was dedifferentiated liposarcoma of the spermatic cord. Although the spermatic cord stump was negative, the peri-spermatic cord stump, which had an exfoliated surface, was positive. No residual tumor was found on magnetic resonance imaging, but the tumor was suspected to remain. Thus, after approximately 1 month, the tissue around the spermatic cord was resected. Eight months after the initial operation, no recurrence was observed. Here, we report a case of dedifferentiated liposarcoma of the spermatic cord, which is relatively rare, and review the related literature.

(Hinyokika Kiyo **68**: 17-21, 2022 DOI: 10.14989/ActaUrolJap_68_1_17)

Key words: Spermatic cord, Liposarcoma, Dedifferentiation

緒　　言

原発性精索腫瘍は非常に稀な疾患である．欧米での報告では精索に発生する腫瘍の多くは肉腫であり，中でも脂肪肉腫が最も頻度が高いとされている[1]．今回われわれは精索原発脱分化型脂肪肉腫を経験したため，若干の文献的考察を加えて報告する．

症　　例

患　者：52歳　男性

主　訴：右陰嚢無痛性腫大

家族歴・既往歴：特記事項なし

現病歴：20XX年Y月頃より右陰嚢の硬結を自覚も経過観察していた．その際疼痛や発熱は認めなかった．

20XX年Y＋2月に増大傾向であり近医泌尿器科受診し，超音波検査で右精巣上体腫瘍が疑われたため，当院紹介受診となった．

来院時現症：身長 165.3 cm，体重 77.8 kg，体温 36.9°C，血圧 122/56 mmHg，脈拍 88/min

理学所見：右精巣上体を中心に腫脹があり，硬結を触れた．硬結は精索へ連続していた．

来院時血液・尿検査所見：WBC 7,300/μl，Hb 15.8 g/dl，Plt 26.6×10^4/μl，BUN 14 mg/dl，Cre 0.87 mg/dl，CRP 0.04 mg/dl など，末梢血球算定，血液生化学所見に異常は認めなかった．腫瘍マーカーは α-FP 3.6 ng/ml，HCG＋β ＜0.1 mUl，sIL2-R 247 U/ml と上昇を認めなかった．

尿比重 1.021，pH 5.5，RBC 1～4/HPF，WBC 1～4/HPF と，尿検査に異常は認めなかった．

来院時画像所見：

超音波検査：右精巣上体に 1.9×2.5×3.4 cm 大の

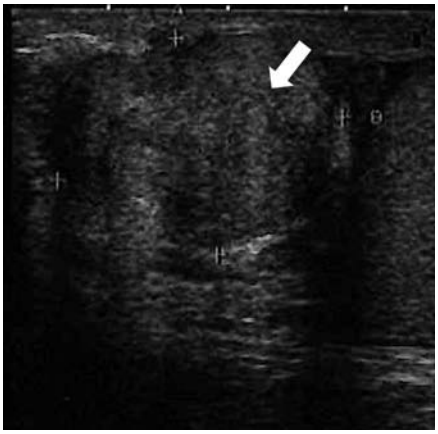

Fig. 1. A solid tumor was found in the upper body of the right testis, and the tumor was continuous to the spermatic cord. The right testis was excluded by the tumor, but there was no continuity with the tumor.

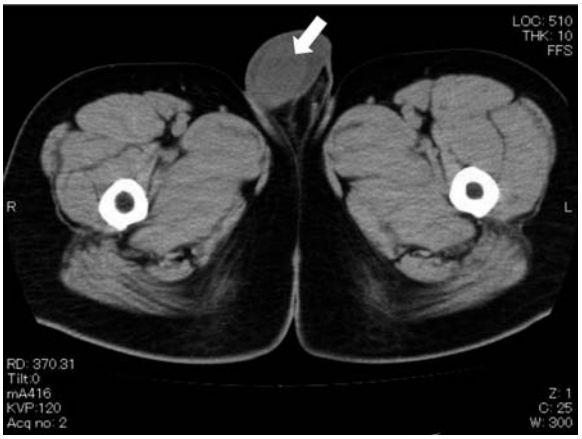

Fig. 2. Right spermatic cord tumor on enhanced CT revealed homogenous mass with low enhancement, which measured 2 cm in diameter.

一部低エコー域のある充実性腫瘍を認め，精索方向へ腫瘍の連続が見られた．右精巣は腫瘍により圧排されていたが，内部エコーは均一であり腫瘍との連続性は認められなかった（Fig. 1）．

体幹部造影 CT：右精巣上体から精索にかけて内部均一な 2 cm 程度の腫瘤を認めた（Fig. 2）．明らかなリンパ節転移，遠隔転移は認めなかった．

以上より精巣上体・精索腫瘍を疑い，初診より 3 日後に高位精巣摘出術を施行した．

術中所見：精巣上体―精索にかけて腫瘍と周囲組織の間は高度に癒着していたため，可及的に周囲脂肪をつけるように摘出した．精索を中枢側は内鼠径輪まで剥離し，同部位で硬結が触れないことを確認して離断した．

病理所見：摘出標本の腫瘍サイズは 11×6×3 cm，重量 94 g であった（Fig. 3）．

肉眼的には，右精巣上体から精索にかけて白色調の境界不明瞭な結節性病変を認めた．組織学的には，精巣上体においては硝子様/瘢痕様線維化巣や膠原繊維の増殖を背景とした短紡錘形細胞の増殖を認め，精索

Fig. 3. Macroscopic finding of the right spermatic cord tumor.

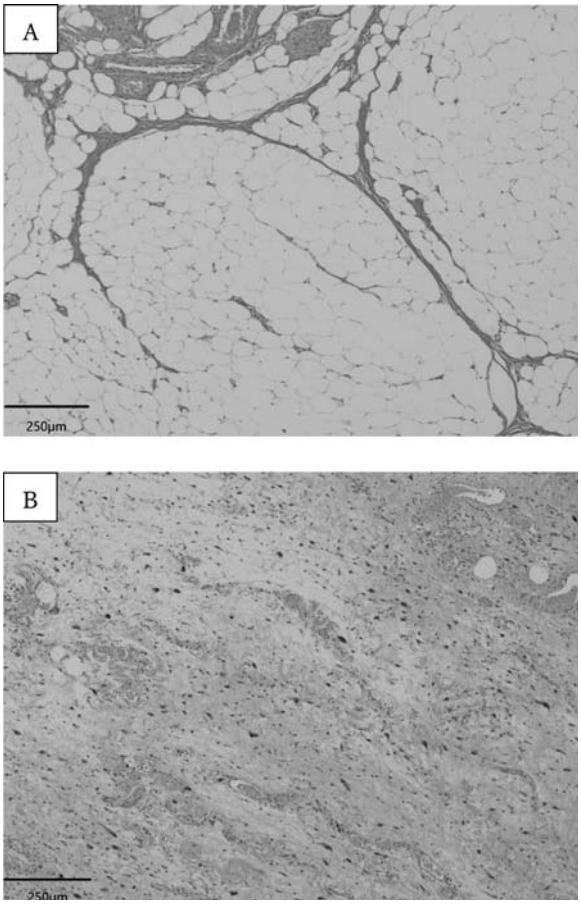

Fig. 4. Microscopic appearance of the tumor showed proliferation of differentiated adipose tissue (A) and proliferation of short spindle-shaped cells against the background of vitreous/scar-like fibrotic foci and collagen fiber proliferation (B).

も膠原繊維の増殖を背景とした短紡錘形細胞の増殖と，分化した脂肪組織の増殖を認めた（Fig. 4）．これらの病変は漸次移行が見られたことから一連の病変と判断し，脱分化型脂肪肉腫が疑われた．その他には，線維腫症，デスモイド，粘液線維肉腫，孤立性線維性腫瘍なども鑑別に挙げられた．

免疫染色では脂肪肉腫で陽性となる CDK4，MDM2 がいずれも陽性であり，脂肪成分で陽性となる S100 が脂肪増殖像で陽性となり，短紡錘形細胞で陰性となった（Fig. 5）．短紡錘形脂肪の増殖部は精索において浸潤性増殖が目立ったため，精索原発脱分化型脂肪肉腫の診断となった．精索断端は陰性であったが精索剥離面において切除断端陽性となった．

術後経過：精索剥離面で断端陽性となったため，残存病変がある可能性が示唆された．造影 MRI 上は残存病変を認めなかったが，完全切除を目指し来院 2 カ月後に追加切除を行った．

術中所見：前回の切開創を上下に延長するように切開した．精索剥離面の皮下脂肪織から皮膚を中心に，一部外腹斜筋筋膜と筋束が含まれるように切除した．

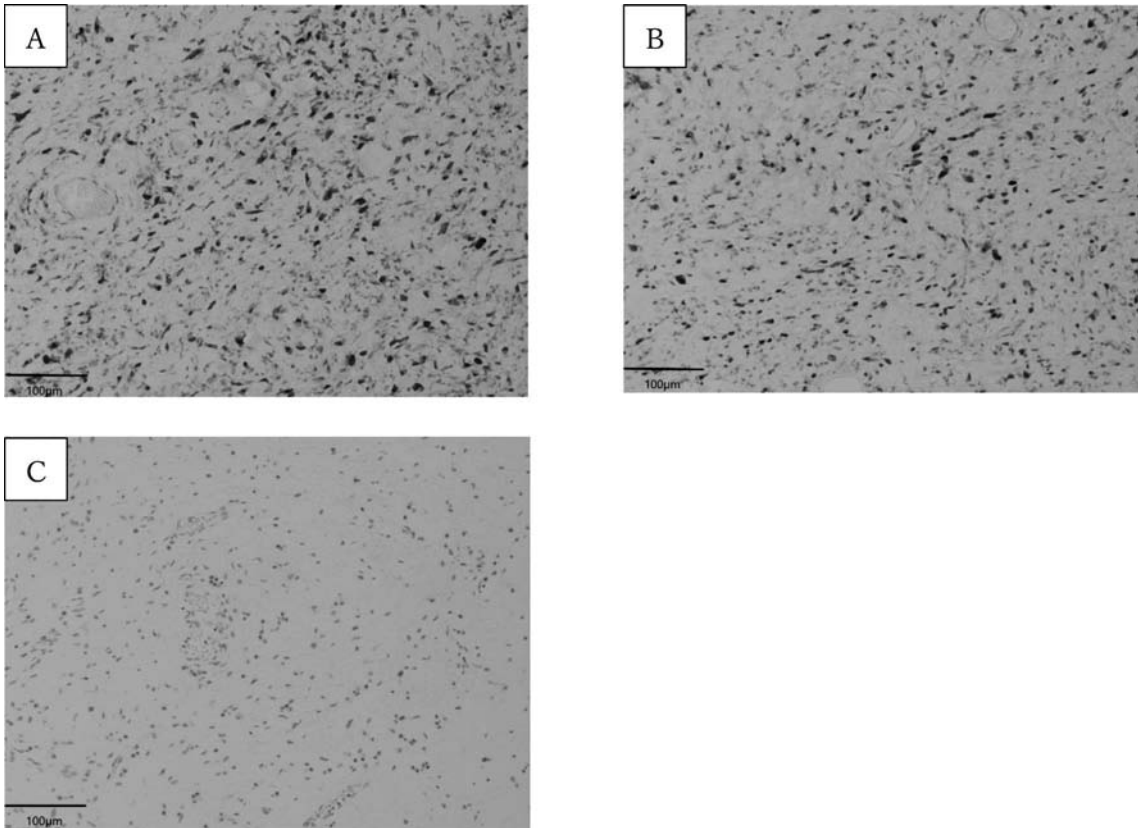

Fig. 5. Immunohistochemical staining was positive for CDK4 (A) and MDM2 (B), and negative for S100 (C).

Table. Reported cases of dedifferentiated liposarcoma of the spermatic cord including the present case

No	報告年	報告者	年齢	患側	治療	断端	補助療法・転帰	再発までの期間	観察期間
1	1989	出口[6]	57	左	高位精巣摘除術	(−)	再発なし		12カ月
2	1996	遠藤[7]	77	右	高位精巣摘除術	(+)	RT 60 Gy→再発なし		11カ月
3	2007	長江[8]	44	左	高位精巣摘除術	不明	局所再発→手術　その後再発なし	54カ月	84カ月
4	2007	原田[9]	78	左	高位精巣摘除術	不明	局所再発→手術を3回繰り返し死亡	65カ月	72カ月
5	2008	角田[10]	69	左	高位精巣摘除術	(+)	追加切除→再発なし		60カ月
6	2008	船橋[11]	79	右	高位精巣摘除術	(+)	追加切除→再発なし		12カ月
7	2009	伊藤[12]	61	左	高位精巣摘除術	(−)	再発なし		12カ月
8	2009	Yoshino[13]	71	左	高位精巣摘除術	(−)	再発なし		4カ月
9	2012	大畠[14]	50代	左	高位精巣摘除術	(+)	追加切除→再発なし		36カ月
10	2013	Okano[15]	70	右	高位精巣摘除術	不明	再発なし		24カ月
11	2013	Hatanaka[16]	77	右	高位精巣摘除術	(−)	再発なし		24カ月
12	2016	吉野[17]	92	右	高位精巣摘除術	(+)	再発なし		8カ月
13	2015	Tajima[18]	64	右	高位精巣摘除術	(+)	再発なし		2カ月
14	2016	程塚[19]	63	右	高位精巣摘除術	(−)	再発なし		36カ月
15	2016	海部[20]	67	左	高位精巣摘除術	(+)	局所再発→追加切除＋RT 50 Gy→再再発し追加切除 その後は再発なし	1カ月	29カ月
16	2018	Ando[21]	62	左	高位精巣摘除術	(+)	追加切除＋RT 60 Gy→再発なし		記載なし
17	2019	飛梅[22]	51	左	高位精巣摘除術	(+)	局所再発→追加切除　その後再発なし	1カ月	12カ月
18	2019	高岡[23]	74	右	高位精巣摘除術	(−)	再発なし		12カ月
19	2020	自験例	52	右	高位精巣摘除術	(+)	追加切除→再発なし		8カ月

鼠径靭帯から陰嚢皮膚にかけても合併切除した．腹壁の筋膜欠損部は腹壁ヘルニア修復用メッシュで修復した．

摘出検体の大きさは 15×8×4 cm，重量 223 gであり，残存病変は認められなかった．

術後 9 カ月時点で再発は認めていない．

考　　察

脂肪肉腫は軟部肉腫のうち9.8～18％を占め[2]，脱分化型はその約 4 ～ 5 ％を占めると報告されている．脱分化型脂肪肉腫の約75％は後腹膜に発生し，次いで四肢，精索，頭部，頸部，腹腔内と続く[3]．肉腫の病理学的診断には種々の免疫染色の結果が応用されており，脱分化型脂肪肉腫では 12q14-15 染色体上の Murine double minute 2（MDM2）と cyclin dependent kinase 4（CDK4）遺伝子の増幅が認められることが多く，それらの免疫染色の結果が診断に有効であると報告されている[4,5]．自験例でもMDM2，CDK4 ともに陽性であった．

精索原発脱分化型脂肪肉腫は，文献的考察が可能であった報告例が本邦では自験例を含め19例であった（Table）[6~23]．年齢は平均67歳（44～92歳），患側は右 9 例，左10例であった．術前に脂肪肉腫が疑われていた例は 1 例のみであった[20]．造影で増強する充実性腫瘍あるいは嚢胞の混在などが，造影 CT 上脱分化型脂肪肉腫に特徴的な所見との報告があるが[24,25]，典型的な画像所見であった例は少なく鑑別に挙げることは困難と考えられた．また高位精巣摘除術施行前に生検をした例は 1 例であった．手術が比較的容易に施行できる部位であることや，生検検体での組織型・悪性度の評価が困難なことが，施行件数が少数となる要因と考えられた．実際に施行例の生検時の病理結果は平滑筋肉腫の診断であった[13]．同様に術中迅速病理診断を施行しているのは 1 例と少数であり結果は線維腫であった[8]．

全例で高位精巣摘除術が施行されており，切除断端陰性となった 6 例は経過観察となり再発を認めなかった．また，断端陽性となった10例のうち 5 例は断端陽性が判明した時点で追加切除を行い，再発を認めていない．2 例は局所再発後に追加切除を施行したが再発は認めておらず，追加切除の時期によって予後に差はみられなかった．

再発例は 4 例あり，全例局所再発であった．追加治療として 4 例すべて外科的切除を施行し 3 例は生存し，1 例は局所再発を繰り返し癌死した．脂肪肉腫は外科的切除が確立された唯一の方法であり，適切な時期に追加治療が施行されるのであれば，予後は比較的良好と考えられる結果であった．また切除断端陽性例で術後放射線治療を施行し，再発を認めていない例があった．脂肪肉腫全般の検討となるが，術後放射線療法が局所再発率を低下させるとの報告[26]や，術前または術後放射線療法の併用により手術単独群と比較し生存率が有意に改善した[27]との報告もあり，手術加療以外も有効な可能性が考えられた．

本症例では炎症性腫瘤の可能性を第一に想定していたため，高位精巣摘出術施行の際に想定よりも癒着範囲が広く及んでいたが，靭帯や筋肉・筋膜などの合併切除は病理結果を確認してから二期的に行うことが妥当と術中に判断した．

欧米では精索腫瘍の多くが肉腫との報告[1]があるため，鼠径部腫瘍の場合は肉腫の可能性を想定し治療することが重要と考えられる．しかし自験例を含め脂肪肉腫に典型的な画像所見を示した例は少なく，鼠径部腫瘍の画像による術前診断の難しさを感じた．また腫瘍生検施行例も少なく，自験例を含め術前評価が十分になされていない現状が広くあると考えられた．腫瘍生検は本邦ではごく少数の施行にとどまっているが，比較的容易な部位であることから積極的に検討してもよいと考えられる．

また，精索脱分化型脂肪肉腫は再発後の手術加療により良好な予後が保たれる場合も多く，術中に想定以上の癒着があった場合は，二期的手術を想定し癒着範囲を確認しておくことも重要かと思われた．

精索原発脱分化型脂肪肉腫は報告数も少なく，治療などを検討するうえでさらなる症例の集積が望まれる．

文　　献

1）Rodriguez D, Barrisfold GW, Sanchez A, et al.: Primary spermatic cord tumors: disease characteristics, prognostic factors, and treatment outcomes. Urol Oncol **32**: 19–25, 2014

2）Peterson JJ, Kransdorf MJ, Bancroft LW, et al.: Malignant fatty tumors: classification, clinical course, imaging appearance and treatment. Skeletal Radiol **32**: 493–503, 2003

3）WHO Classification of Tumors Editional Board. WHO Classification of Tumors of Soft Tissue and Bone, 5th ed. Lyon, France: LARC Press; 2020

4）Pedeutour F, Forus A, Coindre JM, et al.: Structure of the supernumerary ring and giant rod chromosomes in adipose tissue tumors. Genes Chromosomes Cancer **24**: 30–41, 1999

5）Binh MB, Sastre-Garau X, Guillou L, et al.: MDM2 and CDK4 immunostainings are useful adjuncts in diagnosing well-differentiated and dedifferentiated liposarcoma subtypes: a comparative analysis of 559 soft tissue neoplasms with genetic date. Am J Surg Pathol **29**: 1340–1347, 2005

6）出口和則，中野陽典，北原健志，ほか：巨大精索脂肪肉腫の 1 例―本邦21例の文献的集計―．日臨外会誌 **50**：2480–2484，1989

7）遠藤文康，中川　徹，立川隆光，ほか：精索に発生脱分化型脂肪肉腫の1例．西日泌尿 **58**：1131–1133，1996
8）長江逸郎，土田明彦，田辺好英，ほか：広範囲浸潤性局所再発を来たした鼠径部脱分化型脂肪肉腫の1例．日消外会誌 **40**：349–354，2007
9）原田直樹，宮下　勝，佐溝政広，ほか：再発を繰り返した脱分化型精索脂肪肉腫の1例．日臨外会誌 **68**：2610–2616，2007
10）角田洋一，川村憲彦，福原慎一郎，ほか：精索脂肪肉腫の2例．泌尿紀要 **54**：147–150，2008
11）舟橋　亮，村山鐵郎，平井耕太郎：精索脱分化型脂肪肉腫の1例．泌尿紀要 **54**：151–153，2008
12）伊藤　聡，桑原伸介，上水流雅人，ほか：精索より発生した脱分化型脂肪肉腫の1例．泌尿紀要 **55**：733–736，2009
13）Yoshino T, Yoneda K and Shirane T : First report of liposarcoma of the spermatic cord after radical prostatectomy for prostate cancer. Anticancer Res **29**: 677–680, 2009
14）大畠　領，小野孝司，佐々木信之，ほか：脱分化型精索脂肪肉腫の1例．鳥取赤十字医誌 **21**：9–11，2012
15）Okano S, Yamamoto H, Kono S, et al. : Dedifferentiated liposarcoma of the spermatic cord with a hemangioendothelioma-like component : a case report and review of the literature. Pathology **209**: 596–604, 2013
16）Hatanaka K, Yoshioka T, Tasaki T, et al. : Paratesticular dedifferentiated liposarcoma with leiomyosarcomatous dedifferentiation : a case report with a review of literature. Diagn Pathol **8**: 142, 2013
17）吉野干城，和気功治，山本智彦，ほか：精索脂肪肉腫の1例．泌尿紀要 **62**：393–397，2016
18）Tajima S and Koda K : Paratesticular dedifferentiated liposarcoma with prominent myxoid stroma : report of a case and review of the literature. Med Mol Morphol **50**: 112–116, 2017
19）程塚直人，根本　勺，柳　雅人，ほか：精索原発脱分化型脂肪肉腫の1例．泌尿紀要 **63**：251–254，2017
20）海部美香子，宮地禎幸，中塚騰太，ほか：脱分化型精索脂肪肉腫の1例．西日泌尿 **79**：547–551，2017
21）Ando T, Nakayama R, Mizusawa T, et al. : Dedifferentiated spermatic cord liposarcoma with macroscopic ossification. IJU **1**: 5–8, 2018
22）飛梅　基，青木重之，山田芳彰，ほか：精索原発脱分化型脂肪肉腫の1例．泌尿紀要 **65**：429–434，2019
23）高岡直澄，小堀　豪，恵　　謙，ほか：精索原発の脱分化型脂肪肉腫の1例．泌尿紀要 **65**：529–532，2019
24）Ferrozzi F, Bova D and Garlaschi G : Gastric liposarcoma : CT appearance. Abdom Imaging **18**: 232–233, 1993
25）Lopez-Negreta L, Luyando L, Sala J, et al. : Liposarcoma of the stomach. Abdom Imaging **22**: 273–375, 1997
26）Joal D, James C, White D, et al. : Efficacy of adjuvant radiation therapy in the treatment of soft tissue sarcoma of the extremity : 20-year follow-up of randomized prospective trial. Ann Surg Oncol **21**: 2484–2489, 2014
27）Daniel P, Christel N, Whitney O, et al. : Preoperative or postoperative radiotherapy versus surgery alone for retroperitoneal sarcoma : a case-control, propensity score-matched analysis of a nationwide clinical oncology database. Lancet Oncol **17**: 966–975, 2016
28）Ballo MT, Zagars GK, Pisters PW, et al. : Spermatic cord sarcoma : outcome, patterns of failure and management. J Urol **166**: 1306–1310, 2001

(Received on March 29, 2021
Accepted on September 13, 2021)