術前診断により精巣温存しえた精巣類表皮嚢腫の1例

渕上　靖史，宮川　拓朗，山口　貴大
鶴田　将史，曲渕　敏博，内藤　宏仁
井口　　亮，寺井　章人，井上　幸治
公益財団法人大原記念倉敷中央医療機構倉敷中央病院泌尿器科

TESTICULAR PRESERVATION IN A PATIENT WITH A TESTICULAR EPIDERMOID CYST ACHIEVED BY PREOPERATIVE DIAGNOSIS: A CASE REPORT

Yasushi Fuchigami, Takuro Miyagawa, Takahiro Yamaguchi,
Masafumi Tsuruta, Toshihiro Magaribuchi, Hirohito Naito,
Ryo Iguchi, Akito Terai and Koji Inoue
The Departments of Urology, Ohara HealthCare Foundation Kurashiki Central Hospital

Testicular epidermoid cysts are relatively rare, accounting for about 1% of all testicular tumors, and are often treated by high orchiectomy. We describe here the case of a testicular epidermoid cyst treated by testicle-sparing surgery due to a preoperative diagnosis. A 23-year-old man complained of a painless mass in the right scrotum. Physical examination revealed a firm little fingertip-sized smooth-surfaced mass in the right testis. Ultrasonography showed a hypoechoic lesion with an echogenic rim in the right testis. A T2-weighted magnetic resonance image showed a well-demarcated mass with a low signal outline. On the basis of a preoperative diagnosis of epidermoid cyst, intraoperative testicular frozen section was performed, and the mass was resected surgically while preserving the testis.

(Hinyokika Kiyo **68**: 67-70, 2022　DOI: 10.14989/ActaUrolJap_68_2_67)

Key words: Epidermoid cyst, Frozen section, Echogenic rim, Testis

緒　　言

精巣類表皮嚢腫は良性の精巣腫瘍であり，全精巣腫瘍の約1％と比較的稀な疾患である[1]．超音波検査やMRIで特徴的な所見を呈することでも知られているが，実際には高位精巣摘除術が施行されている症例も少なくない．今回，われわれは術前検査により当疾患を疑い，精巣温存しえた症例を経験したため，文献的考察を加え，報告する．

症　　例

患　者：23歳　男性
主　訴：右陰嚢腫大
既往歴：特記事項なし
内服歴：なし
家族歴：特記事項なし
現病歴：2020年5月頃から右精巣の硬結を自覚．近医受診し，精巣腫瘍を疑われ2020年6月当科紹介受診となった．身体所見では右精巣頭側に硬結を触知したが，圧痛は認めなかった．

検査所見：末梢血液検査や血液生化学検査では異常値は認めず，腫瘍マーカーも陰性であった．

腫瘍マーカー：LDH 151 U/l，AFP 2 ng/ml，hCG ＜1.2 mIU/ml

超音波検査：右精巣に24×18 mm大の血流のはっきりしない腫瘤を認めた．内部は低エコーを呈し，周囲に境界明瞭な高エコーの壁を有しecho genic rimの所見を認めた．これらは精巣悪性腫瘍よりも精巣類表皮嚢腫を示唆する所見であった（Fig. 1）．

MRI：右精巣に境界明瞭でT2WI低信号を呈する被膜構造をもった2.3×1.6 cmの結節を認めた．その内部はやや不均一であったが，おおむねT2WI，Heavy-T2WIで高信号，T1WIで筋より低信号を示し，拡散制限を呈していた．造影効果は認めなかった．明らかな脂肪成分は指摘出来ず，腫瘍中心部に石灰化を伴っている可能性が疑われた．超音波検査同様MRIでも類表皮嚢腫に矛盾しない所見であった（Fig. 2）．

CT：肺や肝臓などへの遠隔転移を疑う所見は認めなかった．

画像検査から精巣類表皮嚢腫を強く疑い精巣温存手術を試みる方針とした．初診日より2日後に右精巣腫瘍核出術を施行した．

術中所見：右鼠径部切開で，まず右精索を確保した．精巣悪性腫瘍の可能性も考慮し，腫瘍の播種を防ぐ目的で，精索を阻血して腫瘍の処理を行った．陰嚢

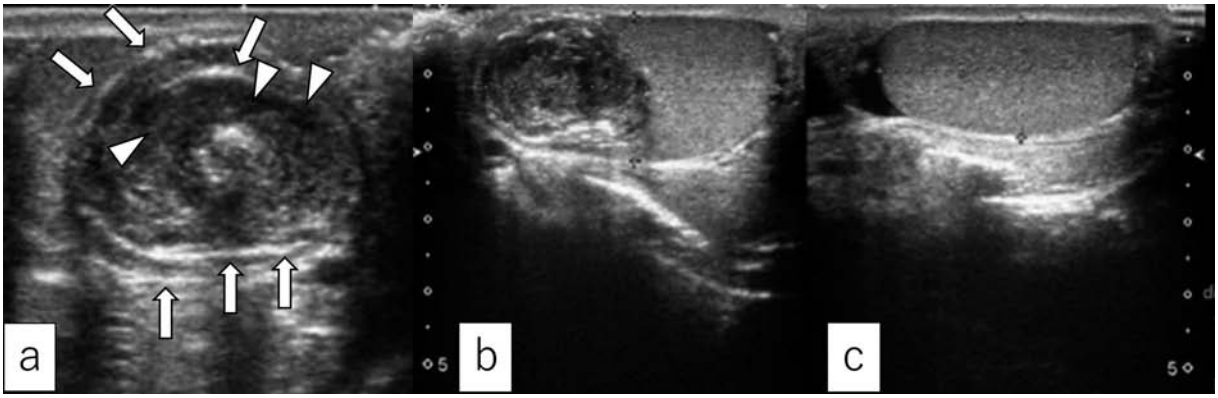

Fig. 1. Preoperative ultrasonography images of the testes. (a) The right testis showing a hypoechoic lesion (arrowheads) with an echogenic rim (arrows). (b) The affected right testis. (c) The left testis with a normal appearance.

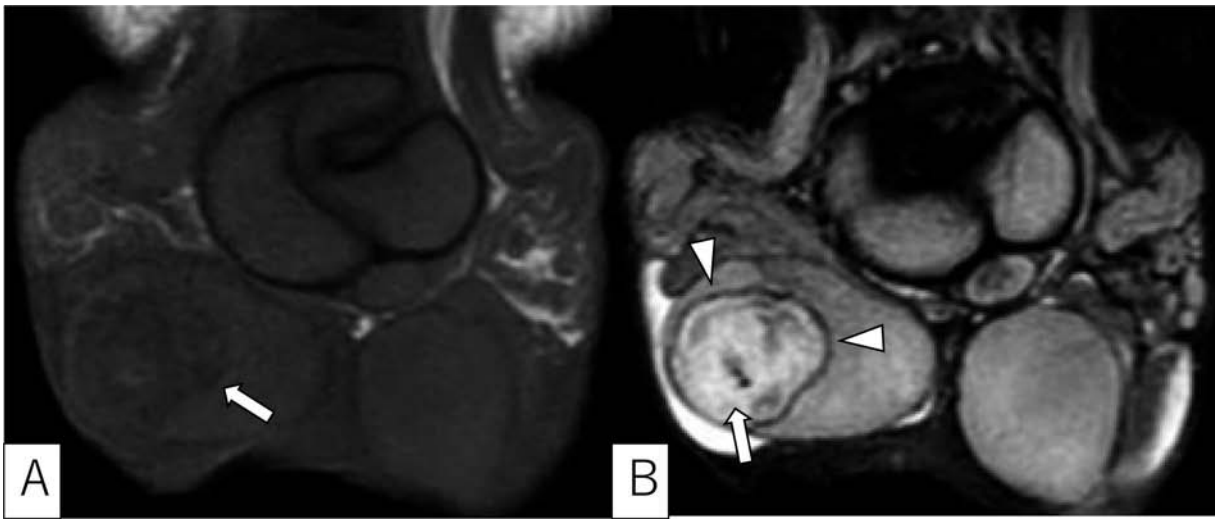

Fig. 2. T1-weighted (A) and T2-weighted (B) magnetic resonance images showing a well-demarcated cyst (arrows) with a low signal outline (arrowheads).

内容を脱転し精巣鞘膜を切開すると，精巣白膜ごしに腫瘍が透見された．腫瘍と正常精巣は境界明瞭であり，容易に核出可能であった．核出した腫瘍を術中迅速病理検査に提出し，類表皮嚢腫の診断を得た．また念のため正常と思われる精巣組織を2カ所生検し，germ cell neoplasia *in situ*（GCNIS）の有無の確認に永久病理検査に提出した．残存白膜を縫合し，閉創して手術を終了した．

病理所見：肉眼的所見では腫瘍内部は黄白色粥状で，正常精巣実質は認めなかった（Fig. 3）．顕微鏡的所見としては腫瘍の内容物は層状角化物であり，嚢胞壁には既存の正常精巣組織や重層扁平上皮がみられた（Fig. 4）．以上の所見より精巣類表皮嚢腫の診断となった．また，正常精巣から採取した組織にはGCNIS病変は認めなかった．

術後経過：精巣超音波検査では患側精巣は萎縮もなく腫瘍部分の体積のみの縮小に留まり，血流は正常であった（Fig. 5）．

Fig. 3. The gross appearance of the tumor showing yellowish-white and atheromatous contents.

考　　察

精巣類表皮嚢腫は良性の精巣腫瘍で全精巣腫瘍の内，1％程度と比較的稀な疾患である[1]．精巣腫瘍取

Fig. 4. A microscopic image of the tumor showing laminar keratinization with the cyst wall composed of pre-existing normal testicular tissue and stratified squamous epithelium.

り扱い規約第4版ではWHO分類2016に準じ，GCNIS非関連胚細胞腫瘍の内，奇形腫，思春期前型に分類されている．20歳から40歳の若い男性に多いと言われているが，幼児や高齢者での報告例もある．本来良性疾患であり，術前診断が出来れば精巣温存が可能であるといわれている[2]．精巣温存手術を行った場合，精巣機能温存のメリットがあるが，悪性腫瘍であった際，腫瘍の残存や再発リスクがある．しかし類表皮嚢腫の場合，後述するが，画像上の特徴的所見があり，迅速病理検査の正診率も高く，文献上は調べえる限り再発の報告はない．そのため，本疾患を疑った場合，精巣温存手術のよい適応となるものと思われる．

画像所見としては超音波検査にてecho genic rimと呼ばれる周囲と明瞭に区別される強いエコーレベルを呈する隔壁を有し（bull's-eyeやtargetと表現される），内部は比較的低エコーレベルのonion ring appearanceを呈する[3]．またMRIでは嚢胞壁はT1強調像，T2強調像でともに低信号を呈し，嚢胞内の中心部に低信号，その周囲にT2強調像で高信号を呈すると述べている．

Maizlinら[3]の報告では精巣腫瘍のうち，類表皮嚢腫5例中3例でonion ring appearanceを認めたと報告している．これらはsquamous epithelial layerとkeratinの多層構造によって形成されているものであった．残りの2例のうち1例はechogenic rimを有し，均一な低エコーの内部所見であり，もう1例は非特異的なパターンの嚢胞性と充実性成分を有しており，脱落したkeratinを含む嚢胞腔と扁平上皮による壁で構築されていたと報告している．

治療に関しては，2003年の山本ら[4]の報告によると1995年以降に報告された44例中13例（30.2%）で精巣温存手術が施行されている．近年の報告例としては，この山本らの報告以降でわれわれが調べえた限りでは39例中17例（43.6%）で精巣温存手術が施行されている．またこれらの症例を年齢で見てみると，18歳未満が17例中15例（88.2%）に精巣温存手術が施行されている．それと比較し，18歳以上の症例では22例中20例（90.9%）で高位精巣摘除術が施行されていた．小児の精巣腫瘍では半数以上が奇形腫（45～52%）であり，良性の類表皮嚢腫（0～21%）や間質腫瘍（0～10%）を含めると良性腫瘍が占める割合が高く[5]，術前に良性腫瘍が疑われた場合は精巣温存術が推奨されている．これに対し，18歳以上では精巣悪性腫瘍の割合が多く，奇形腫も思春期後型では悪性腫瘍として扱われるため，小児に比べ良性腫瘍を疑うことが難しく高位精巣摘除術を選択されることが多くなっているものと予想される．

また精巣温存手術にあたって，術中迅速病理検査の正診率が問題となるが，Elertら[6]は354例の精巣腫瘍の術中迅速病理検査で良性・悪性の正診率は100%であったと報告している．その内訳は317例が悪性，類

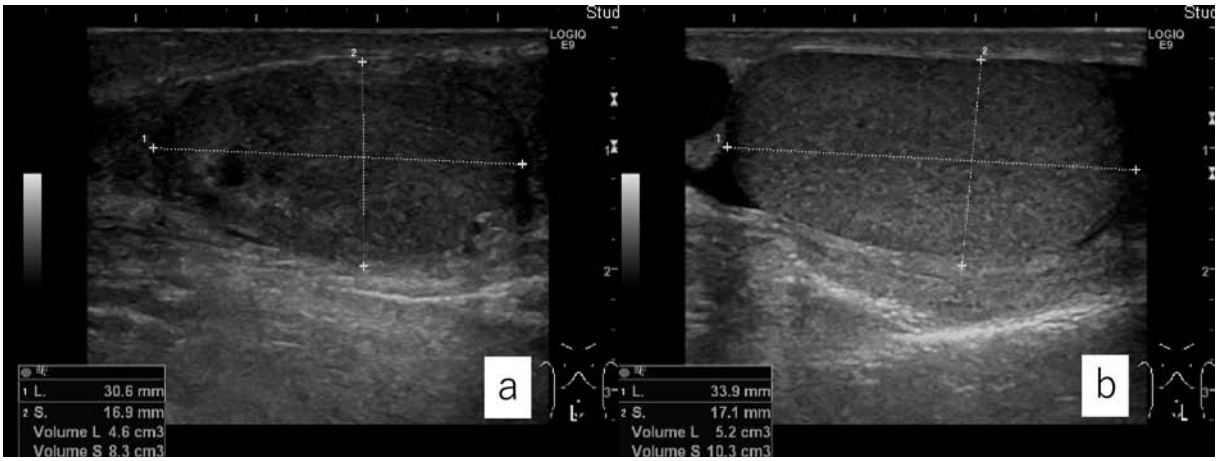

Fig. 5. Postoperative ultrasonography images of the bilateral testes (a: right, b: left). The size of the affected right testis was the same as before surgery, only the volume of the tumor was reduced.

表皮嚢腫17例を含む37例が良性であった．

精巣類表皮嚢腫は，稀な疾患であるが特徴的な画像所見を示すため，丁寧な超音波検査により本疾患を疑うことは可能である．特に成人例での本疾患の精巣温存手術が増えることが望まれる．

結　　語

術前診断により精巣温存した精巣類表皮嚢腫の1例を報告した．精巣類表皮嚢腫は良性の精巣腫瘍で超音波検査や MRI で特徴的な所見を示す．このような所見を認めた場合は術中迅速病理検査で診断し，精巣温存手術を行うことが有用であると考えられた．

文　　献

1）Shah KH, Maxted WC and Chun B : Epidermoid cysts of the testis : a report of three cases and an analysis of 141 cases from the world literature.　Cancer **47** : 577–582, 1981

2）米田達明，八木　宏，角　昌明，ほか：類表皮嚢胞と CA19-9 産生成熟奇形腫の両側精巣同時発生例．西日泌尿 **60**：462–465，1998

3）Maizlin ZV, Belenky A, Baniel J, et al. : Epidermoid cyst and teratoma of the testis : sonographic and histologic similarities.　J Ultrasound Med **24** : 1403–1409, 2005

4）山本圭介，高田　剛，桃原実大，ほか：超音波検査にて術前診断が困難であった精巣類表皮嚢胞の1例．泌尿紀要 **49**：213–215，2003

5）馬場雅人，富田圭司，吉田哲也，ほか：成人精巣に発見され精巣温存手術を選択した単一型成熟奇形腫の1例．日泌尿会誌 **107**：271–275，2016

6）Elert A, Olbert P, Hegele A, et al. : Accurracy of frozen section examination of testicular tumors of uncertain origin.　Eur Urol **41** : 290–293，2002

(Received on June 24, 2021
Accepted on October 25, 2021)