イピリムマブ・ニボルマブ併用療法が著効した乳頭状腎細胞癌の1例

深谷　友祐[1]，大豆本　圭[1]，角陸　文哉[1]，山本　拓[1]
佐々木雄太郎[1]，尾崎　啓介[1]，上野　恵輝[1]，津田　恵[1]
楠原　義人[1]，布川　朋也[1]，山本　恭代[1]，山口　邦久[1]
高橋　正幸[1]，金山　博臣[1]，仁木真理子[2]，上原　久典[3]
[1]徳島大学大学院医歯薬学研究部泌尿器科分野
[2]徳島大学大学院医歯薬学研究部皮膚科学分野，[3]徳島大学病院病理部

A CASE OF PAPPILARY RENAL CELL CAIRCINOMA WHICH RESPONDED WELL TO THE COMBINATION THERAPY OF IPILIMUMAB AND NIVOLUMAB —A CASE REPORT—

Yusuke Fukatani[1], Kei Daizumoto[1], Fumiya Kadoriku[1], Hiraku Yamamoto[1], Yutaro Sasaki[1], Keisuke Ozaki[1], Yoshiteru Ueno[1], Megumi Tuda[1], Yoshito Kusuhara[1], Tomoya Fukawa[1], Yasuyo Yamamoto[1], Kunihisa Yamaguchi[1], Masayuki Takahashi[1], Hiroomi Kanayama[1], Mariko Niki[2] and Hisanori Uehara[3]
[1]*The Department of Urology, Institute of Biomedical Sciences, Tokushima University Graduate School*
[2]*The Department of Dermatology, Institute of Biomedical Sciences, Tokushima University Graduate School*
[3]*The Department of Pathology, Tokushima University Hospital*

We report a case of papillary renal cell carcinoma that responded well to the combination of ipilimumab and nivolumab. The patient was a 68-year-old male who was being followed up for a small left renal mass without treatment. Two years later, computed tomography (CT) showed enlarged cervical and para-aortic lymph nodes, and lymph node biopsy suggested metastases of the cancer. After resection of the renal tumor, we performed pararenal aortic lymph node biopsy, and we diagnosed the case as papillary renal cell carcinoma type 1 with lymph node metastasis. The combination of ipilimumab and nivolumab each metastatic site showed regression on CT. Since immune-related adverse events occurred during the therapy nivolumab was discontinued, but partial response of the metastases was maintained.

(Hinyokika Kiyo **68**：107-111, 2022 DOI：10.14989/ActaUrolJap_68_4_107)

Key words：Papillary renal cell carcinoma, Ipilimumab and nivolumab

緒　言

進行性腎細胞癌に対するイピリムマブ・ニボルマブ併用療法は良好な治療効果が報告されている．今回，乳頭状腎細胞癌に対してイピリムマブ・ニボルマブ併用療法が著効した症例を経験したので報告する．

症　例

患　者：68歳，男性

既往歴：髄膜炎　肺炎　2型糖尿病　急性心筋梗塞

現病歴：20XX年　近医で尿潜血陽性，エコー検査で15 mm大の左腎腫瘍を指摘され当科紹介となった．

血液検査：特記すべき所見なし

内服薬：ビソプロロールフマル酸塩，バイアスピリン，エソメプラゾールマグネシウム，エナラプリルマレイン酸塩，ロスバスタチンカルシウム，アナグリプチン・メトホルミン塩酸，ミチグリニドカルシウム

エコー検査：左腎に石灰化を伴う15 mm大の乏血性腫瘤あり

腹部骨盤造影CT：左腎背側に造影効果の乏しい15 mm大の腫瘍性病変あり（Fig. 1）

経　過：小径腎腫瘍であったため経過観察する方針とした．20XX＋2年9月経過フォローのCTで頸部リンパ節と傍大動脈リンパ節の腫大を認めたため，PET-CTを撮影したところ，同部位のリンパ節への集積を認めた．腎腫瘍のサイズは15 mm大で大きな変

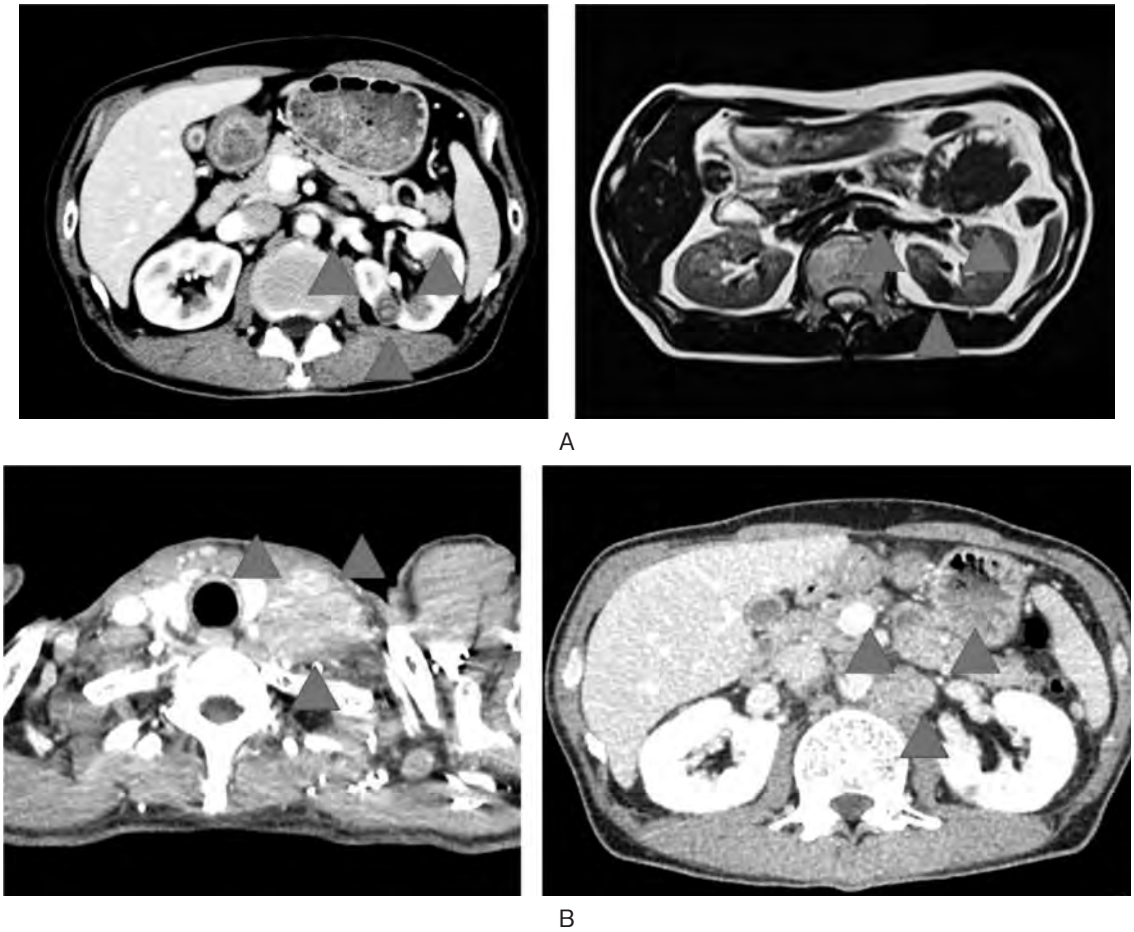

Fig. 1.　A : Contrast-enhanced CT shows renal tumor 15 mm in size with poor contrast enhancement and T2-weighted image of MRI shows tumor with uniform low signal consistent.　B : Two years later, CT showed enlarged cervical lymph nodes and para-aortic lymph nodes.

化がなかった．原発巣精査のために頸部リンパ節生検を施行したところ，上皮由来の転移性癌との診断であったため，カプセル内視鏡を施行したが消化管内には明らかな所見は認めず，腎原発と考えた．小径腎腫瘍に対してCTガイド下生検を施行するも診断がつかず，20XX＋2年12月開腹根治的左腎摘除術ならびに傍大動脈リンパ節生検を施行した．術後リンパ瘻を認めたが自然治癒した．摘出した腎腫瘍の組織は乳頭状，充実胞巣状の増殖を示す異型細胞巣を認め一部未分化の部分もあり，AMACR染色は陽性であった．好塩基性の細胞質，間質の泡沫状組織球も認め，乳頭状腎細胞癌Type 1と診断した（Fig. 2）．一部低分化癌の部分も認め，生検した頸部リンパ節と構造が類似していた．以上の所見より乳頭状腎細胞癌（pT1aN2M1）と診断した．Karnofsky Performance Statusは90，全身治療開始前の血液検査でHb 7.9 g/dl，血小板数 $36.9\times10^4/\mu l$，好中球数 27,470/μl，補正Ca 10.3 mg/dl，LDH 228 IU/lであった．IMDC（International Metastatic RCC Database Consortium）分類に当てはめると4点であったためpoor riskと診断し，イピリムマブ・ニボルマブ併用療法を選択した．38度台の熱発は続いていたが，術後3週目よりイピリムマブ・ニボルマブ併用療法を開始した．イピリムマブ・ニボルマブ1コース目投与直後より熱型，白血球，CRPは改善がみられた（Fig. 3）．初回投与2日目に頸部リンパ節転移部の発赤・腫大を認めたが1コース目終了時には自然に改善した．4コース終了時の評価CTではリンパ節転移部が30.4%縮小しPRであった．その後ニボルマブ単独療法を開始し，同時期に血糖コントロールが不良であったため，内分泌内科でDypeptidyl Peptidase-4（DPP-4）阻害薬であるテネリグリプチンの内服が開始された．ニボルマブ療法7コース目で体幹に小水疱が出現し，皮膚科にて自己免疫性水疱症（Grade 2）と診断されたため，自己免疫性水疱症を引き起こす可能性があるニボルマブと，テネリグリプチンを中止した．プレドニゾロン15 mg/day投与を開始し，水疱の新生は一旦軽快したが，四肢に紅斑が新たに出現し拡大したため，他の薬剤による薬疹の併発も考え，すべての内服薬を中止し，プレドニゾロンを50 mg/dayに増量した．その後皮疹は徐々に軽快したためプレドニゾロンは漸減中止した．DLST検査では以前から内服していたロスバスタチン

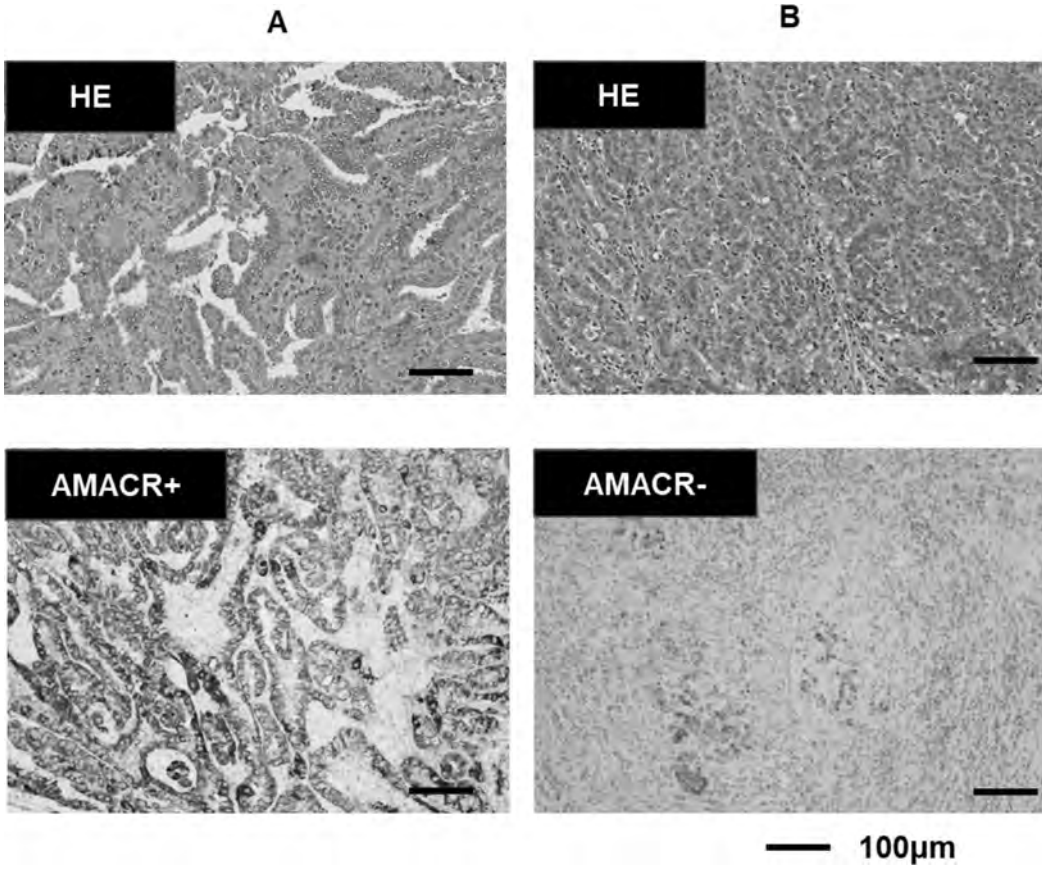

Fig. 2. HE staining and AMACR staining of papillary (A) and undifferentiated part (B) of renal tumors.

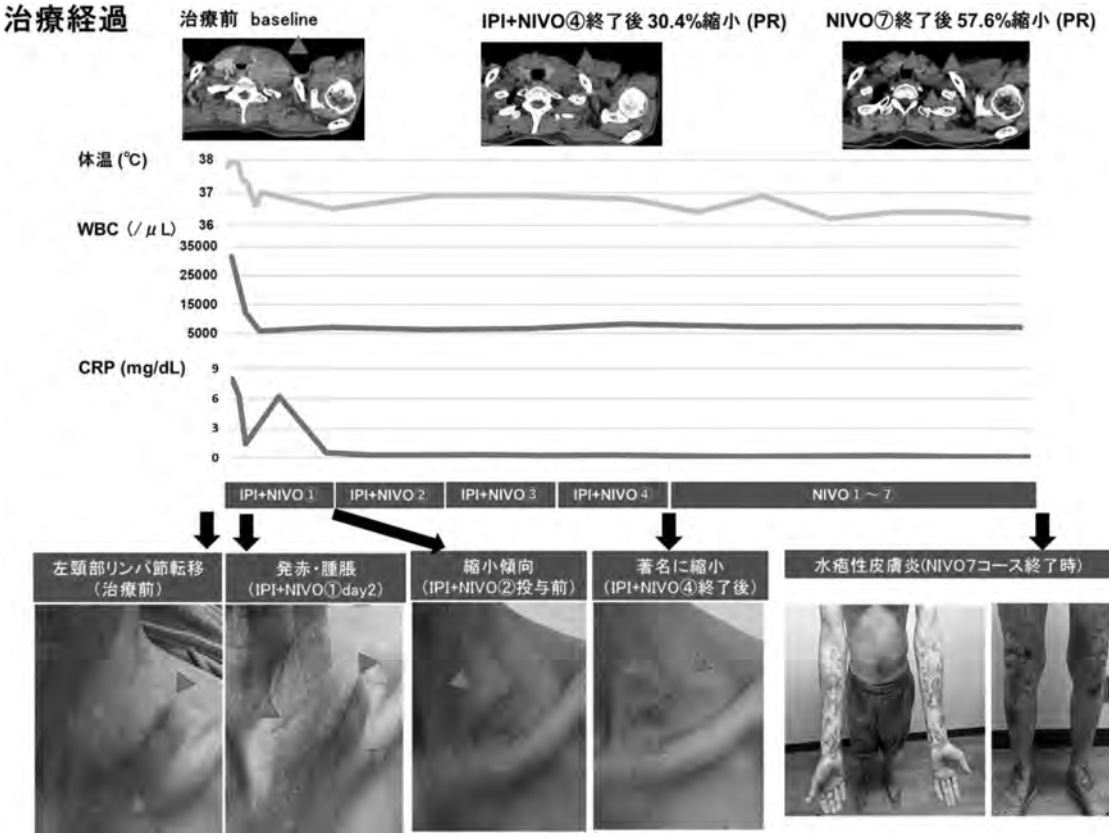

Fig. 3. The clinical coarse of treatment.

Table. Response rate to ipilimumab plus nivolumab therapy for papillary renal cell carcinoma

Author	Patient (Papillary type)	Response	Response rate (%)
Chahoud J, et al.[2]	12	1	8.3
Gapta R, et al.[3]	6	3	50.0
Tachibana H, et al.[4]	7	1	14.3

が陽性であった．免疫関連性有害事象が出現したため7コース目以降ニボルマブは休薬中であるものの，20XX＋3年12月の時点では baseline と比較してリンパ節転移部は65.3％縮小しており PR を維持している．

考　　察

乳頭状腎細胞癌は，腎細胞癌全体の18.5％を占め，腎細胞癌の組織型としては淡明細胞型腎細胞癌に次いで2番目に多い[1]．イピリムマブ・ニボルマブ併用療法は，IMDC 分類で intermediate ならびに poor risk の転移性腎細胞癌に対する1次治療として使用が承認されている．しかし，乳頭状腎細胞癌の治療方法に関しては，定まった治療法は確立していない．

本症例では，乳頭状腎細胞癌に対してイピリムマブ・ニボルマブ併用療法で PR が得られた．海外の報告では，非淡明細胞型腎細胞癌に対してイピリムマブ・ニボルマブ併用療法を実施し，縮小効果を得られた報告が散見される（Table）．Chahoud らの報告では，非淡明細胞癌に対してイピリムマブ・ニボルマブ併用療法を実施し，40人中7人が Complete Response（CR）または PR（17.5％），乳頭状腎細胞癌は12人中1人 PR（8.3％）であった[2]．また，Ruby らの報告では，同様に非淡明細胞癌に対してイピリムマブ・ニボルマブ併用療法を実施し，18人中6人が PR（33.3％），乳頭状腎細胞癌は6人中3人 PR（50.0％）であった[3]．さらに Tachibana らによる本邦での報告では，乳頭状腎細胞癌と診断された7人にイピリムマブ・ニボルマブ併用療法を実施し，1人 PR であった[4]．腎細胞癌において PD-L1 の発現率が治療効果と相関するとされており，PD-L1 の発現率が高い症例において，イピリムマブ・ニボルマブ併用療法が奏効したとも報告されている[5]．本症例でも原発巣ならびに頸部リンパ節の病理で PD-L1 が高発現しており，イピリムマブ・ニボルマブ併用療法が奏効したと考えられる．また，乳頭状腎細胞癌の一部の症例は MET 遺伝子異常が原因になることがあり，カボザンチニブは VEGF，MET を阻害することにより腫瘍縮小効果を示すと考えられる[6]．Chanza らの報告では乳頭状腎細胞癌と診断された66人の患者にカボザンチニブを投与したところ18人（27.2％）が PR 以上，12-month overall survival は46％と報告されている[7]．今後本症例が PD になった場合にはカボザンチニブへの治療変更を検討している．

本症例は小径腎細胞癌での転移症例であった．一般に，腫瘍径が4 cm 以下の腎細胞癌は小径腎細胞癌と呼ばれ，3 cm 以下の小径腎細胞癌が遠隔転移を来すことは稀である[8]．小径腎細胞癌の予後は基本的に良好であるが，遠隔転移を有する場合の予後は不良とされている．腎細胞癌では，遠隔転移を有している場合でも原発巣の切除が推奨されている[9]．本症例では初診時の腫瘍径が 15 mm と小径腎腫瘍であったため，経過観察の方針としていたが，2年後の CT で頸部リンパ節，傍大動脈リンパ節腫大が出現したため，リンパ節生検ならびに左腎摘除術を施行した．原発巣である左腎を摘除したことにより，乳頭状腎細胞癌の遠隔リンパ節転移の診断に至ることができ，PD-L1 高発現も確認できたことからその後のイピリムマブ・ニボルマブ併用療法で良好な効果が得られたと考える．また，原発巣ならびに各リンパ節転移巣には未分化の部分を認め，原発巣から傍大動脈リンパ節，そして頸部リンパ節の転移というエピソードが考えられた．

本症例では自己免疫性水疱症を発症しているが，免疫チェックポイント阻害剤による皮膚障害はもっとも頻度が高い免疫関連性有害事象（irAE）の1つである．皮膚の irAE は軽度の紅斑から，粘膜病変を伴った重症薬疹まで様々であるが，近年自己免疫性水疱症の代表疾患である水疱性類天疱瘡を発症した報告が増えており，その頻度は約1％程度とされている[11]．皮膚の irAE の機序はまだ不明な点が多いが，抗 PD-L1 抗体投与によりT細胞活性化とともにB細胞の免疫応答も活性化させる可能性が示唆されている[12]．それにより免疫賦活状態となり，薬剤抗原や自己組織が交差反応を起こし，薬疹や自己免疫性疾患が生じやすくなるのではと考えられる．本症例は，同じく水疱性類天疱瘡を起こすことがある抗 DPP-4 阻害剤の内服歴もあったため，さらに水疱症を引き起こすリスクが高くなっていた可能性もある．本症例では，自己免疫性水疱症のほかにロスバスタチンによると考えられる薬疹も出現した．免疫チェックポイント阻害剤投与後にみられる薬疹は，投与以前に内服していた薬剤が原因となることもあり，投与期間が長くも被疑薬として検討すべきである[13]．また irAE としての皮膚障害の出現は予後良好因子の1つとされており[14,15]，今

回の症例でみられた多彩な皮膚障害も薬剤の効果との関連性が考えられた．

結　　語

今回われわれは，イピリムマブ・ニボルマブ併用療法が著効した乳頭状腎細胞癌の1例を経験した．皮膚の irAE として自己免疫性水疱症を発症した．irAE のため現在投与を中止しているが半年間 PR を維持している．今後 irAE の発現と治療効果との関連をさらに検討するには症例の蓄積が望まれる．

文　　献

1）Courthod G, Tucci M, Di Maio M, et al.: Papillary renal cell carcinoma: a review of the current therapeutic landscope. Crit Rev Oncol Hematol **96**: 100–112, 2015

2）Chahoud J, Msaouel P, Campbell MT, et al.: Nivolumab for the treatment of patients with metastatic non-clear cell renal cell carcinoma: a single-institutional experience and literature meta-analysis. Oncologist **25**: 252–258, 2020

3）Gupta R, Ornstein MC, Li H, et al.: Clinical activity of ipilimumab plus nivolumab in patients with metastatic non-clear cell renal cell carcinoma. Clin Genitourn Cancer **18**: 429–435, 2020

4）Tachibana H, Kondo T, Ishihara H, et al.: Modest efficacy of nivolumab plus ipilimumab in patients with papillary renal cell carcinoma. Jpn J Clin Oncol **51**: 646–653, 2021

5）Motzer RJ, Tannir NM, McDermott DF, et al.: Nivolumab plus ipilimumab versus sunitinib in advanced renal-cell carcinoma. N Engl J Med **378**: 1277–1290, 2018

6）Pal SK, Tangen C, George DJ, et al.: A comparison of sunitinib with cabozantinib, crizotinib, and savolitinib for treatment of advanced papillary renal cell carcinoma: a randomised, open-label, phase 2 trial. Lancet **20**: 695–703, 2021

7）Chanza NM, Xie W, Bilen MA, et al.: Cabozantinib in advanced non-clear-cell renal cell carcinoma: a multicentre, retrospective, cohort study. Lancet Oncol **20**: 581–590, 2019

8）Thompson RH, Hill JR, Babayev Y, et al.: Metastatic renal cell carcinoma risk according to tumor size. J Urol **182**: 41–45, 2009

9）Flanigan RC, Salmon SE, Blumenstein BA, et al.: Nephrectomy followed by interferon alfa-2b compared with interferon alfa-2b alone for metastatic renal cell cancer. N Engl J Med **345**: 1655–1659, 2001

10）Goldinger SM, Stieger P, Meier B, et al.: Cytotoxic cutaneous adverse drug reactions during anti-PD-1 therapy. Clin Cancer Res **22**: 4023–4029, 2016

11）Siegel J, Totonchy M, Damsky W, et al.: Bullous disorders associated with anti-PD-1 and anti-PD-L1 therapy: a retrospective analysis evaluating the clinical and histopathologic features, frequency, and impact on cancer therapy. J Am Acad Dermatol **79**: 1081–1088, 2018

12）Naidoo J, Schindler K, Querfeld C, et al.: Autoimmune bullous skin disorders with immune checkpoint inhibitors targeting PD-1 and PD-L1. Cancer Immunol Res **4**: 383–389, 2016

13）末木博彦：薬疹と免疫再構築症候群（Immune reconstitution inflammatory syndrome：IRIS）．日皮会誌 **130**：1633–1638，2020

14）Freeman-Keller M, Kim Y, Cronin H, et al.: Nivolumab in resected and unresectable metastatic melanoma: characteristics of immune-related adverse events and association with outcomes. Clin Can Res **22**: 886–894, 2016

15）Lee CKM, Li S, Tran DC, et al.: Characterization of dermatitis after PD-1/PD-L1 inhibitor therapy and association with multiple oncologic outcomes: a retrospective case control study. J Am Acad Dermatol **79**: 1047–1052, 2018

(Received on May 10, 2021
Accepted on December 9, 2021)