集学的治療により長期生存が得られている膀胱癌小腸転移の1例

池田　舞子[1]，植村　公一[1]，荒木　雄至[1]，入部　康弘[1]
浅岡　美保[1]，佐野　　太[1]，河野　尚美[2]，池田伊知郎[1]
[1]横浜南共済病院泌尿器科，[2]横浜南共済病院病理診断科

A CASE OF LONG-TERM SURVIVAL FOLLOWING MULTIDISCIPLINARY THERAPY FOR SMALL INTESTINAL METASTASIS OF BLADDER CANCER

Maiko Ikeda[1], Koichi Uemura[1], Yushi Araki[1], Yasuhiro Iribe[1],
Miho Asaoka[1], Futoshi Sano[1], Naomi Kawano[2] and Ichiro Ikeda[1]
[1]*The Department of Urology, Yokohama Minami Kyosai Hospital*
[2]*The Department of Pathology, Yokohama Minami Kyosai Hospital*

The patient was a 70-year-old man who underwent transurethral resection of a bladder tumor. The pathological diagnosis was urothelial carcinoma (UC) with sarcomatoid variant, ≧pT2. After neoadjuvant chemotherapy using gemcitabine and cisplatin (GC), radical cystectomy was performed. The histopathological diagnosis was no tumor remnant (ypT0ypN0). Seven months later, the patient underwent an emergency partial ileectomy for ileal occlusion, after sudden complaints of vomiting and abdominal pain and fullness. Postoperatively, two cycles of adjuvant GC chemotherapy were administered. Approximately 10 months after ileal metastasis, a mesenteric tumor appeared. After seven cycles of methotrexate/epirubicin/nedaplatin and 32 cycles of pembrolizumab therapy, the mesentery was resected. The pathological diagnosis was UC with sarcomatoid variant. No recurrence was noted for 2 years after resection of the mesentery.

(Hinyokika Kiyo **69**: 55-58, 2023　DOI: 10.14989/ActaUrolJap_69_2_55)
Key words: Bladder cancer, Sarcomatoid variant, Intestinal metastasis

緒　　言

非転移性筋層浸潤性膀胱癌に対する膀胱全摘後の再発症例の予後は5年生存率10%以下ときわめて予後不良である．また，Sarcomatoid variant（SV-UC）はPure UCよりも一般的に予後不良とされている．近年まで，膀胱癌の化学療法のレジメンは限られていたが，2017年に2次治療としてペムブロリズマブ，2021年11月に3次治療としてエンホルツマブベドチンが保険適応となり，転移性膀胱癌の薬物治療は多様化した．薬物療法以外にも，単発転移における転移巣切除が予後延長に寄与したとの報告があり[1)]，症例を選択すれば転移巣切除による予後延長が期待される．今回われわれは予後不良とされるSV-UCにおいて膀胱全摘後に小腸転移および腸間膜再発を認めたが，薬物療法，外科的切除にて長期生存が得られている症例を経験したので報告する．

症　　例

患　者：70歳男性．
主　訴：無症候性肉眼的血尿
既往歴：高血圧症
喫煙歴：5本/日，50年間

現病歴：X年9月，肉眼的血尿を認め前医を受診した．

膀胱鏡検査で右側壁に3 cm大有茎性乳頭型腫瘍を認め，X年10月加療目的に当科紹介となった．

血液生化学所見：特記すべき異常所見なし

尿定性・沈渣所見：pH 7.0，比重 1.015，RBC ＞100/HPF，WBC 10～19/HPF

尿細胞診：異型細胞

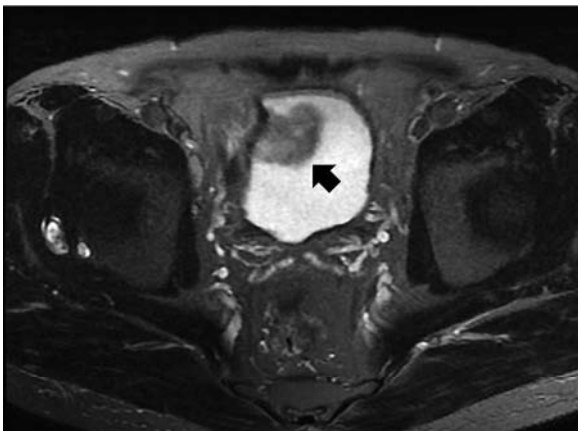

Fig. 1. Pelvic magnetic resonance imaging reveals a solitary tumor invading the muscle of the urinary bladder on T2 weighted images.



Fig. 2. (A) Histopathological findings of transurethral resection of a bladder tumor. Hematoxylin-eosin staining reveals spindle cells (× 400). (B) Histopathological findings of intestinal tumor. Hematoxylin-eosin staining reveals a lesion considered to be a metastatic lesion from bladder cancer (× 400). (C, D) Histopathological findings of mesenteric tumor. (C) Hematoxylin-eosin staining reveals polygonal and spindle cells similar to those of the specimen obtained from the intestine (× 400). (D) The tumor is composed of necrotic cells.

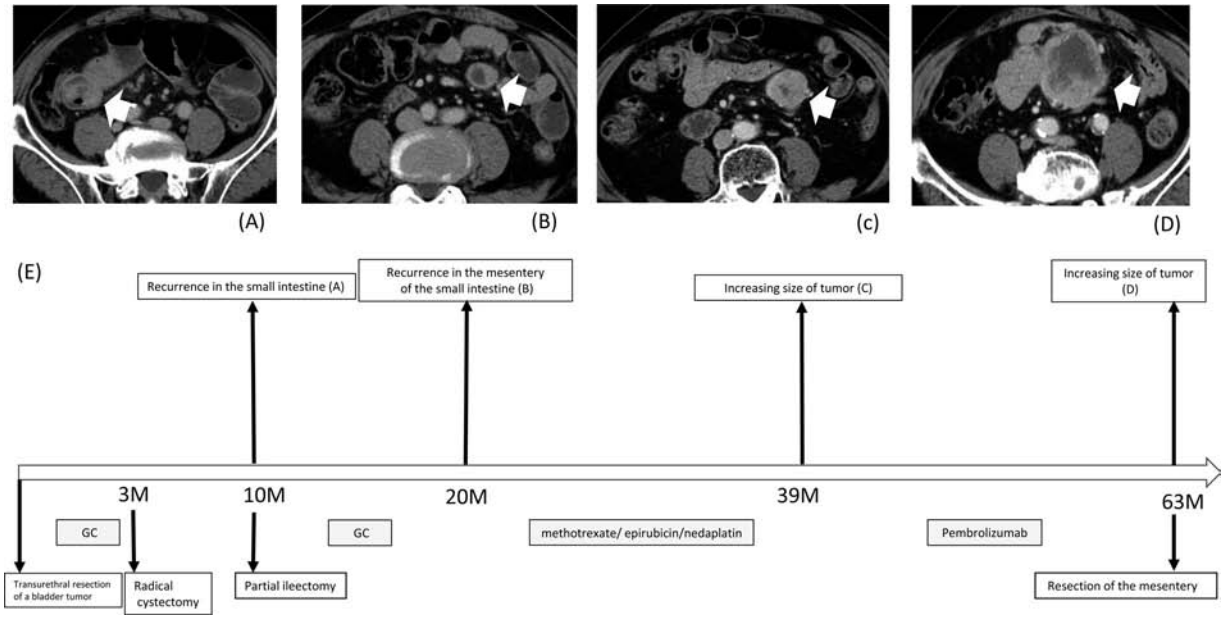

Fig. 3. (A) Computed tomography shows a tumor in the small intestine. (B–D) Computed tomography shows increasing size of a tumor in the mesentery of the small intestine during treatment. Imaging (B) before treatment, (C) after seven cycles of methotrexate/epirubicin/nedaplatin therapy, (D) and after 32 cycles of pembrolizumab treatment are shown. (E) Clinical course.

骨盤部 MRI 検査：右側壁に 3 cm 大腫瘍あり．筋層浸潤疑い（Fig. 1）．

臨床経過：X 年11月，経尿道的膀胱腫瘍切除術（TURBT）を施行し，病理組織学的診断にて Urothelial carcinoma（UC）with sarcomatoid variant，≧ pT2 の結果であった（Fig. 2A）．胸腹部造影 CT 検査において転移を疑う所見は認められなかった．cT2N0M0 の診断で，膀胱全摘・新膀胱造設術の方針とした．X＋1 年 1 月より術前化学療法として GC 療法（Gemcitabine 1,000 mg/m^2，Cisplatin 70 mg/m^2）1 コース施行後，X＋1 年 2 月に開腹膀胱全摘・新膀胱造設術を施行した．病理組織学的診断は no remnant of tumor，ypN0 の結果だった．術後は画像検査フォローの方針とした．術後 7 カ月経過後，腹部膨満感を主訴に当科予約外受診し，腹部 CT 検査にて，小腸腫瘍による腸閉塞を来たしていた（Fig. 3A）．閉塞解除目的に，小腸部分切除術を施行した．腫瘍は 50×35 mm 大で，一部漿膜に露出していた．病理組織学的診断は UC with sarcomatoid variant，RM1，v1，ly0 の診断であった（Fig. 2B）．

術後，GC 療法 2 コース施行したが，小腸部分切除から10カ月後のX＋2 年 7 月，CT 検査にて，小腸腫瘍切除近傍に長径 30 mm 大の腸管膜腫瘍を認めた（Fig. 3B）．

外科的切除について外科と協議の上，短期間での再発であり，再手術により根治が得られる可能性が低いと判断し，化学療法施行の方針とした．MEN 療法（Methotrexate　30 mg/m^2，Epirubicin　100 mg/m^2，Nedaplatin 50 mg/m^2）を開始し，4 コース施行後の CT 検査にて，一度は腸間膜腫瘍の縮小（長径 20 mm 大）を認めたが，7 コース施行後の CT 検査にて，腫瘍は長径 40 mm 大へと増大した（Fig. 3C）．そのため，3 次治療として，X＋4 年 2 月よりペムブロリズマブ（200 mg/body）を開始した．

ペムブロリズマブ開始後，年単位で腫瘍は増大なく経過していたが，32コース施行後（腸間膜腫瘍出現から 3 年 5 カ月経過後，X＋6 年 2 月）の CT 検査にて，腸間膜腫瘍は長径 70 mm 大まで増大した（Fig. 3D）．しかし，他遠隔転移を有していないことと，治療当時，ペムブロリズマブ後の治療選択肢がないことから，腫瘍切除の方針とした．手術所見は，小腸部分切除時の吻合部直下の腸間膜に腫瘍を認め，小腸と腫瘍は癒着していたが用手的に剥離可能であった．腫瘍切除後も小腸の血流障害がないことから，小腸切除は行わず，腫瘍切除のみで手術終了とした．病理組織診断学的診断は UC with sarcomatoid variant，RM0，v0，ly0 であった（Fig. 2C）．腸間膜腫瘍切除術後は，ペムブロリズマブ投与は行わず無治療経過観察としているが，膀胱全摘から 7 年経過（腸間膜腫瘍切除から 2 年経過）現在，再発なく経過している．

考　　察

膀胱癌の約20％に histological variants（HV UC）が存在すると言われており[2]，Sarcomatoid variant（SV-UC）もそれに分類される．SV-UC は Pure UC よりも進行した状態で診断され，化学療法の効果も乏しく予後不良な転帰を辿る[3]．しかし，分子サブタイプの BOLD 分類においては，SV-UC は予後不良とされる Squamous like と，予後良好とされる Papillary like に区分される[4]．そのため，一般的に予後不良と言われている SV-UC の中にも本症例のような長期生存を認める場合もある．

本症例が長期生存を得た要因としては，ペムブロリズマブの長期奏功，外科的切除が考えられる．ペムブロリズマブの有効性について，SV-UC は Pure UC と比較して全奏効率，病勢コントロール率，全生存期間が有意に良好であったと報告されている[5]．本症例においてもペムブロリズマブ投与により，Stable disease（RECIST version 1.1）を 2 年間維持していたことと，腸間膜腫瘍の病理組織診断にて広範囲の壊死組織を認めたことから（Fig. 2D），ペムブロリズマブの有効性が示唆される．

尿路上皮癌の小腸転移の頻度は 1％程度と稀であり，一般的に予後不良である[6]．尿路上皮癌の腸間膜転移については現在までに報告はない．小腸への転移経路としては，血行性，リンパ行性，播種性，局所浸潤などがあげられる[7]．本症例の小腸転移部位は，回腸回腸吻合部や代用膀胱に使用している小腸とは離れていた．術中所見において，腹膜播種を認めず小腸腫瘍付近の腸間膜リンパ節も腫大していなかったことから，転移経路は血行性を第一に考慮する．一方で腸間膜腫瘍については，血行性やリンパ行性転移ではなく，小腸腫瘍切除断端陽性であったことによる局所再発と推測される．

腸間膜腫瘍出現時，小腸腫瘍切除後10カ月と短期間での再発であり，薬物治療の方針とした．Stable disease を維持している時点での外科的切除も検討したが，膀胱癌において免疫チェックポイント阻害薬投与により腫瘍縮小を維持している症例に対して外科的切除が有効であるとの報告は少なく切除を選択する根拠に乏しいことから，ペムブロリズマブ投与継続とした．しかし，その後，腫瘍は緩徐に増大を認めた．ペムブロリズマブの後治療として有効な選択肢がなく，他遠隔転移出現を認めないことから，外科と相談の上腸間膜腫瘍については根治切除可能と判断し，最終的に腫瘍切除の方針とした．その結果，本症例では長期生存が得られた．

尿路上皮癌の転移巣切除について，転移巣切除によ

り予後が延長したとの報告がある一方で，転移巣切除後早期に再発し予後の改善が得られなかったとする症例も報告されている．転移巣切除を施行する際には，適切な症例選択が重要と考えられる．現在までの報告により，肺，リンパ節転移症例，無症状の症例，CRP 低値，原発巣切除から再発までの期間が長い症例では転移巣切除の有効性が示唆される[8]．しかしながら，小規模の報告が多く適応に関して高いエビデンスは存在しないのが現状である．また，原発巣の組織型に言及した報告はなく，SV-UC で転移巣切除が有効であったとする報告はない．

本症例では，薬物療法の効果が乏しいとされる SV-UC において，小腸転移巣切除，小腸転移後の局所再発に対する外科的切除により予後延長が得られた．

結　　語

膀胱癌 sarcomatoid variant の小腸転移に対して薬物療法，外科的切除を行い長期生存が得られている 1 例を経験したので報告した．

文　　献

1）Patel V, Lorduy A, Stern A, et al.: Survival after metastasectomy for metastatic urothelial carcinoma: a systematic review and meta-analysis. Bladder Cancer **3**: 121–132, 2017

2）Moschini M, D'Andrea D, Korn S, et al.: Characteristics and clinical siginificance of histological variants of bladder cancer. Nat Rev Urol **14**: 651–668, 2017

3）Gu L, Ai Q, Cheng Q, et al.: Sarcomatoid variant urothelial carcinoma of the bladder: a systematic review and meta-analysis of the clinicopathological features and survival outcomes. Cancer Cell Int **20**: 550, 2020

4）Tan T, Rouanne M, Tan K, et al.: Molecular subtypes of urothelial bladder cancer: results from a meta-cohort analysis of 2411 tumors. Eur Urol **75**: 423–432, 2019

5）Kobayashi M, Narita S, Matui Y, et al.: Impact of histological variants on outcomes in patients with urothelial carcinoma treated with pembrolizumab: a propensity score matching analysis. BJU Int 2021 doi: 10.1111/bju. 15510

6）西野豪志，片山和久，高橋裕兒，ほか：小腸転移巣が穿孔した膀胱癌の 1 例．日臨外会誌 **73**：1288–1292，2012

7）富永信太，横山省三，松村修一，ほか：肺癌術後孤発性腸間膜転移の 1 例．日臨外会誌 **80**：1992–1998，2019

8）Nakagawa T, Taguchi S, Kanatani A, et al.: Oncologic outcome of metastasectomy for urothelial carcinoma: who is the best candidate? Ann Surg Oncol **24**: 2794–2800, 2017

(Received on February 14, 2022
Accepted on October 3, 2022)