精巣上体原発と考えられた平滑筋肉腫の1例

筏井　亮太，神田　英輝，渡邊　　晋，松浦　　浩
三重県立総合医療センター泌尿器科

PRIMARY LEIOMYOSARCOMA OF THE EPIDIDYMIS : A CASE REPORT

Ryota Ikadai, Hideki Kanda, Susumu Watanabe and Hiroshi Matsuura
The Department of Urology, Mie Prefectural General Medical Center

A 63-year-old man presented with right scrotal swelling. A physical examination revealed a painless, palpable mass in the right scrotum. The mass was well defined and lobulated. Subsequently, a diagnosis of right epididymal tumor was made, and right high orchiectomy was performed. Hematoxylin-eosin and immunostaining revealed leiomyosarcoma of the epididymis. When a diagnosis of epididymal malignant tumor is made, the standard treatment is radical orchiectomy.

(Hinyokika Kiyo **69**: 113-116, 2023 DOI: 10.14989/ActaUrolJap_69_4_113)

Key words: Leiomyosarcoma, Epididymis

緒　　言

軟部肉腫は悪性腫瘍の中では稀な腫瘍である．その中でも泌尿生殖器系軟部肉腫は2.1%ほどであり，さらに希少な症例であるといえる[1)]．

今回，泌尿生殖器系軟部肉腫の中でも稀な精巣上体原発と思われる平滑筋肉腫を経験したため文献的考察を加えて報告する．

症　　例

患　者：63歳，男性

主　訴：右陰嚢内容無痛性腫大

既往歴：胃潰瘍，左鼠径ヘルニア

現病歴：当科受診する2週間前に右陰嚢内容腫大を主訴に前医を受診した．右精巣頭側に無痛性腫瘤を認め精巣上体炎の診断にて抗菌剤投与されるも改善に乏しく，さらなる増大を認めたため右陰嚢内腫瘤の精査加療目的に当科入院となった．

入院時現症：身長 178.1 cm，体重 87.2 kg，血圧 141/85 mmHg，脈拍87/分，体温 36.2°C

触診にて腫瘤は鶏卵大，弾性硬で圧痛はなく，皮膚との可動性は良好であった．右精巣の異常は認めず，正常の精巣上体は同定困難であった．

血液検査：血算や生化学検査に異常は認めなかった．

尿検査：血尿や細菌尿は認めなかった．

腫瘍マーカー：sIL-2R 454 U/ml（157～474 U/l），AFP 7.4 ng/ml（0.0～10.0 ng/ml），HCG ＜0.5 mIU/ml（～5．0 mIU/ml），LDH 192 U/l（124～222 U/l）と明らかな異常は認めなかった．

超音波検査：右精巣頭側に精巣と境界明瞭な内部不均一で不整な腫瘍を認めた．精巣上体は描出困難であった．

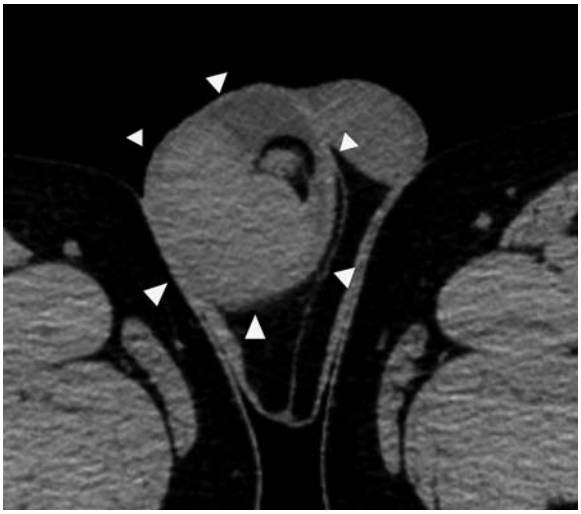

Fig. 1. Plain computerized tomograghy (CT) showing a 7.3 cm right scrotal mass.

単純 CT（腹部骨盤部）：右陰嚢内に最大径 7.3 cm の内容不均一な腫瘍を認めた（Fig. 1）．明らかなリンパ節腫大は認めなかった．

臨床経過（1）：腫瘤はこれまでの経過より精巣上体炎などの感染症は考えにくく，触診で表面不整，弾性硬に触れることから，悪性の可能性を考え右高位精巣摘除術を行った．

摘出標本所見：右精巣および腫瘍は皮膚との癒着は認めなかった．腫瘍は精巣頭側に存在し精巣との境界は明瞭であった．腫瘍径は 7.0×6.5×2.0 cm，割面は灰白色，多結節性だった（Fig. 2）．正常な精巣上体は体部・尾部含め肉眼的に指摘できず，精巣は萎縮していた．

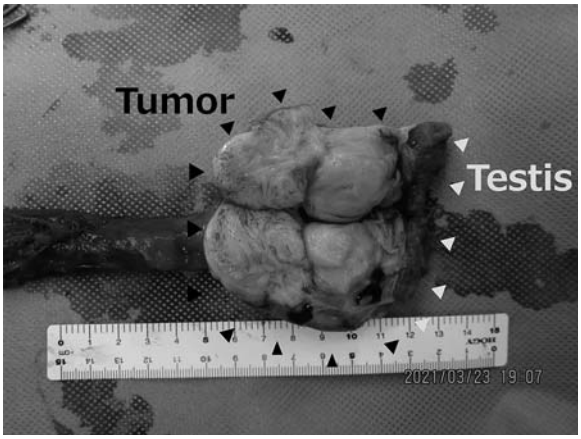

Fig. 2. Gross appearance of paratesticular leiomyosarcoma.

病理組織学的所見：HE 染色にて腫瘍は紡錘形細胞が束状に錯綜して増殖しており間葉系腫瘍の所見であった．核の大小不同が見られるものの異型は高度ではなく，核分裂像も強拡大10視野あたり最大で1～2個程度であった（Fig. 3）．免疫染色では α-SMA, desmin, HHF-35, caldesmon が陽性で，その他 S-100, calretinin, D2-40, AE1/AE3 はすべて陰性，

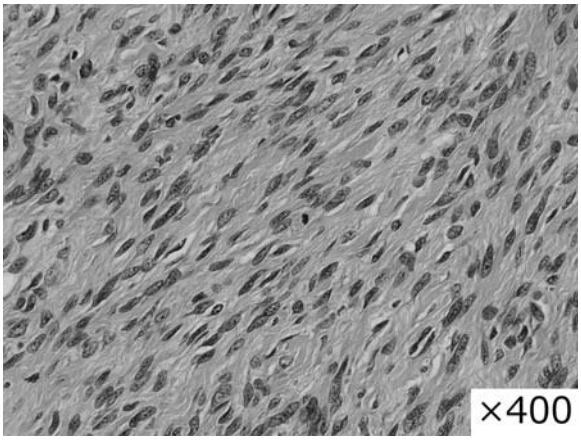

Fig. 3. H & E staining histology of tumor tissue (×400).

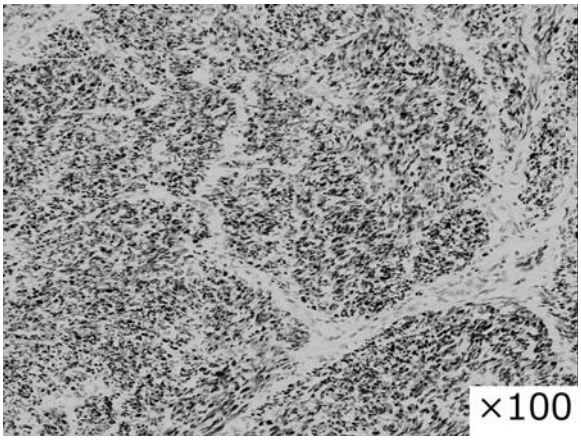

Fig. 4. Positive immunohistochemical staining for desmin (×100).

MIB-1 陽性率はおよそ7％程度だった（Fig. 4）．病理学的には原発臓器は判断できないものの，腫瘍は精巣上体に置き換わる位置に存在していること，正常な精巣上体を認めないことから，精巣上体に由来する平滑筋肉腫と診断した．FNCLCC（Fédération Nationale des Centres de Lutte Contre le Cancer）分類では Grade 1 であった．なお切除断端は陰性だった．

臨床経過（2）：術後転移検索のため胸部 CT 撮像したところ右肺門部リンパ節腫大が認められた．腹部骨盤部のリンパ節腫大はなく，肺門部リンパ節の腫大のみであり気管支鏡下生検を施行したところ腺癌が認められ，精査にて肺腺癌 cT0N0M0-Stage IIIB と診断された．よって本症例は転移認めず切除断端陰性である症例と判断したため術後補助療法は行わなかった．

考　　察

精巣上体原発の腫瘍は約8割が良性腫瘍であり，精巣上体の悪性腫瘍には肉腫や癌腫などがあるが，いずれも稀な疾患である[2]．鑑別疾患としては精巣上体炎や精巣腫瘍，傍精巣平滑筋肉腫，精巣上体平滑筋腫などが挙げられる．本症例は精巣頭側の急速に増大する無痛性分葉状の腫瘤であり，悪性疾患を考慮し高位精巣摘除術を施行した．病理結果は平滑筋肉腫であり，肉眼的に正常な精巣上体を認めなかったことから精巣上体原発平滑筋肉腫と診断した．

腫瘍径や左右が明記されている精巣上体原発平滑筋肉腫の報告はわれわれが渉猟しえた限りでは16例認められ[3~8]，本症例は17例目の報告となる．腫瘍径の中央値は 5.5 cm，年齢の中央値は63歳，病変は右側10例，左側7例であった．どの症例も陰嚢の無痛性腫瘤を主訴に受診し，治療として高位精巣摘除術が行われていた（Table）[1,3~8]．

平滑筋肉腫は間葉系細胞由来の肉腫であり血管壁の平滑筋由来であればどこの臓器にも発生しうるが，精巣上体原発の場合は輸精管壁の平滑筋が発生母地となる可能性もある[1]．

精巣上体平滑筋肉腫は頻度が少ないため臨床予後を予測することは難しいものの，腫瘍の大きさや悪性度，またリンパ節や他臓器への転移の有無などが予後に関連しているとされている[1]．

精巣上体平滑筋肉腫に対する原発巣の術前画像に対し言及された文献はわれわれが渉猟しえた限りでは認めなかったが，本症例では腫瘍は比較的均一で内部壊死像もなく，造影 CT もしくは MRI で良悪性の鑑別は困難だったかもしれない．ただし若年で精巣温存を考慮する場合は術前画像検査を積極的に行っておくべきだろう．

治療としては外科的根治切除が推奨される[1]．精巣上体原発腫瘍は良性症例が多いため[2]外科的切除方法

Table. Reported cases of leiomyosarcoma of epididymis and our case

Author (s)	Year of publication	Age at presentation (years)	Complaints	Side	Size (cm)	Palpation	Metastasis at presentation	Radical orchiectomy	Excision of lymph nodes	Chemotherapy	Radiotherapy	Follow-up (months)	Status at last follow-up
Kwae et al.	1949	50	Swelling	Left	13	Not mentioned	−	+	−	−	Not mentioned	24	Disease free
Sherwin and Bergman	1952	66	Swelling	Right	3.5	Not mentioned	−	+	+	−	Not mentioned	14	Metastasis to right humerus
Shinoda et al.	1961	17	Swelling	Right	3.0*2.5	Well-defined	−	+	−	−	+	18	Disease free
Rushworth et al.	1971	53	Swelling	Left	3.5	Not mentioned	−	+	−	−	Not mentioned	5	Disease free
Davides et al.	1975	58	Swelling	Right	5	Not mentioned	−	+	−	−	Not mentioned	24	Disease free
Farrell and Donnelly	1980	6	Swelling	Left	6	Not mentioned	−	+	−	−	Not mentioned	252	Disease free
Farrell and Donnelly	1980	55	Swelling	Right	5	Not mentioned	−	+	−	+	Not mentioned	6	Disease free
Helm and Al Tikriti	1986	67	Swelling	Right	8	Not mentioned	−	+	−	−	Not mentioned	6	Disease free
Imai et al.	1987	68	Swelling	Right	5.7*4.9	Well-defined	−	+	−	+	−	−	Disease free
Planz et al.	1998	85	Swelling	Right	7	Not mentioned	−	+	−	−	Not mentioned	72	Recurrence at the root of penis
Mechri et al.	2009	73	Swelling	Left	6.0*5.0	Well-defined and lobulated	−	+	−	−	−	36	Disease free
Victor Yuen et al.	2011	58	Swelling	Left	3.5*2.0	Well-defined and lobulated	−	+	−	−	−	30	Disease free
Victor Yuen et al.	2011	75	Swelling	Right	4.5*3.5	Well-defined and lobulated	−	+	−	−	−	5	Disease free
Muduly et al.	2012	68	Swelling	Left	3	Hard mass fixed to right testis	−	+	−	−	−	24	Disease free
Jun et al.	2012	68	Swelling	Left	7	Not mentioned	Left inguinal lymph nodes	+	+	−	+	−	Disease free
Mansoureh et al.	2022	60	Swelling	Right	5.5*4.0	Well-defined	−	+	−	−	−	10	Disease free
Our case	2022	63	Swelling	Right	7.0*6.5	Well-defined and lobulated	−	+	−	−	−	3	Disease free

として精巣上体摘出術が選択される場合がある．われわれが調べえた17例中5例に精巣上体切除術が施行され病理標本で平滑筋肉腫と診断し，その後2期的に高位精巣摘除術が施行されていた．しかし平滑筋肉腫に対する精巣上体切除術では腫瘍断端陽性となり再発のリスクが高くなる．Yuen ら[1]によると精巣上体平滑筋肉腫は触診で病変が弾性硬，表面不整で分葉状に触れると報告しており，そのような場合には高位精巣摘除術を行うことが望ましいと考える．また精巣上体平滑筋肉腫のリンパ節転移は後腹膜リンパ節転移であることが多く，明らかなリンパ節腫大を認めなければリンパ節郭清を同時に行う必要はないとされている[1]．

一般的な平滑筋肉腫に対する化学療法は根治切除不能あるいは転移認める症例に対し，ドキソルビシンが第一選択薬となる．治療薬について，ドキソルビシンと他剤との比較したRCT 27試験のメタアナリシスでは奏効率・無増悪生存期間・全生存期間に有意差は認められなかったと報告されている[10]．また放射線治療については，手術後に放射線治療を併用した群は放射線療法を行わなかった群に比べ有意に局所再発率が低下する一方で，全生存期間に有意な差は認めなかったと報告されている[11]．また放射線治療は二次発癌などの副作用も認めることから切除断端陽性症例など症例を選択することが望ましいとされている[10]．本症例では転移認めず切除断端は陰性であったため術後補助療法は行わなかった．

結　　語

精巣上体原発と考えられる平滑筋肉腫の1例を若干の文献的考察を加えて報告した．表面不整で分葉状の腫瘤の場合は悪性腫瘍を念頭において高位精巣摘除術を行うことが望ましいと考える．

文　　献

1）Yuen VTH, Kirby SD and Woo YC : Leiomyosarcoma of the epididymis : 2 cases and review of the literature.　Can Urol Assoc J **5** : 121–124, 2011

2）占部文彦，木村高弘，柳澤孝文，ほか：陰嚢水腫を契機に診断された原発性精巣上体腺癌の1例．日泌尿会誌 **107** : 193–197，2016

3）篠田　孝，尾関信彦，伊藤鉦二，ほか：原発性副睾丸平滑筋肉腫の1例．臨床皮泌 **15** : 895–898，1961

4）今井敏夫，宮崎治郎，山中　望，ほか：精巣上体平滑筋肉腫．臨泌 **41** : 903–905，1987

5）Mechri M, Ghozzi S, Khiari R, et al. : A rare cause of a scrotal mass : primary leiomyosarcoma of epididymys. BMJ case reports ; doi: 10. 113b/bcr. 06. 2008. 0292, 2009

6）Muduly DK, Kallianpur AA, Suryanarayama Deo SV, et al. : Primary leiomyosarcoma of epididymis.　J Cancer Res Ther **8** : 109–111, 2012

7）Mansoureh D, Mona A and Ali K : Epididymal leiomyosarcoma : report of a rare case.　Clin Case Rep 2022;10.1002/ccr3.5511

8）赤塚　純，木村　剛，河原崎由里子，ほか：精巣上体原発の平滑筋肉腫の1例．泌外 **25** : 1920，2012

9）精巣腫瘍診療ガイドライン2015年版　日本泌尿器科学会編集

10）軟部肉腫診療ガイドライン2020改定第3版　日本整形外科学会監修

11）Joal DB, James CY, Donald W, et al. : Efficacy of adjuvant radiation therapy in the treatment of soft tissue sarcoma of the extremity : 20-year follow-up of a randomized prospective trial.　Ann Surg Oncol **21** : 2484–2489, 2014

(Received on April 4, 2022
Accepted on December 14, 2022)