滋賀県産科婦人科雑誌14：19-23, 2022

症例報告

Uterine tumor resembling ovarian sex cord tumor（UTROSCT）の一例

日本赤十字社長浜赤十字病院　産科婦人科[1)]　京都大学医学部附属病院　産科婦人科[2)]　日本赤十字社長浜赤十字病院　病理部[3)]
中川　郁[1)]　千草　義継[2)]　加藤　寿一[3)]　仲井　千裕[1)]
大谷　遼子[1)]　中村しほり[1)]　鈴木　直宏[1)]　奈倉　道和[1)]　中島　正敬[1)]

Uterine tumor resembling ovarian sex cord tumor（UTROSCT）の一例

日本赤十字社長浜赤十字病院　産科婦人科[1)]　京都大学医学部附属病院　産科婦人科[2)]　日本赤十字社長浜赤十字病院　病理部[3)]
中川　郁[1)]　千草　義継[2)]　加藤　寿一[3)]　仲井　千裕[1)]
大谷　遼子[1)]　中村しほり[1)]　鈴木　直宏[1)]　奈倉　道和[1)]　中島　正敬[1)]

概　要

卵巣性索腫瘍類似子宮腫瘍（Uterine Tumor Resembling Ovarian Sex Cord Tumor: UTROSCT）は，子宮に発生する非常に稀な腫瘍であり，多くは良性の経過をたどるものの，転移や再発をきたして死亡にいたる症例が報告されており，悪性に準じた対応をとるべき腫瘍である。症例は35歳女性，１妊１産。３年前に指摘されていた長径約３cmの子宮腫瘤が長径約７cmに増大したことから，開腹子宮筋腫核出術を施行した。摘出した腫瘤は肉眼的には黄色を呈していた。病理組織学的には，硝子化を伴った間質に細胞質の淡明な腫瘍細胞が増殖し，索状または腺管状に配列していた。免疫組織化学ではcalretinin，CD99などの卵巣性索間質性腫瘍マーカーが陽性であり，UTROSCTと診断した。UTROSCTが再発，転移をきたす可能性のある腫瘍である事実と，妊孕性温存治療を行った場合の転帰を説明したところ，本人および家族が根治的な治療を希望されたため，二期的に腹式単純子宮全摘出術，両側卵管切除術を行った。摘出子宮には，顕微鏡的にわずかにUTROSCT病変が残存していた。UTROSCTはその稀少さゆえに知見が十分でなく，術前の正確な診断，妊孕性温存の可否といった，今後解決されるべき問題が残されているが，再発，転移をきたして死亡する症例もあることから，悪性腫瘍に準じた治療と経過観察にあたることが肝要である。

Key words：卵巣性索腫瘍類似子宮腫瘍，拡散強調画像，免疫組織化学，妊孕性温存

緒　　言

卵巣性索腫瘍類似子宮腫瘍（Uterine Tumor Resembling Ovarian Sex Cord Tumor: UTROSCT）は，子宮に発生する非常にまれな腫瘍であり，2020年の女性生殖器系腫瘍のWHO分類第５版においては，「卵巣性索腫瘍に類似する形態をもつ子宮腫瘍で，明らかな内膜間質成分を伴わないもの」と定義されている[1)]。多くは良性の経過をたどるものの，転移や再発をきたす症例が報告されており[2),3)]，悪性に準じた対応をとるべき腫瘍である。しかし，これまでに文献上で報告されているUTROSCTはわずかに100例程度であり[4),5)]，本腫瘍の発生，診断，治療，予後などに関する知見は十分ではない。そのため，若年者にUTROSCTが生じた場合の取り扱いについては，妊孕性温存の観点から苦慮することも多い。今回我々は35歳の女性に，子宮筋腫の術前診断のもと開腹子宮筋腫核出術を施行したところ，術後にUTROSCTの診断を得たために，二期的手術によって子宮摘出術を施行した症例について，文献的考察を交えて報告する。

症　　例

症例は35歳，１妊１産。特記すべき既往歴はなく，家族歴は父に糖尿病があった。

X年５月に妊娠と診断され，その際の経腟超音波検査で長径約３cmの筋腫様腫瘤を指摘された。

X＋１年１月に自然経腟分娩し，産後健診における経腟超音波検査では腫瘤の大きさに変化はなかった。同年10月に経過観察のために受診したところ，腫瘤は長径3.3cmであったため，半年後の経過観察を指示されたが，新型コロナウイルス感染症パンデミックにより，しばらく受診を控えていた。

X＋２年９月に11か月ぶりに左下腹部痛を主訴に受診したところ，腫瘤は長径5.5cmに増大していた。さらに，X＋３年１月には，腫瘤は長径6.1cmとなり，同年６月には長径6.7cmにまで増大した。内診では子宮は前傾前屈で超手拳大であり，右前壁に弾性硬の腫瘤を触知した。子宮頸部および付属器に異常所見はなかった。血液検査では，白血球 7.1×103/μL，ヘモグロビン 10.1g/dL，ヘマトクリット 33.0％，血小板 311×103/μL，乳酸脱水素酵素（LDH）163IU/L（124-222IU/L），CRP＜0.02mg/dLと軽度貧血以外に異常所見はなかった。MRI検査を施行したところ，T２強調画像矢状断では辺縁明瞭な65×58×53mm程度の腫瘤が子宮前壁の筋層内にあり，淡い高信号を呈していた（図１A）。水平断では，腫瘤は子宮右側筋層内に同定され，T１強調画像では正常子

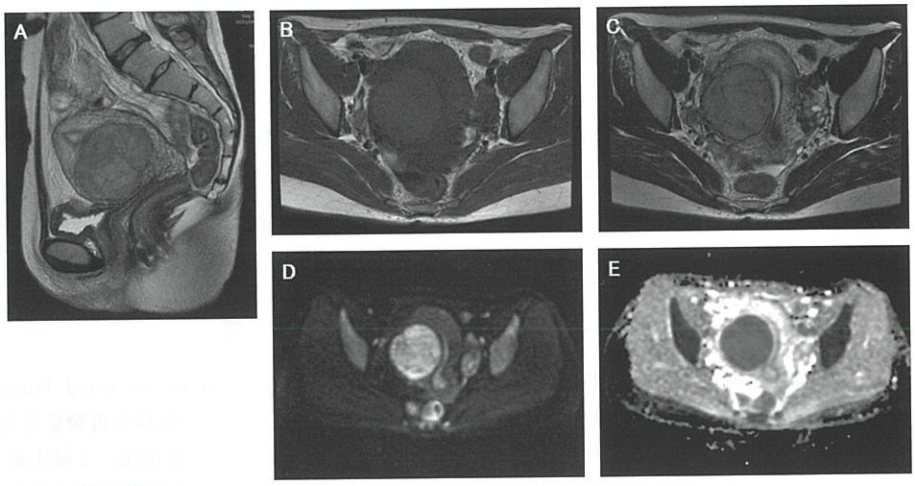

図１　骨盤MRI検査画像
A：矢状断Ｔ２強調画像。子宮前壁に６×６㎝の境界明瞭な腫瘤が同定される。
B：水平断Ｔ１強調画像。腫瘤は子宮筋層よりわずかに高信号を呈した。
C：水平断Ｔ２強調画像。腫瘤は淡い高信号を呈した。
D：水平断拡散強調画像。腫瘤は著明な高信号を呈した。
E：水平断apparent diffusion coefficient（ADC）マップ。腫瘤の信号は低下していた。

図２　摘出標本
長径約７㎝の表面平滑な弾性硬な腫瘤で、黄色を呈していた。

宮筋よりもわずかに高信号（図１B），Ｔ２強調画像では淡い高信号を呈していた（図１C）。また，拡散強調画像では腫瘤は高信号を呈し（図１D），同部位はapparent diffusion coefficient（ADC）マップで低信号を呈し，拡散制限の所見であった（図１E）。

これまでの経過と画像所見からは，腫瘤は子宮筋腫であると考えられたが，１年８か月の期間に腫瘤の長径が3.3㎝から6.7㎝への増大傾向にあること，子宮内腔が腫瘤によって圧排されており，このまま増大すれば過多月経をきたし，妊孕性にも影響を及ぼす可能性があったことから，患者と相談し，子宮筋腫核出術を行う方針とした。ただし，MRI検査で腫瘤の拡散低下所見があったことから，完全に悪性腫瘍を否定できず，手術は開腹で行うこと，また術後病理診断の結果によっては二期的に子宮摘出となる可能性があることについて十分説明し，同意を得てX＋３年８月に手術を施行した。腫瘤は単一で通常の子宮筋腫に比して軟であったが，正常筋層との境界は明瞭で比較的容易に子宮筋層から剥離可能であり，肉眼的に残存なく核出することができた。核出した腫瘤は長径約７㎝の大きさで，肉眼的には淡い黄色を呈していた（図２A）。病理組織学的には，硝子化をともなった間質に細胞質の淡明な腫瘍細胞が密に増殖し，索状あるいは腺管状に配列していた（図３A，3B）。強拡大では，腫瘍には明瞭な核小体がみられ，胞体は淡明あるいは好酸性であった（図３C，3D）。免疫組織化学では，calretinin（図４A），CD99（図４B），inhibin（図４C）が陽性であり，Melan-Aが陰性であった（図４D）。以上の所見はいずれもUTROSCTに矛盾しないことから，UTROSCTと診断した。

UTROSCTは再発，転移をきたす可能性があり，悪性に準じた対応を取るべき腫瘍であることを患者に十分説明し，X＋３年12月に腹式単純子宮全摘出術および両側卵管切除術を行った。腹腔内に癒着はなく，可能な限りの腹腔内検索において，肉眼的な腫瘤，播種を疑う所見は認めなかった。洗浄腹水細胞診の結果は陰性であった。摘出子宮からは，初回手術で腫瘤を核出した部位の子宮筋層内において，顕微鏡的に2.5mm程度の範囲でUTROSCTの残存病変が同定された。以後の患者の経過は良好であり，術後６か月時点で再発，転移の所見は認めていない。

考　　察

UTROSCTは，卵巣の性索間質性腫瘍の像を呈する，非常に特殊かつ稀少な子宮の間葉系腫瘍の一つである。文献上は1945年のMoreheadとBowmanによる，卵巣顆粒膜細胞腫に類似した子宮腫瘍の症例報告がその嚆矢であるが[6]，1976年にClementとScullyが初めて「Uterine Tumors Resembling Ovarian Sex Cord

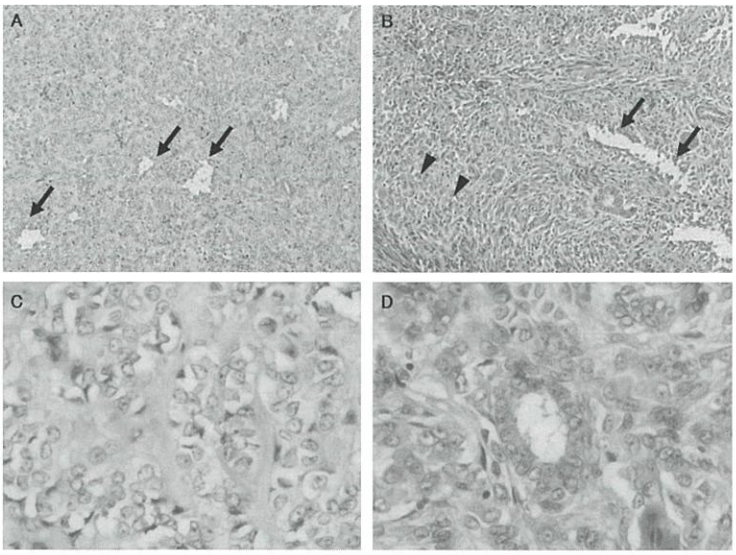

図３　病理組織学検査（ヘマトキシリン・エオジン染色）
A：細胞質が淡明な腫瘍細胞が増殖し、細胞密度は高く、ところどころに腺管構造がみられる（矢印）。200倍。
B：腫瘍細胞が腺管状（矢印）、索状（矢頭）に増生している。200倍。
C：明瞭な核小体、淡明な胞体をもつ細胞が索状構造を成している。400倍。
D：明瞭な核小体、好酸性の胞体をもつ細胞が腺管構造を成している。400倍。

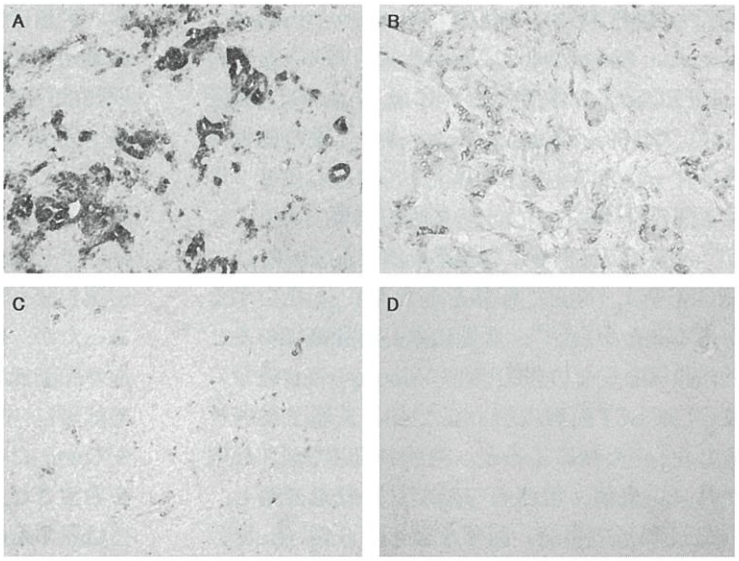

図４　免疫組織化学
A：calretinin陽性。
B：CD99陽性。
C：inhibin陽性。
D：Melan-A陰性。いずれも200倍。

Tumors」の語を用いて14例の症例を報告し，かつそれらを２つのサブグループに分類した[7]。１つは子宮内膜間質腫瘍を主たる背景として，卵巣性索腫瘍類似の成分が50％未満の，endometrial stromal tumors with sex cordlike elements（ESTSCLE）であり，もう１つは，卵巣性索腫瘍類似部分が50～100％を占め，内膜間質成分を伴わないもので，これをUTROSCTとしており，本症例はこれに該当する。両者は形態的に区分されるほか，ESTSCLEがしばしば再発，転移をきたすのに対し，UTROSCTは原則的に良性かつ緩徐な経過をたどり，再発や転移は比較的まれであるという，腫瘍の悪性度の点における差異も存在する[8]。また近年，UTROSCTを特徴づける遺伝子変化として，nuclear receptor coactivator（NCOA）１-３と別の遺伝子の融合・再編成が見られることが相次いで報告されており，UTROSCTは分子生物学的にも区分される疾患概念であることが明らかになってきた[9),10]。

一般に，UTROSCTを術前に正確に診断することは極めて困難である。Zhouらの90例の文献レビューによると，発症の中央値は51歳であるものの，患者は20歳から86歳までの広範囲に分布している[5]。また，症状は閉経後性器出血，月経異常（不正性器出血）がそれぞれ34％程度であり，腫瘍の大きさは平均47.6㎜であるが[5]，これらはいずれもUTROSCTに特異的な所見にはなり得ない。事実，本症例のように偶然に診断されることも多く[1]，その頻度は18％にのぼる[5]。こうした術前診断の困難さの要因として，疾患頻度が非常に低いことに加え，画像診断において，UTROSCTに特徴的な所見が知られていないことが挙げられる。本邦では婦人科器質的疾患に対してはMRI検査が比較的よく用いられるが，UTROSCTのMRI検査画像は，Ｔ２強調画像において，高信号の腫瘤のなかに嚢胞部位と充実性部位とが混在し，一見して子宮筋腫ではないと判断される症例[4),11),12]がある一方で，本症例のようにＴ２強調画像で淡く高信号を呈するものの，辺縁明瞭かつ比較的均一な結節として腫瘤

が同定される症例も存在する[13),14)]。こうした症例では子宮筋腫との鑑別が重要であるが，自験例をふくめ，拡散強調画像で高信号を呈していることが特徴の一つであり，安易に子宮筋腫と断定することなく，悪性腫瘍の可能性を念頭におく必要があると思われる。今後，UTROSCTのMRI画像所見を蓄積し，その特徴的所見と，腫瘍の悪性度，予後とを関連付けた検討がなされることが期待される。

UTROSCTの病理学的診断は，おもにヘマトキシリン・エオジン染色によって形態学的特徴に基づいてなされるが，免疫組織化学も診断に重要な意義をもつ。UTROSCTの免疫組織化学のプロファイルは非常に多彩であり，calretinin，CD99，inhibin，Melan-Aといった性索間質性腫瘍のマーカーに加え，上皮性マーカーのpancytokeratin，平滑筋マーカーのactinやdesminのほか，CD10，estrogen receptor，progesterone receptorなども陽性となり得る。Irvingらは，UTROSCTの診断のためには，calretinin陽性に加えて，CD99，inhibin，Melan-Aの３種の性索間質性腫瘍マーカーのうち１つ以上，つまり合計２つ以上の性索間質性腫瘍マーカーの陽性が必要であるとしており[15)]，我々の症例もこの基準を満たしていた。

UTROSCTは，再発，転移をきたし[2),3)]，死亡する症例があることから[2),16)]，悪性に準じた腫瘍であると認識されねばならない。2017年にMooreらは自施設におけるUTROSCT症例の初めてとなる長期予後解析を発表した[2)]。それによると，34例のUTROSCT症例を39か月（中央値：範囲６-135か月）経過観察し，８例（23.5％）で再発，転移を認め，３例（8.8％）は原病死となっていた[2)]。34例中，妊孕性温存治療を受けた症例は２例あり，いずれも再発，転移はきたしていなかった[2)]。高次医療施設であるために治療困難な症例が集積したというバイアスが考えられるが，これまでの症例報告からの予想を上回る高い再発率が報告されている。一方，文献上の系統的レビューを行ったCömertらは，79例のUTROSCT症例が30か月（中央値：範囲３-296か月）経過観察され，再発・転移が認められたのは５例（6.3％）であると報告しており[3)]，Mooreらの解析よりも再発・転移頻度は低かった。これらの結果を踏まえると，UTROSCTの再発・転移の頻度は極めてまれであるとは言えず，悪性腫瘍に準じて，十分な治療と長期にわたる経過観察が必要であると考えられる。

UTROSCTの標準的な治療は，子宮全摘出術であるが，UTROSCTと診断される患者のうち，ほぼ半数は40歳以下の生殖年齢であるとされ[5)]，こうした若年者においてUTROSCTと診断された場合の治療方針については，妊孕性温存の観点から十分な検討が必要である。Carboneらの文献レビューによれば，これまでに14例の妊孕性温存治療施行症例があり，７例で妊娠，６例で出産に至っている[17)]。これら14例はいずれも，術前に子宮筋腫あるいはポリープとの診断のもと，子宮鏡下腫瘍切除術（10例），子宮筋腫核出術（開腹あるいは腹腔鏡下）（３例），腟式腫瘍捻除術（１例）を施行され，術後にUTROSCTと判明した症例である[17)]。14例中，２例は初回手術後１年以内に子宮に再発をきたし，手術が施行されている。また，別の１例は妊娠が成立し，帝王切開時に子宮摘出を行うも，その20か月後に腹腔内再発をきたしていることから，14例中３例（21％）に再発したことになり[17)]，Cömertらの報告（6.3％）[3)]よりもその頻度は高い。しかしながら，再発の２例は子宮における再発であり，腫瘍の完全切除ができていなかったことが原因と推察される。疾患自体が稀少であることから，妊孕性温存手術の有効性と安全性とに関するエビデンスレベルの高い研究は存在しないが，UTROSCTと診断された患者が強く妊孕性温存を希望した場合には，これらのデータを提示しつつ，十分なインフォームドコンセントのもと，子宮温存のまま経過観察する選択肢も排除することはできない。その場合，分娩後に子宮を摘出する治療選択肢も考慮され得る。本症例では，35歳と若年であったが，UTROSCTが再発，転移をきたす可能性のある腫瘍である事実と，妊孕性温存治療を行った場合の転帰について説明したところ，強い妊孕性温存希望がなかったことから，本人および家族が根治的な治療を希望され，二期的に子宮摘出術を行った。摘出子宮にはわずかにUTROSCT病変が残存していたが，これは子宮を摘出することでしか確認できなかった。子宮を温存していれば，この残存病変が，おそらく数年を経過して再発腫瘤として顕在化する可能性が極めて高かったと考えられる。また，UTROSCTの手術療法における両側卵巣切除の要否については，明確な指針は存在しない。しかし，Blakeらの系統的レビューによれば，UTROSCTに対し，子宮及び両側附属器を切除した群と，子宮摘出のみを行った群とで，無病生存期間に有意差はなかったとされている[18)]。本症例ではこうした事実および患者の年齢を考慮し，本人への十分な説明と同意のもと，両側卵巣を温存した。

結　　語

UTROSCTはその稀少さゆえに知見が十分でなく，術前の正確な診断，妊孕性温存の可否といった，今後解決されるべき問題が残されているが，再発，転移をきたして死亡する症例もあることから，悪性腫瘍に準じた治療と経過観察にあたることが肝要である。

文　　献

1）Staats PN, Irving JA, McCluggage WG: Female Genital Tumours, WHO Classification of Tumours, 5 th Edition, Volume 4, 294-295, International Agency for Research on Cancer, Lyon, 2020

2）Moore M, McCluggage WG: Uterine tumour resembling ovarian sex cord tumour: first report of a large series with follow-up. Histopathology, 71（5）: 751-759, 2017

3）Cömert GK, Kiliç Ç, Çavuşoğlu D, et al: Recurrence in Uterine Tumors with Ovarian Sex-Cord Tumor Resemblance: A Case Report and Systematic Review. Turk Patoloji Derg, 34（3）: 225-233, 2018

4）Schraag SM, Cuduff R, Dedes KJ et al: Uterine Tumors Resembling Ovarian Sex Cord Tumors - Treatment, recurrence, pregnancy and brief review. Gynecol Oncol Rep, 19: 53-56, 2017

5）Zhou FF, He YT, Li Y, et al: Uterine tumor resembling an ovarian sex cord tumor: A case report and review of literature. World J Clin Cases, 9 (23): 6907-6915, 2021

6）Morehead RP, Bowman MC: Heterologous Mesodermal Tumors of the Uterus: Report of a Neoplasm Resembling a Granulosa Cell Tumor. Am J Pathol, 21（1）: 53-61, 1945

7）Clement PB, Scully RE: Uterine tumors resembling ovarian sex-cord tumors. A clinicopathologic analysis of fourteen cases. Am J Clin Pathol, 66（3）: 512-25, 1976

8）Pradhan D, Mohanty SK: Uterine tumors resembling ovarian sex cord tumors. Arch Pathol Lab Med. 137 (12): 1832-6, 2013

9）Dickson BC, Childs TJ, Colgan TJ, et al: Uterine Tumor Resembling Ovarian Sex Cord Tumor: A Distinct Entity Characterized by Recurrent NCOA 2/3 Gene Fusions. Am J Surg Pathol, 43（2）: 178-186, 2019

10）Goebel EA, Bonilla SH, Dong F, et al: Uterine Tumor Resembling Ovarian Sex Cord Tumor (UTROSCT): A Morphologic and Molecular Study of 26 Cases Confirms Recurrent NCOA 1-3 Rearrangement. Am J Surg Pathol, 44（1）: 30-42, 2020

11）勝矢聡子, 樋口壽宏, 寺島　剛, 他：子宮体部原発の性索間質類似腫瘍の１例. 産婦人科の進歩, 62（4）：340-344, 2010

12）Takeuchi M, Matsuzaki K, Bando Y, et al: A Case of Uterine Tumor Resembling Ovarian Sex-cord Tumor (UTROSCT) Exhibiting Similar Imaging Characteristics to Those of Ovarian Sex-cord Tumor. Magn Reson Med Sci, 18（2）: 113-114, 2019

13）楠元理恵, 平田智子, 番匠里紗, 他：MRIを契機に発見された子宮頚部のUterine tumor resembling ovarian sex cord tumor（UTROSCT）の一例. 姫路赤十字病院誌, 42：37-43, 2018

14）Sato M, Yano M, Sato S, et al: Uterine tumor resembling ovarian sex-cord tumor (UTROSCT) with sarcomatous features without recurrence after extended radical surgery: A case report. Medicine (Baltimore), 99 (11): e19166, 2020

15）Irving JA, Carinelli S, Prat J: Uterine tumors resembling ovarian sex cord tumors are polyphenotypic neoplasms with true sex cord differentiation. Mod Pathol, 19（1）: 17-24, 2006

16）Kuznicki ML, Robertson SE, Hakam A, et al: Metastatic uterine tumor resembling ovarian sex cord tumor: A case report and review of the literature. Gynecol Oncol Rep, 22 : 64-68, 2017

17）Carbone MV, Cavaliere AF, Fedele C, et al: Uterine tumor resembling ovarian sex-cord tumor: Conservative surgery with successful delivery and case series. Eur J Obstet Gynecol Reprod Biol, 256 : 326-332, 2021

18）Blake EA, Sheridan TB, Wang KL, et al: Clinical characteristics and outcomes of uterine tumors resembling ovarian sex-cord tumors (UTROSCT) : a systematic review of literature. Eur J Obstet Gynecol Reprod Biol, 181 : 163-70, 2014

図1

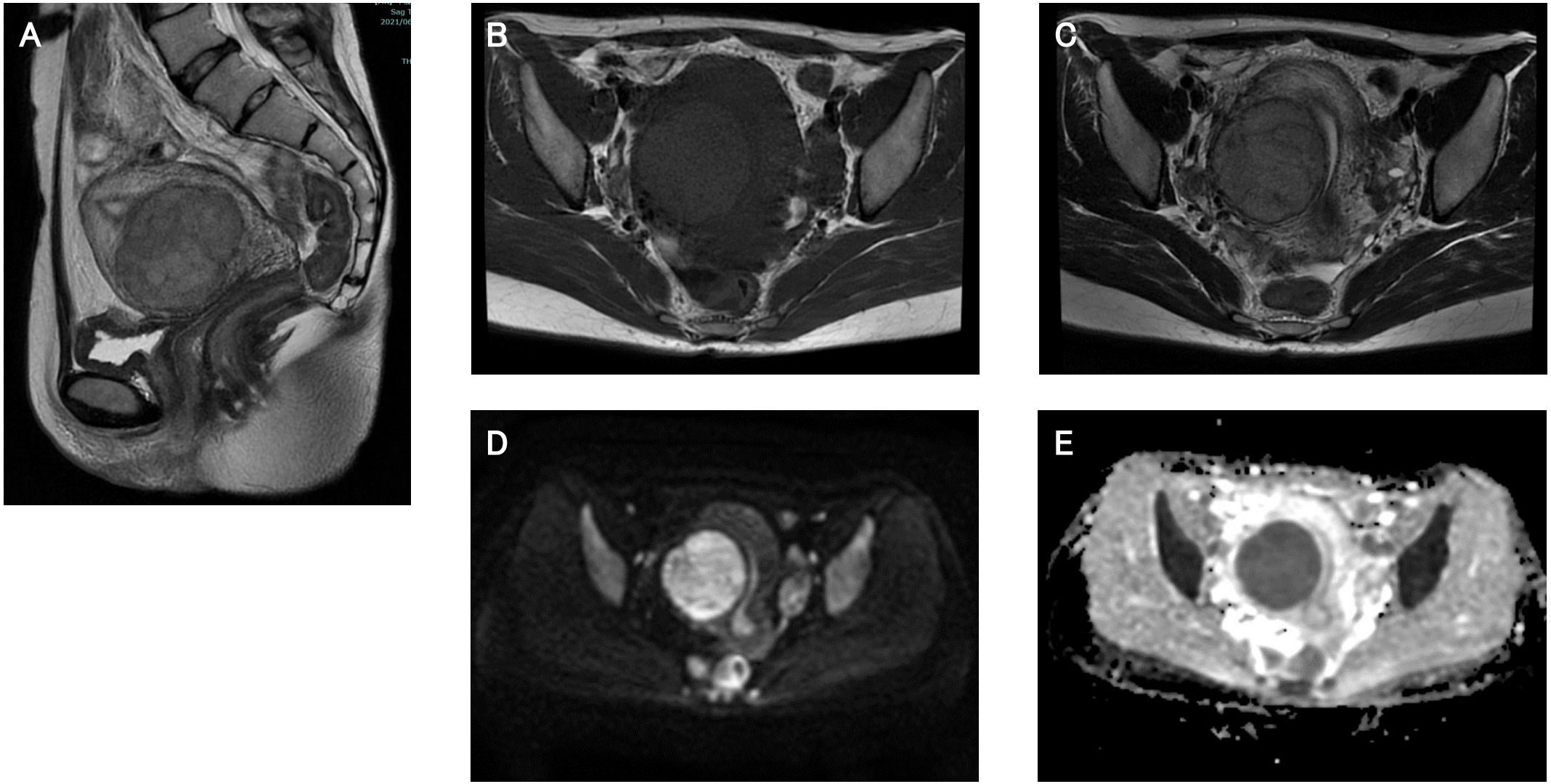

図2

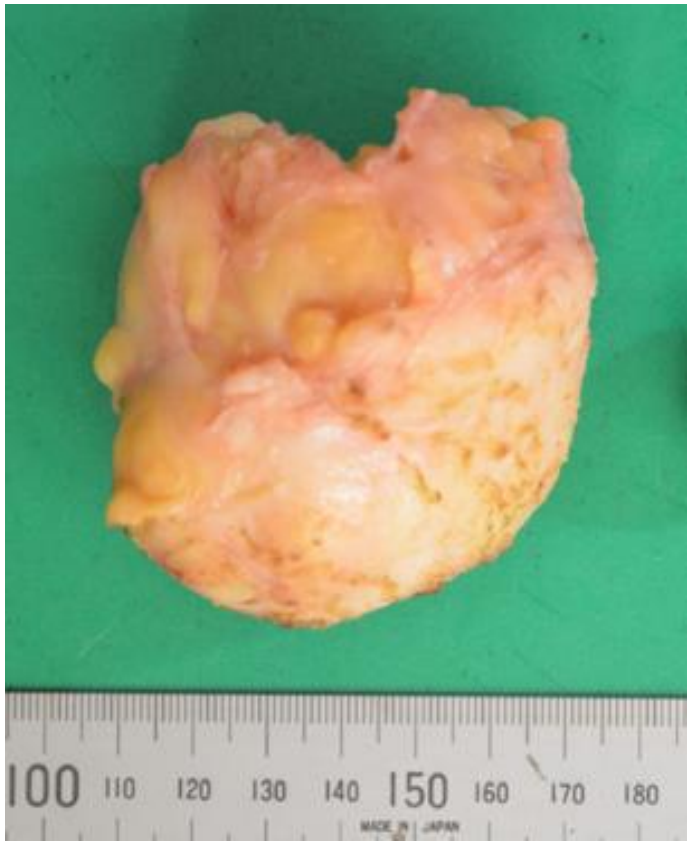

図3

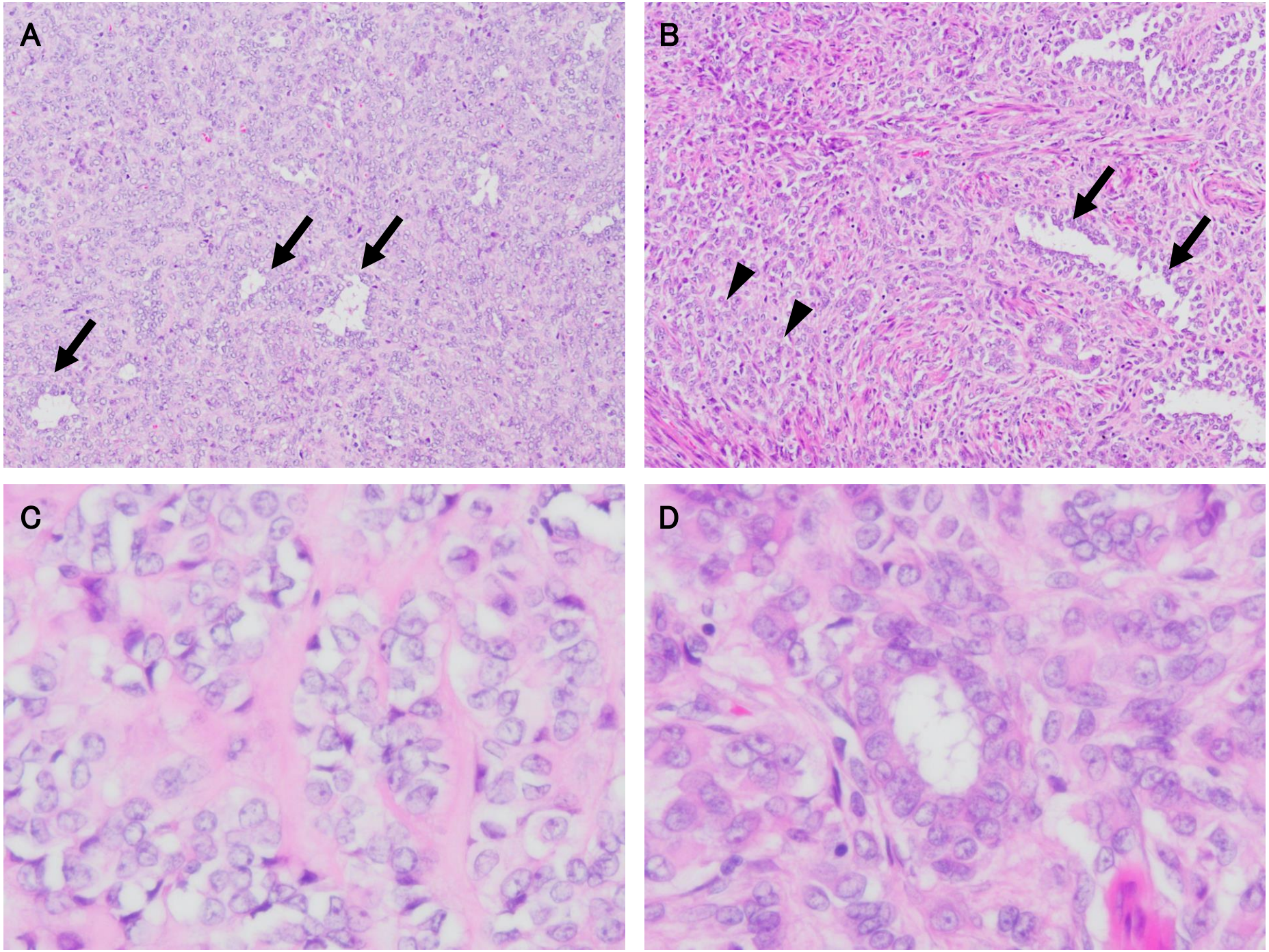
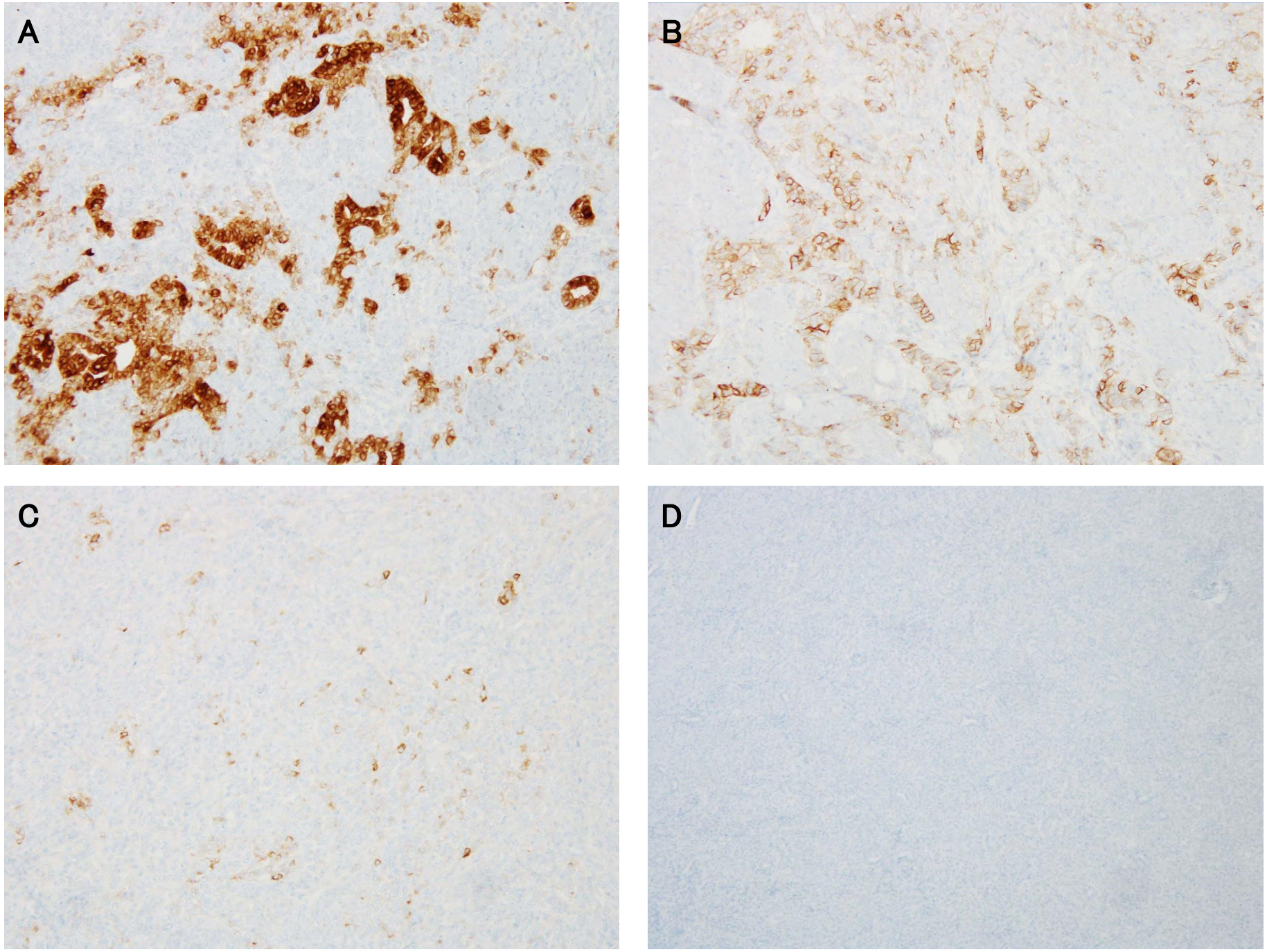
図3