

Title	業績目録
Author(s)	
Citation	京都大学結核研究所年報 (1952), 3: 115-116
Issue Date	1952-03-31
URL	http://hdl.handle.net/2433/50796
Right	
Type	Others
Textversion	publisher

【第4部】 外科療法部 (主任 助教授 長石忠三)

本部門の研究に対しては長石の恩師京大医学部外科学教室第2講座青柳安誠教授(前所長), 結核研究所現所長近藤鏡矢教授並びに第2部岩井孝義教授から不断の御後援, 御鞭撻を頂いた。又外科療法関係のものには文部省科学研究費総合研究結核研究委員会(委員長 今村荒男 阪大学長)外科的療法科会(科会長 青柳安誠教授)委員研究費の補助を受け, 化学療法関係のものには京大理学部有機化学教室野津龍三郎教授から不断の御指導, 御後援を頂いた。附記して深甚の謝意を表する(長石忠三)。

【業績目録】

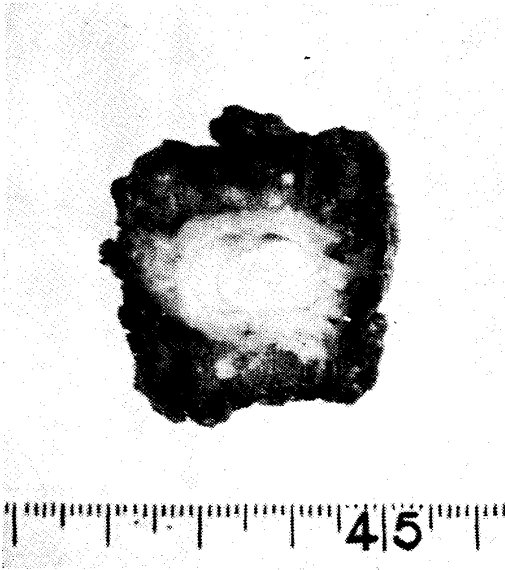
其のI) 肺結核の外科的療法の研究その他

- 1) 青柳安誠・長石忠三・寺松 孝: 空洞切開術の手術々式と後処置 日本外科学会第51回総会(昭.26. 4)
- 2) 長石忠三・安淵義男・吉栖正之: 部分的肺切除術に於ける一新気管支区域切除法
日本結核病学会第26回総会(昭.26. 4)及び「手術」第6巻, 第2号(昭.27. 2)
- 3) 長石忠三; 肺結核の直達療法, 特に肺切除術と空洞切開術
京大結研創立10周年記念講演会(昭.26.6) 12
- 4) 長石忠三・寺松 孝・安淵義男・吉栖正之: 肺結核の一新外科的療法, 空洞剔除術と結核腫剔除術 117
- 5) 長石忠三・寺松 孝・安淵義男・吉栖正之: 空洞剔除術と結核腫剔除術
「胸部外科」第5巻, 第1号(昭.27. 1)
- 6) 長石忠三・寺松 孝・安淵義男・吉栖正之: 空洞剔除術の手術々式と治療成績
第4回日本胸部外科学会(昭.26.10)及び「臨床外科」第7巻, 第3号(昭.27. 3)
- 7) 青柳安誠・長石忠三・寺松 孝・小林君美・舞鶴 一・安淵義男・吉栖正之: 空洞切開術の治療成績と
適應症 第4回日本胸部外科学会(昭.26.10) 118
- 8) 青柳安誠・長石忠三・寺松 孝・小林君美・舞鶴 一・安淵義男・吉栖正之: 結核性肺空洞に対する
空洞切開術 「治療」第33巻, 第12号(昭.26.12)
- 9) 長石忠三・寺松 孝・久保克行: 肺結核の一新外科的療法, 空洞切開肺縫縮加(又は筋肉瓣充填加)
胸廓成形術 「手術」第6巻, 第1号(昭.27. 1)
- 10) 寺松 孝・小林君美・舞鶴 一・山本利雄: 空洞切開術の術後経過 結核研究会第23回講演会(昭.26.10)
- 11) 吉田 昇: 所謂結核腫の剔除経験, 特に剔除標本の病理組織学的検索
結核研究会第23回講演会(昭.26.10)
- 12) 長石忠三: 結核性肺空洞切開術 「医学春秋」第2集結核新論(昭.27. 3)
- 13) 長石忠三: 空洞剔除術と結核腫剔除術 「医学春秋」第2集結核新論(昭.27. 3)
- 14) 青柳安誠・長石忠三・寺松 孝・小林君美・舞鶴 一・安淵義男・吉栖正之・香川輝正・久保克行:
胸廓成形術と空洞直達療法との複合術式の提唱 日本医事新報近刊号掲載予定
結核外科研究会(昭.27. 2)及び 日本結核病学会第27回総会(昭.27. 4) 121
- 15) 寺松 孝・小林君美・舞鶴 一・山本利雄: 肺結核に於ける病巣開放療法 結核外科研究会(昭.27. 2)
日本結核病学会第27回総会(昭.27. 4)及び「胸部外科」近刊号掲載予定 122
- 16) 小河余生・長沢直幸・山下政行・吉田 昇: 肺切除術不成功例の検討
日本結核病学会近畿地方学会(昭.26.12)「胸部外科」近刊号 掲載予定 123
- 17) 長石忠三: 肺結核の外科的療法 香川縣医師会誌 第4巻, 第1号(昭.26. 6)
- 18) Aoyagi, Nagaishi, Teramatsu, Kobayashi, Maizuru, Yasubuchi, Yoshizumi; Experiences with the
cavernostomy in cases of the pulmonary tuberculous cavity, Annals of Tuberc. Vol 2, No.3
(Dec. 1951)

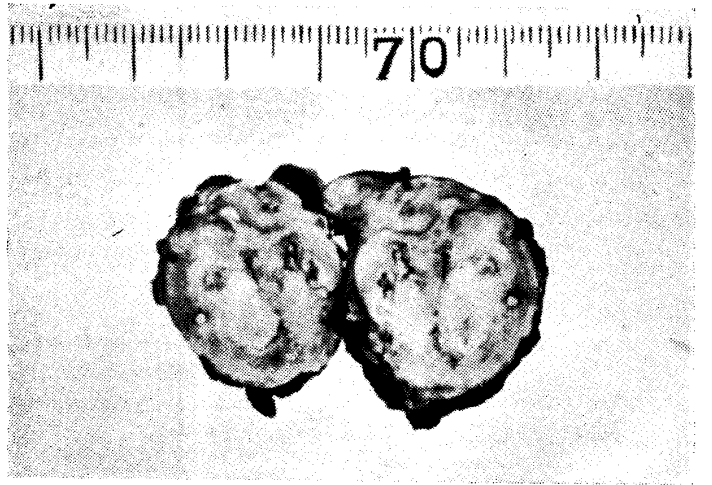- 19) Nagalshi, Teramatsu, Yasubuchi, Yoshizumi ; A new combined method of the thoracoplasty and the cavernectomy, Acta Tuberc. Japonica Vol. 1, No. 2 (Dec. 1951)
- 20) Nagaishi, Teramatsu, Yasubuchi, Yoshizumi ; Eine neue kombinierte Methode der Thorakoplastik und der Kavernectomie (oder der Enucleation des Tuberculoms) mit spezieller Berücksichtigung der Operationstechnik, Schweizerische Medizinische Wochenschrift 1952年 近刊号掲載予定
- 21) Naga'shi, Yasubuchi, Yoshizumi : A new operative technic of the segmental resection of the lung under the local anaesthesia, Annals of Tuberc. Vol. 3, No. 2 (June 1952) 掲載予定
- 22) 長沢直幸：空洞性肺結核に対する人爲氣胸術の再検討，特に臨床統計的， ν 線的並びに肺切除標本による病理解剖学的検討 第4回日本胸部外科学会（昭.26.10）.....126
- 23) 長石忠三：肋膜外合成樹脂球充填術 「医学春秋」第2集結核新論（昭.27. 3）
- 24) 長石忠三：“合成樹脂球充填術の再検”に対する我々の見解 日本医師会雑誌第25巻，第11号（昭.26.11）
- 25) 長石忠三：鈴江教授の剖検示説を讀んで 日新医学，第6巻，第9号（昭.26. 9）
- 26) Kagawa, Hirakawa : The operations dosage in the collapse therapy, Acta Tuberc. Japonica Vol. 2, No.1 (June, 1952) 掲載予定
- 27) 安淵義男・吉栖正之・湯浅重夫：家兎肺結核に及ぼす氣管支結紮の影響（実験的結核性肺空洞形成例） 「胸部外科」近刊号掲載予定.....129
- 28) 小河象生・長沢直幸・山下政行・吉田 昇：肺切除標本による氣管支結核の肉眼的並びに病理組織学的觀察 「胸部外科」近刊号掲載予定，第3回日本氣管食道科学会（昭.26.11）.....131
- 29) 小河象生・長沢直幸・山下政行・吉田 昇・大田正久・小西俊彦：氣管支鏡検査法による排菌源の検索 第23回結核研究会講演会（昭.26.10）「胸部外科」近刊号掲載予定.....133
- 30) 小河象生・長沢直幸・山下政行・伊藤義昭・太田義邦・田尻 滋；合成樹脂注入法による健常肺並びに結核肺の立体的觀察（第1報）氣管支動脈の局所解剖学的關係.....134
第3回日本氣管食道科学会（昭.26.11）及び日本結核病学会近畿地方会（昭.26.12）
「胸部外科」近刊号掲載予定
- 31) 同 上：合成樹脂肺内注入標本の展示 日本結核病学会第27回總會（昭.27. 4）
- 32) 安淵義男：肺結核外科に於ける Streptomycin の應用に関する臨床的並びに実験的研究.....136
- 33) 横山脩造：位相差顯微鏡による結核菌の觀察（第3報）結核菌發育様式の分類並びに發育途上に於ける各種形態の時間的出現率 日本臨床結核近刊号掲載予定.....138
- 34) Tokiwa : Observations on the Tubercle Bacillus by the Phasecontrastmicroscope, Acta Tuberc. Japonica Vol. 2, No.1 (June, 1952) 掲載予定
- 35) 日下芳郎・眞鍋 貴・木戸 徹・近石 登：肺結核外科に於ける血液学的研究（第1報）循環血液量に就て 第9回結核外科研究会（昭.27.2）

其のI) 結核の化学療法の研究（京大理学部有機化学教室（野津教授）との共同研究）

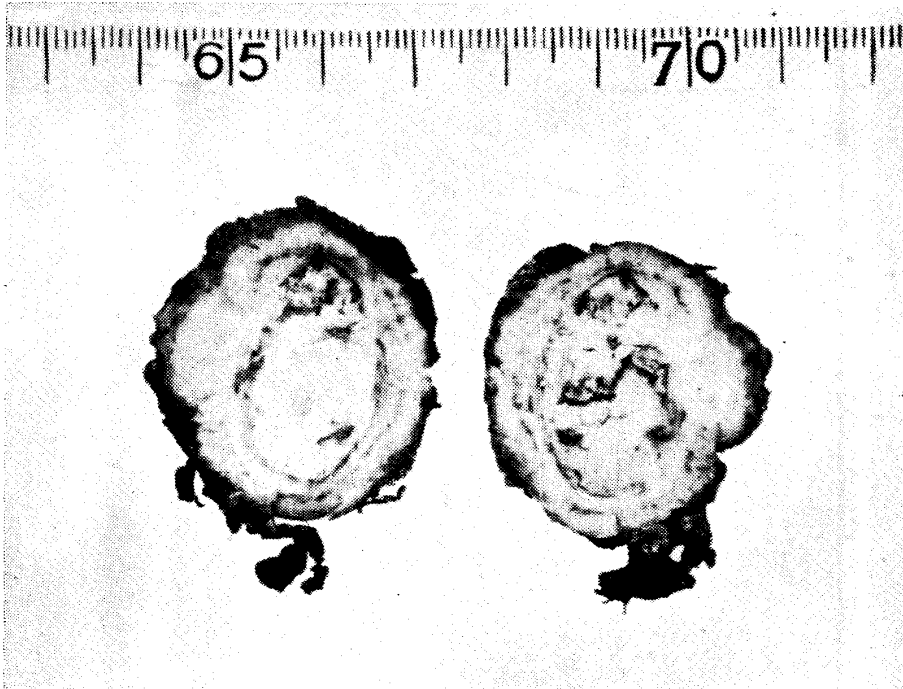
- 36) 野津龍三郎・渡辺 熙・岡信三郎・桑田 蕃・長石忠三・寺松 孝・濇谷謙吉・有馬弘毅・小林君美・舞鶴 一：結核の化学療法の研究.....139
第5報) Hydroquinone mono alkylether の合成並びに結核菌に対する抗菌作用
第6報) p-Aminophenol alkylether の ≡ ≡ ≡
第7報) Resorcin monoalkylether の ≡ ≡ ≡
第8報) o-Aminophenol alkylether の ≡ ≡ ≡
- 37) 濇谷謙吉；para-Methoxybenzaldehyd-thiosemicarbazone (TB II) を中心とする結核の化学療法の研究（第2報）.....143



←
第1圖 【説明】
 ら剔除。術後2ヶ月、経過順調。
 りの小病巣を含めて肉眼的健常部が
 23才の男子右上葉水平枝の空洞、周



↑
第3圖 【説明】
 術後8ヶ月、経過順調。
 22才の男子、右上葉水平枝の結核腫。



↑
第2圖 【説明】
 術後10ヶ月、経過順調。
 の空洞、平庄開胸下で剔除。
 29才の男子、左下葉第1背枝
 剔除された空洞

→
第4圖 【説明】
 術後6ヶ月、経過順調
 の結核腫。
 25才の女子、右上葉肺尖下枝
 剔除された結核腫

