2）術後半年の現在に至るまで何等の合併症もなく、術後の経過はきわめて順調であつて、一先づ手術目的を達し得たものと考えられる。

3）剔除肺を肉眼的に、及び組織標本として顕微鏡的に観察した結果手術時の所見に一致して葉間肋膜を全く缺如しているという従來報告をみない稀有なる1例であることが判つた。

4）従つて肺切除術を行うに際しては斯様な解剖学的異常の存在することも一應考慮に入れる必要があろうと思われる。

文　　献

1）卜部，林，吉田；臨床外科，4巻，5号，昭，24，5.

2）Kirschner；Operationslelre，Ⅱ/3，1940.

3）Bailey；Jour. of Surg. V. 16, No. 4, 1947.

（本例の手術は長石及び國立宇多野療養所外科香川によつて行われた。手術に当つて種々便宜をお図り頂いた宇多野療養所日下部周利所長に深甚の謝意を表する。）

手術前後の体温表

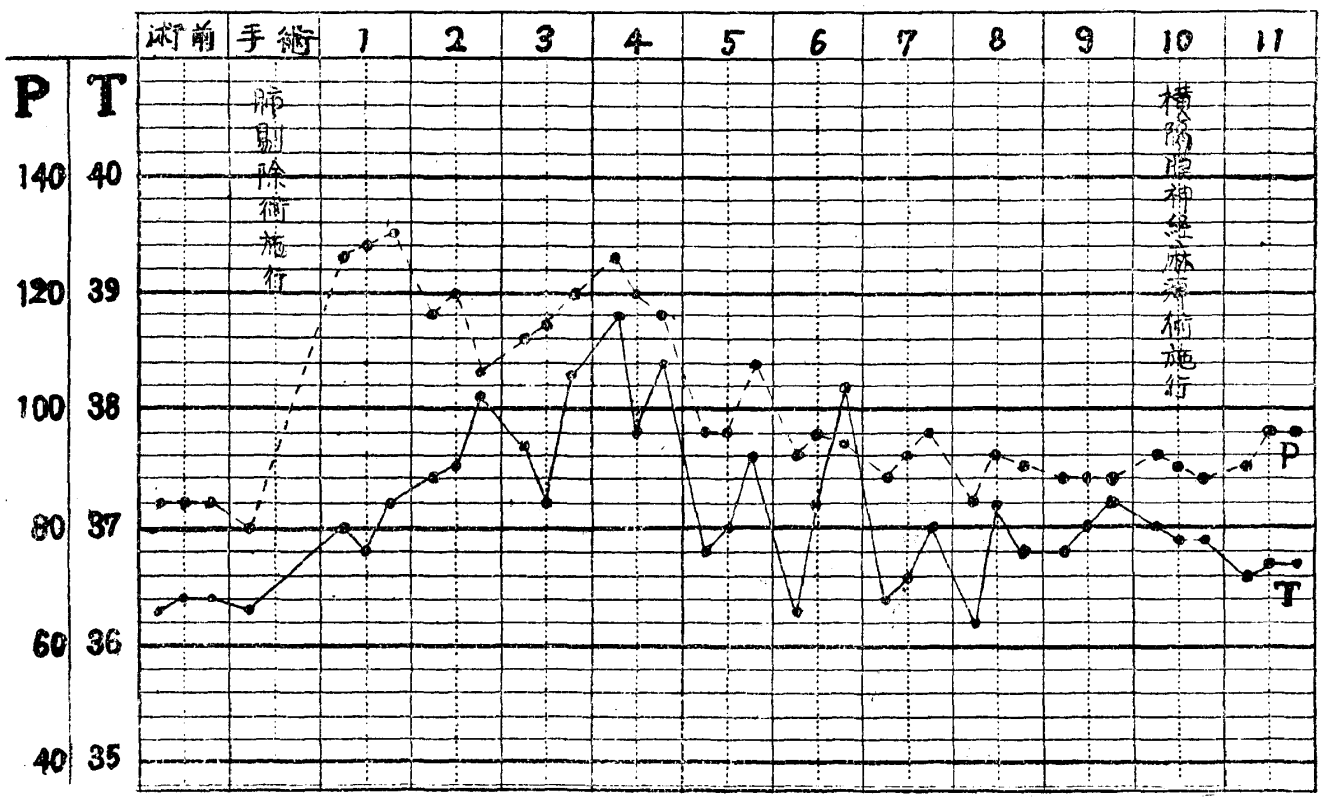

肺門部の局所解剖学的關係

高　龜　正　治

第2回日本胸部外科学會（昭和24年10月）演説抄録

肺切除を行うにあたり、予め肺門部の局所解剖学的関係について知悉しおくことは極めて重要な事項である。われわれは肺切除術例16例についての手術経験から氣管支、肺動脈および肺靜脈等の走向

殊に動、 靜脈の走向並びに相互の位置的関係にかなりの変異をみる場合があることを知つたので、これを屍体について詳檢した。 檢査材料は剖檢によつてえたフオルマリン固定肺で、肺門部で矢狀方向に切断したものについて檢索した。 檢査例数は10例、20側である。もつとも定型的な場合には背部より開胸すると、 右側ではまず最初に氣管支分枝部より分れた右側の主氣管支がみえ、その直前に肺動脈が、また肺動脈の下方に2本の肺靜脈が認められる。また左側ではまず最初に左側の主氣管支が見えその上前方に肺動脈が、また肺動脈および氣管支の下方、即ち最下部に2本の肺靜脈が認められる。また前胸部より開胸すると、背部よりする場合と逆の所見が認められる。 肺門部の詳細な局所解剖学的関係については記載を省略するが、 今回の檢査例では、肺門部、殊に肺切除術に際し、もつとも問題となるべき部位においては個々の氣管支、動、 靜脈の分枝狀態には手術時所見から予想したほどの著明な変異は認められず、 ただ1例の動脈において正常型では上葉動脈から分岐するはずの3枝のうち、2枝のみ上葉動脈から分岐し、残りの1枝が直接主動脈から分岐するのを認めたに過ぎなかつた。 しかし、個々の氣管支、動、靜脈、殊に動、 靜脈において個々の分枝の分岐部が正常型に比してあるいは中枢部に近く、あるいは末梢部に近く若干偏するものがしばしば認められた。 從つて手術時にみるように、氣管支、肺動、靜脈等が3者ともに共在する場合には、個々の分枝については著明な変異を認めぬ場合でも、3者の組合せによつて生ずる肺門部所見にはかなりの変異があるかのようにみえるものと考えられる。 たとえば肺動脈に就いていうと、上葉動脈の分岐が上葉氣管支のそれより先に起れば、上葉動脈より分岐する3枝とともに上葉氣管支の各分枝より上前方に見出され、また上葉動脈の分枝が上葉氣管支の前面でほゞ同様の部位で起れば上葉動脈の3枝共に上葉氣管支の直前方に見出されるということになり、個々の動脈の分岐狀態に著明な変異が認められぬ場合でも、 氣管支、肺動、靜脈の組合せによつて生ずる肺門部の局所解剖学的所見には あたかも著明な変異があるかのようにみえるのである。從つて氣管支、動、靜脈等の相互関係を一部において明確に把握すれば、 これによつてその他の部位における3者の相互関係はほぼ予知しうるものであるから、肺切除術にあたつてはまず一部を露出し、丹念に観察した後操作を進めることが肝要である。

空洞切開術の準備手術としての空洞充塞術

（日本結核病會第25回總會演說要旨）

長　石　忠　三
寺　松　　孝
常　盤　太　助

結核性肺空洞に対し肺虚脱療法の有効な事は論を俟つ迄もないが、 本法には二つの本質的な欠点がある。 その一つは本法では空洞内腔を清淨化する事なしに、即ち多数の强力な結核菌や多量の乾酪性物質を含んだまゝで肺を虚脱せしめる事であり、 他の一つは意識的に空洞及び誘導氣管枝を閉鎖せしめ、空洞内容物を体外に向つて排除する事なしに却つて肺内に閉じ込める事である。 尤も結核症は一