肺癌術後のリンパ節転移が疑われた猫ひっかき病の1例とその診断法について

天理よろづ相談所病院　胸部外科
黄　政龍，北野　司久，長崎二三夫
辰巳　明利，山中　晃，松井　輝夫
山下　直己

（1989年6月15日受付）

はじめに

猫ひっかき病 (Cat scratch disease) はまれな人獣共通感染症で，一般に予後は良好である．しかし臨床上，リンパ節腫脹の鑑別診断として時に問題となる．今回我々は肺癌術後1年6カ月にリンパ節腫脹を認め，肺癌リンパ節転移が疑われた猫ひっかき病の1例を経験したので，その診断法を中心に，若干の文献的考察を加えて報告する．

症　例

患者：67歳，女性．

主訴：右鼠径部リンパ節腫脹．

家族歴：特記すべきことなし．

既往歴：昭和60年4月，胸部異常影精査を主訴に来院した（図1）．原発性肺癌の診断で，右下葉切除術をうけた．組織は乳頭状腺癌で（図2），病期は T2N0M0 stage 1 であった．約10年の猫飼育歴を持つ．

現病歴：退院後は外来で経過観察中であったが，昭和61年10月の外来受診時に右鼠径部リンパ節腫脹を指摘された．特記すべき呼吸器症状はなく，頭痛・関節痛もなし．

理学的所見：意識は清明．体温 37.1℃ と微熱を認めた．血圧・脈拍・呼吸数などは正常．皮疹も認めず，右鼠径部に有痛性リンパ節腫脹をそら豆大が1個，大豆大が2個認めた．その他の部位の表在リンパ節は触知せず．心音・呼吸音に異常なく，腹部所見にも異常はなし．神経学的異常所見はなし．

検査所見：末梢血液検査では，白血球数は $8200/mm^3$ と軽度上昇を認めたが，赤血球数は $4.19\times10^6/mm^3$ で，血小板数は $18.6\times10^4/mm^3$ と正常範囲であった．生化学的検査では，CRP は陰性で，肝機能及び蛋白分画に異常はなかった．

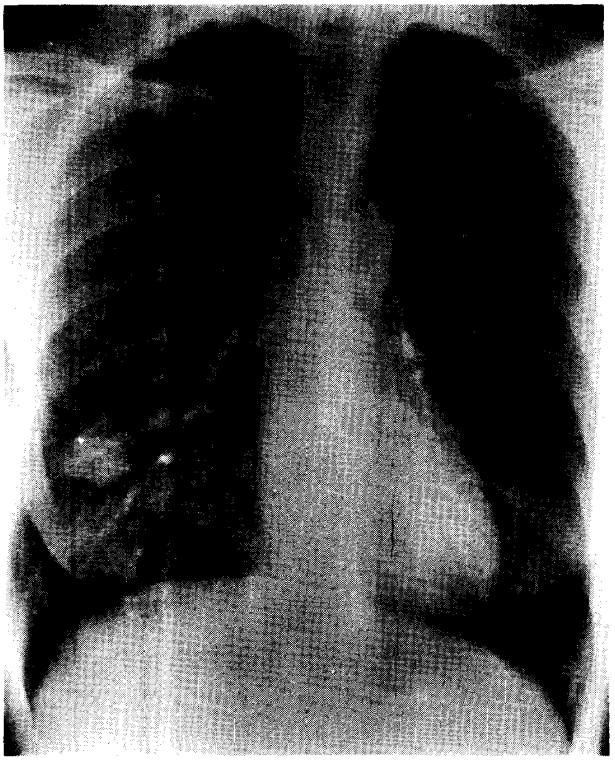

図1　入院時の胸部X線像（昭和60年4月）
右下肺野に腫瘤影を認める．

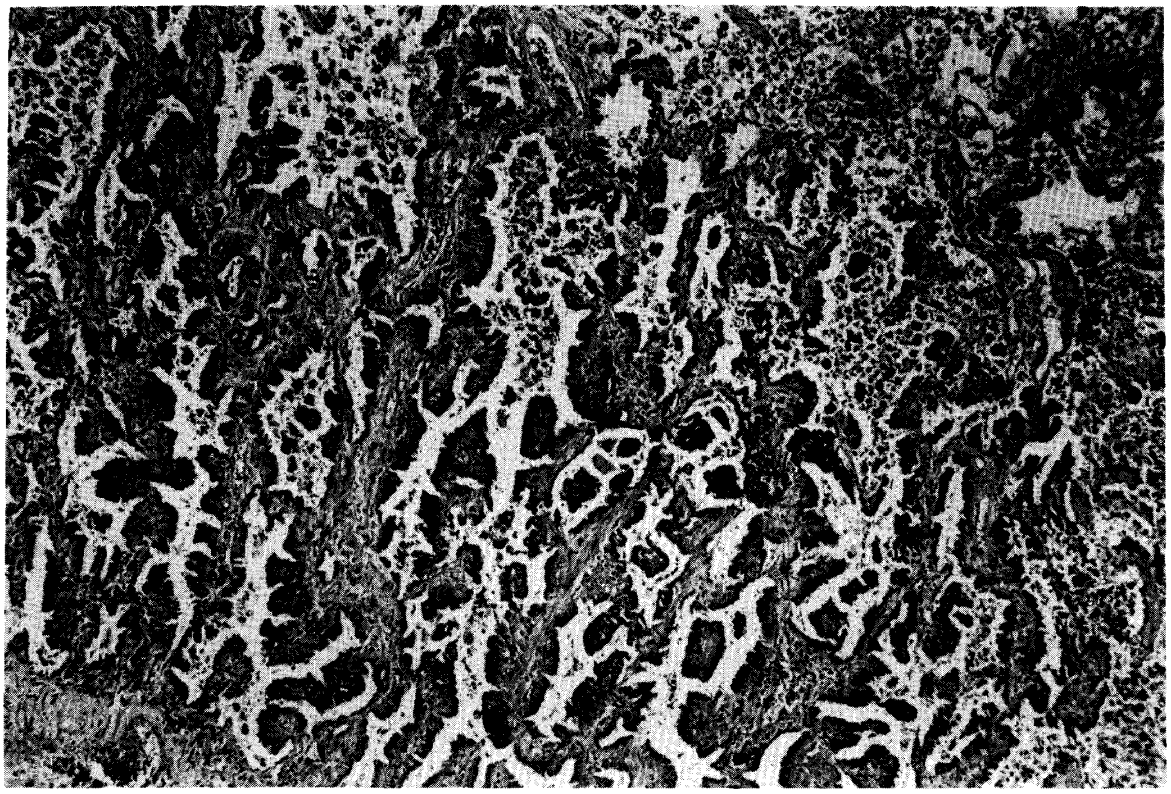

図2　肺腫瘍組織像（HE 染色，×32）乳頭状腺癌を示す．

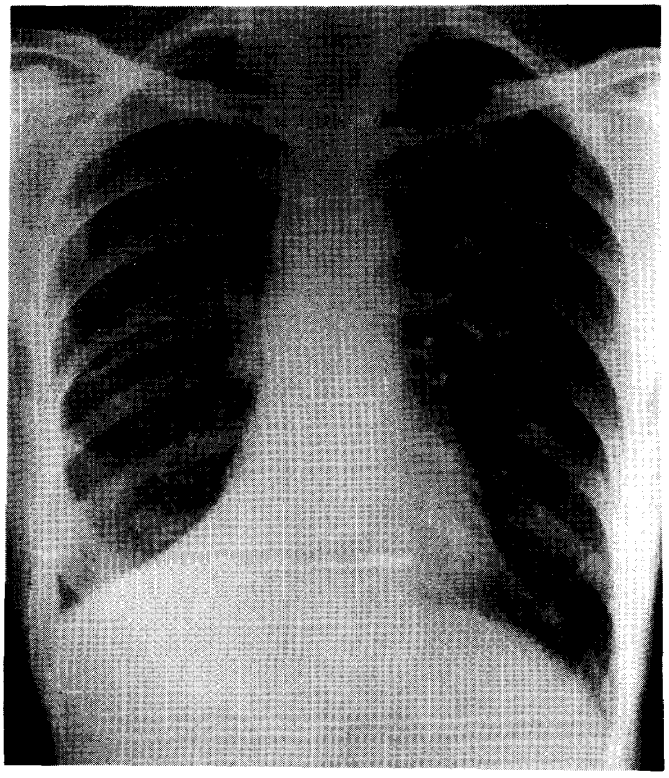

図3　外来受診時の胸部X線像（昭和61年10月）肺野，肺門に異常影は認めない．

胸部レ線写真（図3）：肺野，肺門に異常影は認めない．

^{67}Ga シンチ（図4左）：右鼠径部に異常集積像を認めた．

右鼠径部リンパ節腫脹及び微熱を認めたため，当初は肺癌術後のリンパ節転移も疑われた，11

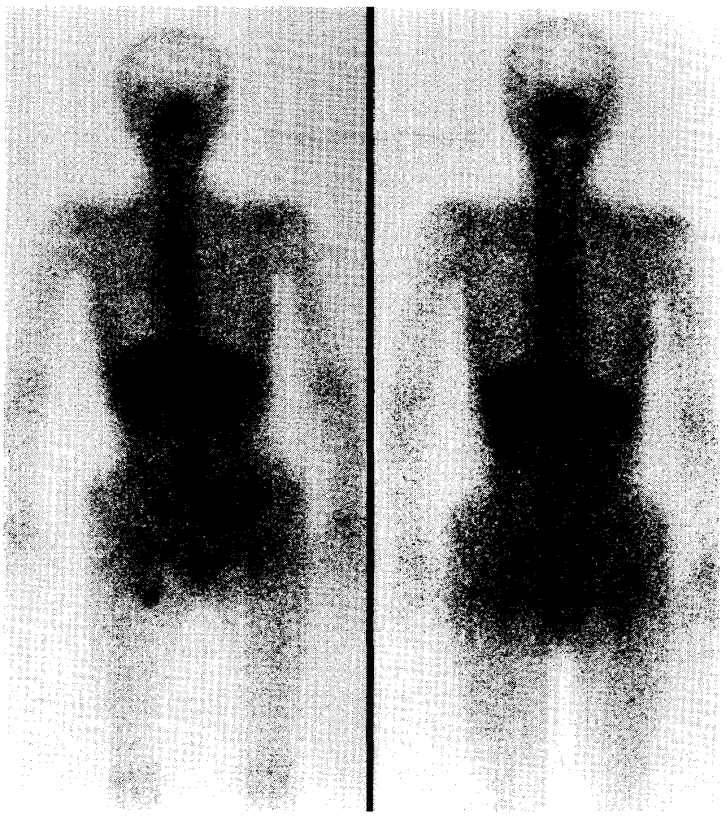

図4　^{67}Ga シンチ像
左（昭和61年10月）：右鼠径部に異常集積像を認めた．
右（昭和62年10月）：異常集積像は消失した．

月10日外来で，右鼠径部のリンパ節生検をおこなった．摘出したリンパ節は肉眼的に黄白色充実性であった．その HE 染色像（図5）は，肉芽腫性リンパ節炎で，中心に壊死巣を持ち，周囲に類上皮細胞の増生を，更に外層にはリンパ節の増生を認めた．腫瘍性細胞の増殖は認めず，肺癌のリンパ節転移は否定できた．肉芽腫性リンパ節炎の鑑別診断を進めるため，更に特殊染色をおこなった．チール・ニールセン染色，グロコット染色は陰性であった．しかし，Warthin-Starry 銀染色（図6）では，リンパ節病変部の中心壊死巣付近で，黒色に染まる多形桿菌を認めた．この多形桿菌は Gram 染色で陰性であった．これは1983年 Wear らにより[1]，猫ひっかき病の原因菌として報告されたものと一致する．

そして，患者に問診を追加したところ，動物が好きで，現在も猫を2匹飼育していること，及び猫によるひっかき傷が右下肢にあったことを確認した．以上より臨床病理学的に猫ひっかき病と診断した．治療としては一時ミノマイシンが投与されたが，ほぼ経過観察のみで，約半年後に合併症もなく，自然治癒した．昭和62年10月の ^{67}Ga シンチ（図4右）では，右鼠径部の異常集積像は認めなくなった．患者は術後2年5月の現在も肺癌の再発なく外来通院中である（図7）．

考　　察

猫ひっかき病 (Cat scratch disease) は，古くから記載されている疾患で，猫から人に感染し発症する人獣共通感染症である．しかしその病因については，以前より細菌，ウイルス，クラミジア，リケッチアなどの報告がなされているが，未だ確定されるに至っていない．まず諸家の報告をもとに，本症の臨床的特徴について記載する．

本症は人にのみ発症し，感染症に関与としたと考えられる猫にはなんら特別の徴候が認められない．その臨床像は[2]，まず猫，とくに仔猫に

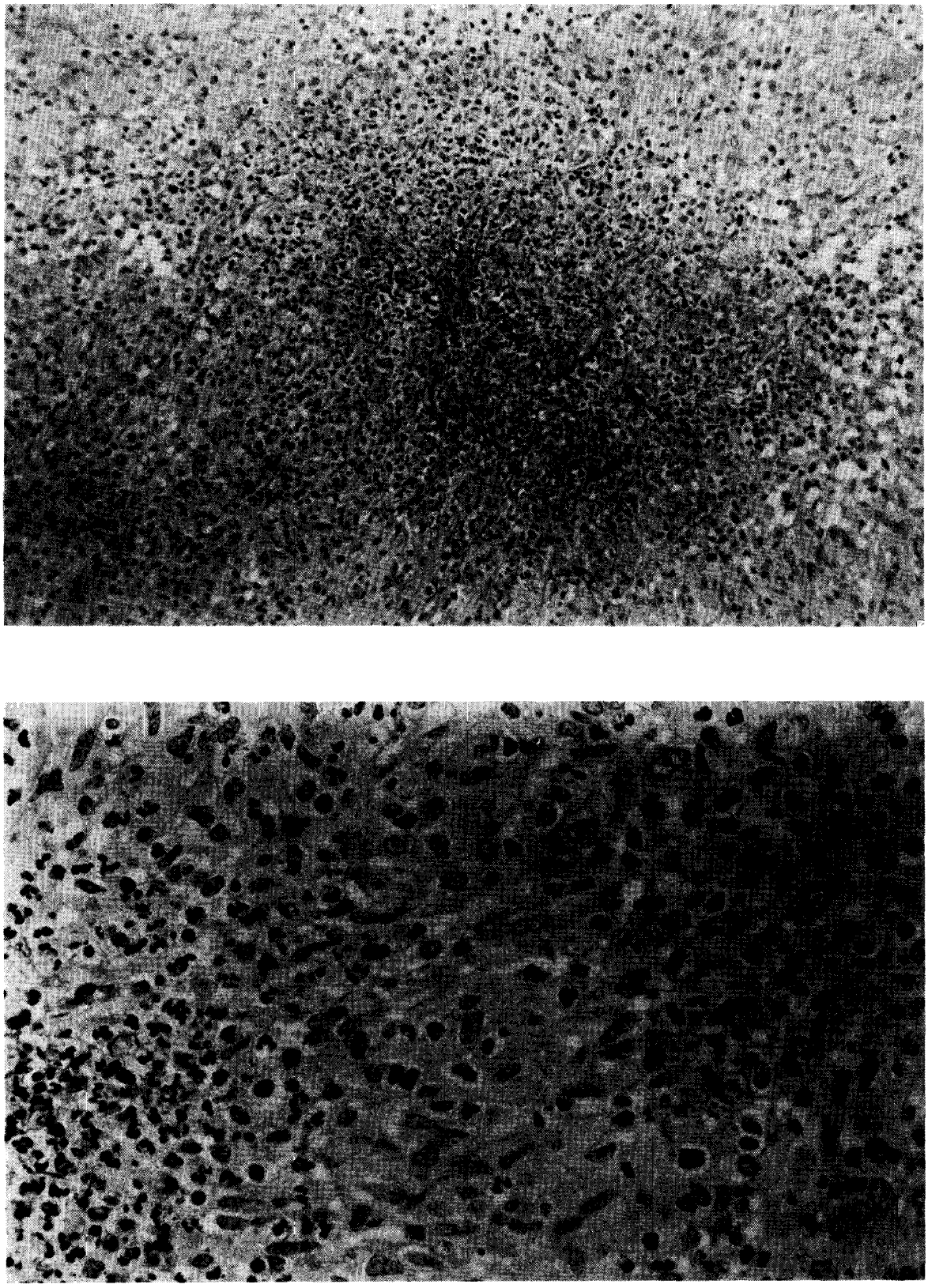

図5　リンパ節生検組織像

上（HE 染色，×80）　下（HE 染色，×160）
中心に壊死巣を持つ肉芽腫性リンパ節炎像を示す．

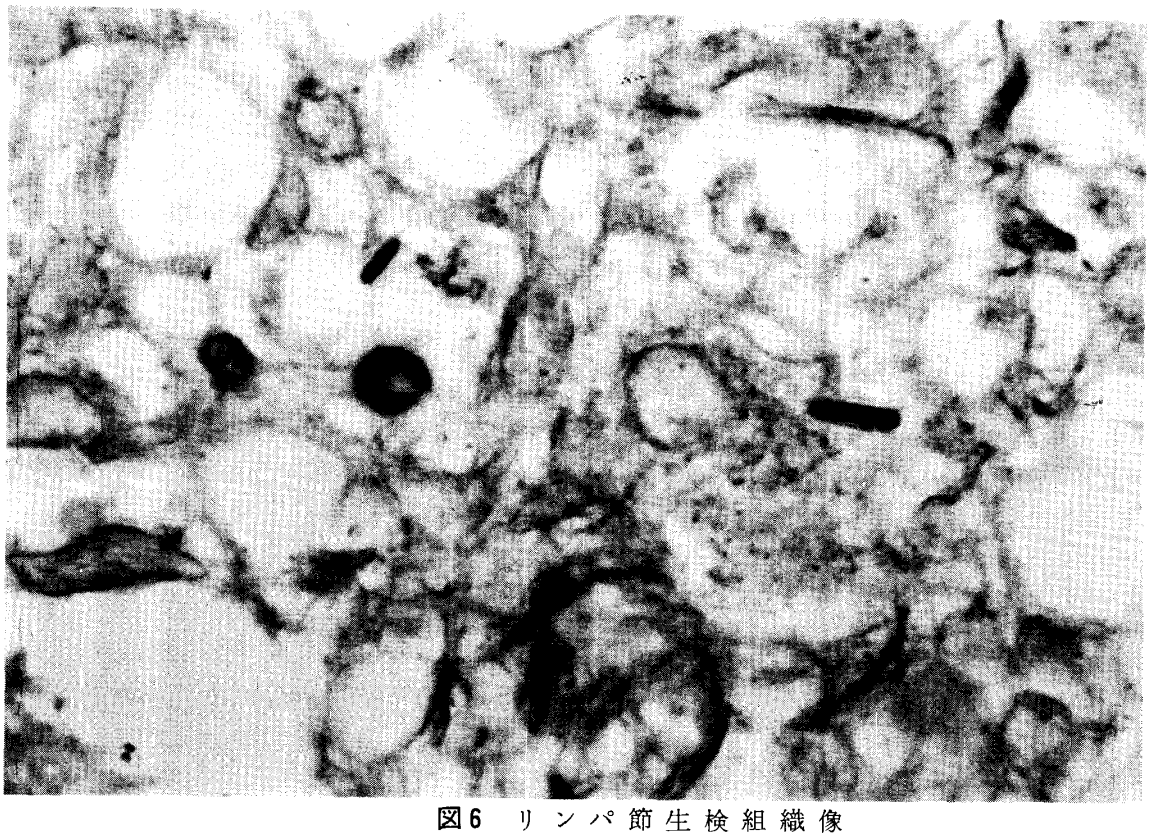

図6　リンパ節生検組織像

(*Warthin-Starry* 銀染色，×800) リンパ節病変部の中心壊死巣付近で，黒色に染まる多形桿菌を認めた．

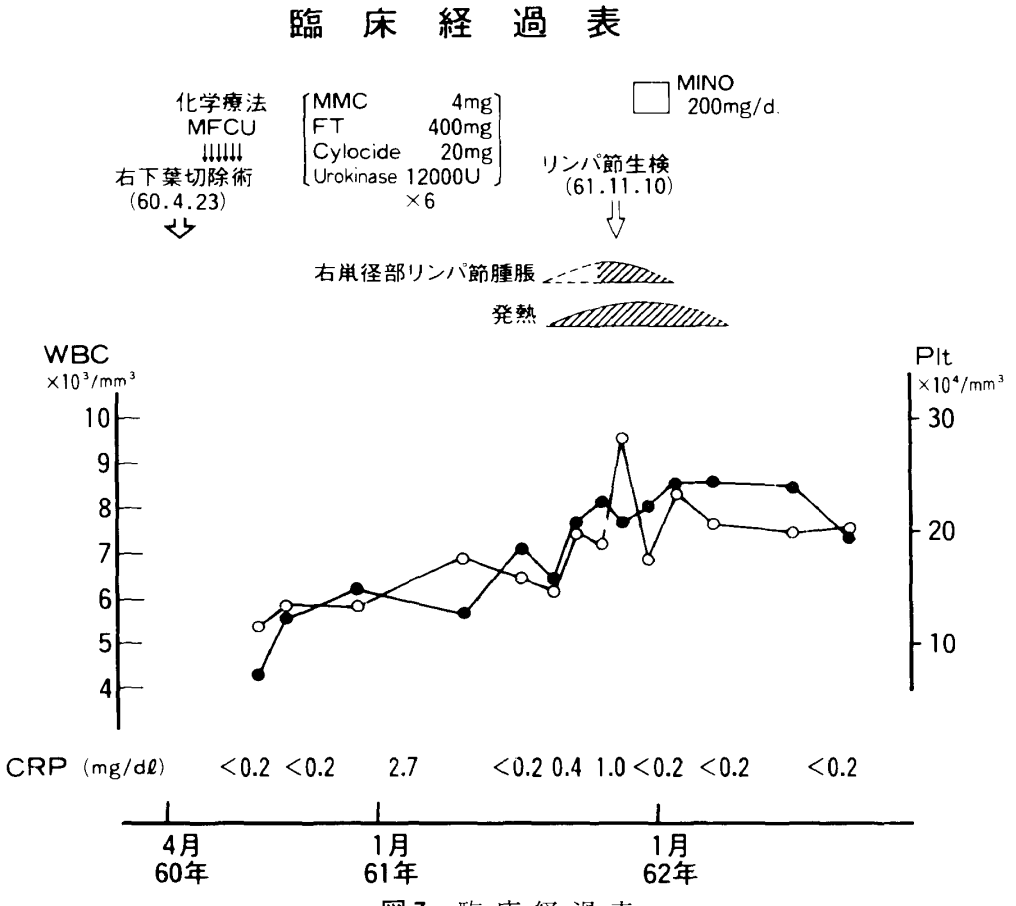

図7　臨床経過表

ひっかかれた部位に一致して，2～3日後に初期皮膚病変が出現する[3]．羅患部位は上肢，特に手に多い．通常，損傷部位に発赤した丘疹として始まり，数日後に水疱ないし膿疱様に変化し，のちに痂皮状になって，自然消退する．初期皮膚病変の出現頻度は約50％といわれる．

続いて1～3週後に初発皮膚病変の所属リンパ節腫脹が出現する．通常1個ないし数個が腫脹し，その大きさは鳩卵大から鶏卵大で，中等度の圧痛を伴って，可動性を有する．一般に患者は初期皮膚病変に気づかず，このリンパ節腫脹が現れてから受診することが多い．症例の約半数は化膿し，ときに自潰排膿する．猫ひっかき病に羅患したリンパ節の病理組織像は[4,5]，初期では反応性の沪胞増生がみられるのみで，非特異性リンパ節炎と鑑別できない．しかし中間期になると，類上皮細胞及びランゲルハンス巨細胞を伴う結核結節に類似した肉芽腫性炎症像を示す．更に急性炎症像が進行すると，腫瘍形成を伴った急性化膿性リンパ節炎像を形成する．

局所症状が強いときも，全身症状としては軽度なことが多い．ときに発熱，頭痛，全身倦怠感などを伴う．Margileth が報告した115例の本症の症状出現頻度を表1に示す[2]．

治療法としては，以前からミノマイシンなどが使用されてきたが，有効な抗生剤療法の報告は現在まだないので，有痛性の化膿性局所リンパ節炎に対して穿刺排膿などの対症療法のみを行うのみである．予後としては，ほぼ全例が数

表1　115例の猫ひっかき病の症状

臨床症状	例数
リンパ節腫脹	115（100％）
掻傷	80（ 70％）
初発皮膚病変	63（ 55％）
全身倦怠感	46（ 40％）
発熱	30（ 26％）
頭痛	6（ 5％）
発疹	5（ 4％）
耳下腺腫脹	4（ 3％）
痙攣	3（ 3％）

（Margileth より）

表2　猫ひっかき病の臨床的診断基準

（1）猫との接触の既往があり、皮膚の掻傷または皮膚か眼に病変を有すること

（2）猫ひっかき病皮膚反応陽性

（3）他の原因のリンパ節腫脹に対する実験室検査が陰性

（4）リンパ節生検像が、特徴的な膿瘍、肉芽腫性炎症像を伴う化膿性リンパ節炎

以上の4項目のうち3項目を満たすことが必要

（Warwick より）

表3　鑑別診断

1．感染症
　1）細菌性：化膿性リンパ節炎、結核性リンパ節炎、非定型抗酸菌感染症、野兎病．
　2）ウィルス性：伝染性単核球症、サイトメガロウィルス、アデノウィルス、ヘルペスウィルス、風疹．
　3）その他：鼠径リンパ肉芽腫症、オウム病．
2．腫瘍
　1）悪性腫瘍：悪性リンパ腫、白血病、悪性腫瘍のリンパ節転移．
　2）良性腫瘍：奇形腫、繊維腫．
3．その他
　サルコイドーシス．

（Carithers より）

週間後に自然治癒する.

しかしまれに重大な合併症として，脳炎，脊髄炎，神経根炎[6] や Parinaud 眼リンパ節症候群[7] などの神経症状が出現して，死亡例の報告もある．その他の合併症に，結節性紅斑や血小板減少性紫斑病[8]，骨の溶解病変[9] などがある.

従来，猫ひっかき病の診断は臨床病理学的につけられていた（表2）[3,4,5,10,11]．まず猫との接触の既往及び猫による受傷部の確認，リンパ節腫脹などで本疾患が疑われる．そしてそのリンパ節生検像では特徴的な肉芽腫性炎症像を示すが，表3に示した疾患を鑑別する必要がある．以前から確定診断のために特異的抗原による皮内テスト（ハンガーローズ法）[12] があるが，この検査セットが入手困難であるため，本邦では一般に普及していない.

猫ひっかき病の病原体はウィルス，クラミジアなど種々の説があるが，定説は未だない．しかし，1983年 Wear ら[1] は本症のリンパ節病変部で Warthin-Starry 銀染色陽性で，グラム陰性の桿菌を発見し，それが病原菌であると報告した．この細菌は，リンパ節病変内の壊死巣に集簇し，その形態は，桿状あるいは玉状，L状，Y状などの多形菌である．その後同様な報告が相次ぎ[13]，細菌感染症として注目されるようになった．最近ではこの細菌の証明を，本症の診断基準にいれる報告が多くなっている．しかし，この細菌の培養や動物接種による発病は現在まだ成功していないので，今後の研究が待たれる.

今回我々の経験した症例は，肺癌の術後1年半に外来診察中に，右鼠径部リンパ節の有痛性腫脹で発見された．発熱などの全身症状や呼吸器症状，消化器症状が乏しいため，当初は炎症性疾患よりも，以前の肺癌のリンパ節転移が疑われた．体表リンパ節であって，容易に摘出できる部位にあったので，外来でリンパ節生検を行い，リンパ節腫脹の原因は肺癌の転移ではなく，炎症性疾患と判明した．病理学的検索を進めた結果猫ひっかき病を疑い，更に患者に問診を行い猫の飼育歴があることがわかり，本症と診断した．猫ひっかき病は本来予後の良好な人獣共通感染症であるが，本症のように悪性腫瘍のリンパ節転移や，悪性リンパ腫などが疑われた症例には，その診断のためにリンパ節生検が必要となる.

また肺癌患者の診療に察し，組織学的診断の重要性を痛感した．今回の症例では治療方針を決めるために，初めにリンパ節生検が行われた．肺癌患者の原発巣とは違った部位の小さな肺内結節影や骨シンチでの異常集積像を示す病変がある場合に，これら病変部の悪性の有無が治療方針に大きく関わるとき，我々は積極的にその組織学的診断を試みるべきと考えている．本院では前者ではCTガイド下の経皮的穿刺肺生検を，後者の場合では骨穿刺生検をルーチンに行っている．画像診断だけで遠隔転移があると判断し，同部位に放射線照射をすることは避けるべきであると考えている.

結　語

1. 肺癌術後の1年6カ月目に右鼠径部リンパ節の腫脹を認め，肺癌のリンパ節転移が疑われた猫ひっかき病の1例（67歳，女性）を経験した.
2. その診断には猫飼育歴の確認とともに，リンパ節生検で Warthin-Starry 銀染色陽性・グラム染色陰性の多形桿菌の証明が有用であった.

文　献

1) Wear, D. J. et al.: Cat Scratch Disease: A Bacterial Infection., Science, 221: 1403～1404, 1983.
2) Margileth, A. M.: Cat scratch disease: Non-bacterial regional lymphadenitis. The study of 145 patients and a review of the literature., Pediatrics, 42: 803～818, 1968.
3) 若林淑子，他：猫ひっかき病の1例，臨皮，42: 127～130, 1988.
4) 中尾　亨：感染症学の進歩　ネコひっかき病，日本臨床，43: 695～697, 1985.
5) 山科元章，他：リンパ節疾患の臨床病理猫ひっ掻き病，medicina, 23: 1933～1936, 1986.
6) Lyon, L. W. et al.: Neurologic Manifestations of Cat-Scratch Disease., Arch Neurol, 25: 23～27, 1971.
7) Carithers, H. A.: Oculoglandular disease of Parinaud. A manifestation of catscratch disease., Am· J. Dis. Child., 132: 1195～1200,

1978.
8) 井嶋裕子，他：血小板減少性紫斑病を合併したネコひっかき病の1例.，小児科診療，50: 1747～1749, 1987.
9) Carithers, H. A.: Cat-scratch disease associated with an osteolytic lesion., Am. J. Dis. Child., 137: 968～970, 1983.
10) Carithers, H. A.: Cat-scratch disease., Am. J. Dis. Child., 139: 1124～1133, 1985.
11) Warwick, W. J.: The cat-scratch syndrome, many diseases or one disease?, Prog. Med. Virol., 9: 256～301, 1967.
12) 小山　久，他：ネコひっかき病の1例.，小児科診療，50: 1741～1744, 1987.
13) 小山　寿，他：Cat scratch disease における Warthin-Starry 染色陽性菌.，医学のあゆみ，142: 185～186, 1987.

A CASE REPORT OF CAT SCRATCH DISEASE WHICH MIMICKED A METASTASIS OF LUNG CANCER

Cheng-Long HUANG, M. D., Morihisa KITANO, M. D., Humio NAGASAKI, M. D., Akitoshi TATSUMI, M. D., Akira YAMANAKA, M. D., Teruo MATSUI, M. D., Naoki YAMASHITA, M. D.

Department of Thoracic Surgery, Tenri Hospital, Tenri, Japan

A 67-year-old woman to our hospital because of the swelling of lymph nodes in the right inguinal region. Eighteen months before, right lower lobectomy was performed for drimary lung cancer (pappillary adenocarcinoma). In September 1986, she noticed the swelling of lymph no des in the right inguinal region and low grade fever. At first she was suspected to have a metastasis of the lung cancer. Lymph node biopsy was performed. The pathological examination revealed purulent lymphadenitis with granulomatous change, and Gram-negative Warthin Starry stainpositive rods were found. In addition, she admitted a history of keeping catsforteen years. Therefore the diagnosis of cat scratch disease was made. Six months later, she became free of the associated symptoms. We feel pathological confirmation of suspicious lymph nodes is important in the treetment of paitients with history of malignancy.