肺 Pseudolymphoma の1例と本邦報告例の検討

京都大学結核胸部疾患研究所　内科学第1部門
倉澤　卓也，村山　尚子，西山　秀樹，久世　文幸

同　外科学部門
渡　辺　　智

同　病理学部門
樋口加代子，竹田　俊男

京都市立病院　呼吸器科
中　島　道　郎

（昭和60年5月2日受付）

1）はじめに

肺の Pseudolymphoma は，比較的稀な疾患であり，その病因論や Limphoid Interstitial Pneumonia (LIP), 肺原発の malignant lymphoma などの近縁疾患との関連などを巡って，いまだ多くの議論のある疾患である。

最近私共は肺癌を疑い切除した肺 Pseudolymphoma の1例を経験したので，本邦の文献報告例と併せて，その臨床像，病理学的所見につき，検討を加えた。

2）症例，60才女性

主　訴：胸部X線異常陰影の精査

既往歴：15年来高血圧にて治療中

現病歴：毎年健康診断を受けていたが，昭和58年6月の健康診断時，初めて胸部X線異常陰影を指摘され，京都市立病院呼吸器科を受診，短期入院の上，気管支鏡下生検など精査を受けたが，結核菌や悪性所見は認められなかった。手術を勧められたが拒否して，外来にて結核化学療法を受けながら経過観察されていた。同年11月の胸部X線で陰影の増大を指摘され，再度手術を勧められたため，同年11月29日本院外来受診し，12月5日入院した。発見以後入院迄，何らの自覚症状も認められなかった。

入院時現在：身長 145 cm, 体重 49.5 kg, 体温 36.4°C, 呼吸数18/分，脈拍66/分，血圧 132/78 mmHg, 理学的所見に特変なく，表在リンパ節も触知しない。

入院時検査所見（**表1**）：便潜血(+)，Ig M の軽度低値，末梢血 B-cell 分画の軽度高値のほかには異常なく，PPDs 皮内反応は中等度陽性を示した。又，^{67}Ga-シンチでは右胸部背側に軽度の集積を認めた。

胸部単純背腹X線像（**図 1a**）は，右上野に 2×1.8 cm の辺縁やや不明瞭で不整形の類円形陰影を認め，断層写真（**図 1b**）では，背側より 5 cm にて，2ケ所の air-bronchogram を認めた。

胸部 CT（**図2**）では，右背側胸膜直下に pleural indentation を伴ない内部構造のやや不均一な不整球状影を認めた。

気管支造影では右 B_2 は造影剤の流入が悪く末梢気管支は充分摘出されなかった。

気管支鏡下肺生検，経皮針生検にても，悪性所見や抗酸菌は証明し得なかったが，肺癌を否定し得ないため，昭和59年1月13日右上葉切除

表1　入院時検査値

●喀痰：結核菌(−)，一般細菌：n.f.，細胞診 I°
●検尿：n.p.，●検便：潜血(+)，虫卵(−)
●一般検血：RBC：451×10^4/cmm，Hb：13.8 g/dl，Ht：41%
Pt：202×10^3/cmm，PT：11.2″(11.2″)，Fibrinogen 360 mg/dl
WBC：6,500/cmm (Nb 8%，Nseg 63%，Eo 2%，Ly 25%，Mo 2%)
●血清化学：MG5U，GOT 20IU，GPT 16IU，Al-P 163IU，LDH：308IU
Ch・E 1.15 ΔpH，LAP 54IU，γ-GTP 28IU，CPK：81IU
amilase：126U，chol：253 mg/dl，β-lipoprotein：463 mg/dl
TG：79m g/dl，UA：5.6 mg/dl，Cleatinin 1.0 mg/dl
UN：17 mg/dl，CEA-Z：0.9 ng/dl，BSR：1°12 mm，2°30 mm
Na：143 meq/L，K：4.3 meq/L，Cl：101 meq/L，Ca：4.6 meq/L
T.P 7.5 g/dl (AlB 54.3%，α_1G 3.7%，α_2G 12.7%，βG 12.7%，γG 16.4%)
CRP (−)，RA (−)，LE (−)
●免疫系　IgG：1126 mg/dl，IgA 195 mg/dl，IgM 47 mg/dl
T. cell 81%，B. cell 18%，IgFc (+) T. 2%
PHA 47499CPM (Cont. 887CPM)
Ma−R：$\frac{22\times20}{57\times41}$
●肺機能　VC＝2.34L (%VC＝102.6)，FVC 2.26L
FEV_{10}/FVC＝81.0%，MMF 1.89 L/sec，PFR 5.58 L/sec
V_{50}/V_{25} 2.27/0.57＝3.98，RV/TLC 1.17/3.48＝33.6%
DLCO 16.0 (%DLCO 88.6%)
●心電図：n.p
●^{67}Ga-シンチ：右肺門背側に軽度集積 (+)

図1a　　図1b

図1a　右上野に，2×1.8 cm の辺縁やや不鮮明で不整形の類円形陰影を認める。
図1b　背部より 5 cm の断層写真では，辺縁不明瞭な類円形陰影を認め，内部に2ケ所，淡い小円形の透亮像 (air-bronchogram) を認める。

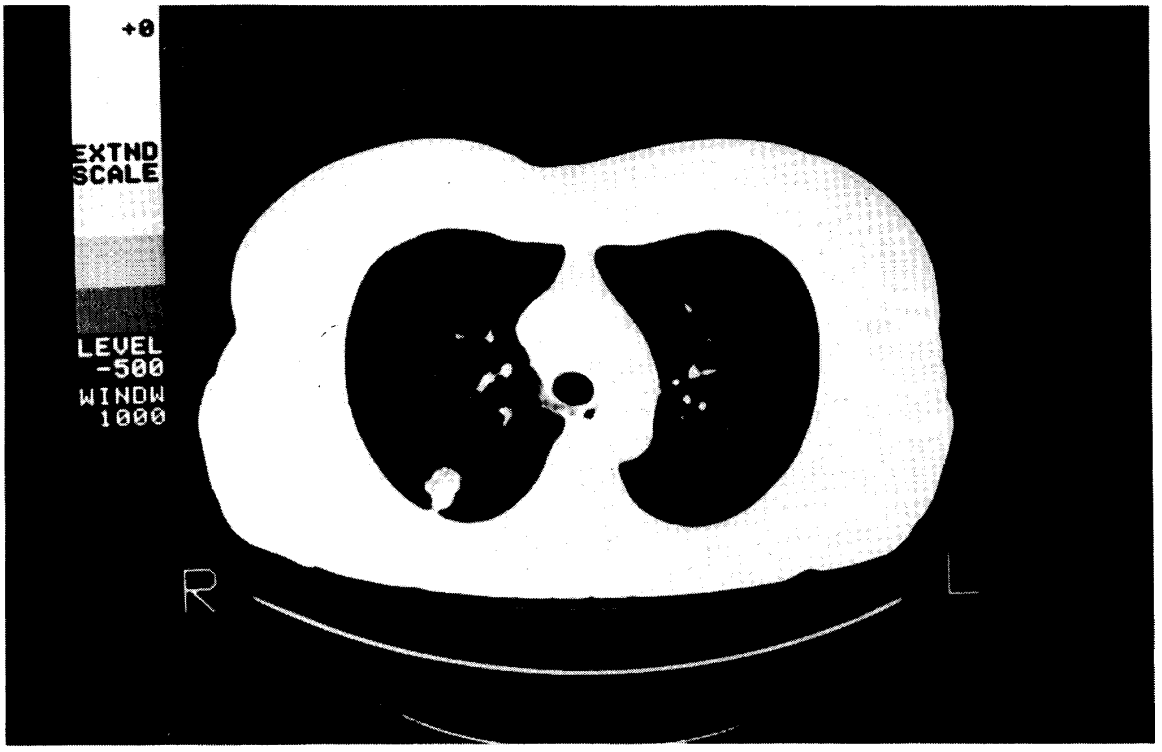

図2　肺野レベルのCT像：類円形，不整形で，濃淡の入り混じった腫瘤影が，pleural indentation を伴ない，右背部胸膜直下にみられる。

術を施行した。

手術所見：胸水や胸膜の肥厚はなく，右 S_2 の一部に癒着をみたが，容易に剝離可能であった。腫瘤は S_2 の葉間面直下に位置し，径 2 cm 弱で胸膜の陥凹が認められた。胸膜を巻き込む腫瘤の割面は炭粉沈着を伴ない，灰白色で周囲の肺

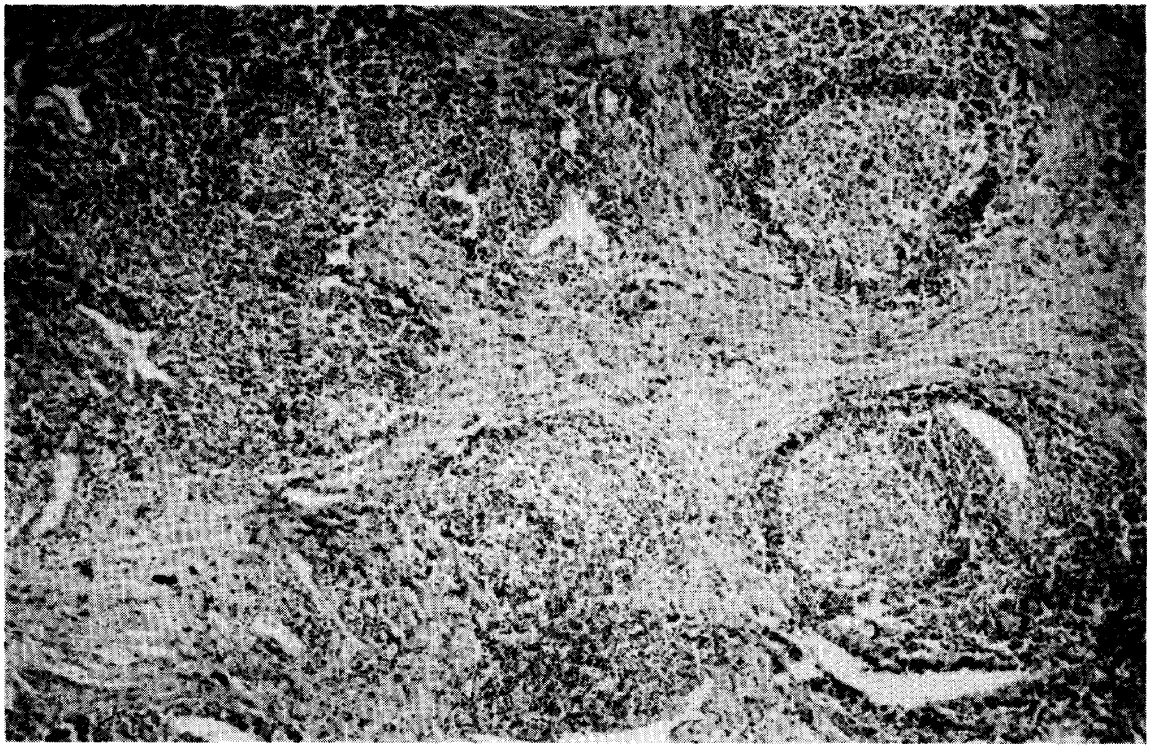

腫瘤中心部

図3　小円形細胞の浸潤と沪胞内の胚中心の形成がみられる。collagen tissue の増生も強く，正常肺構造は失なわれているが，気管支細気管支は残存する。(H.E 染色×40)

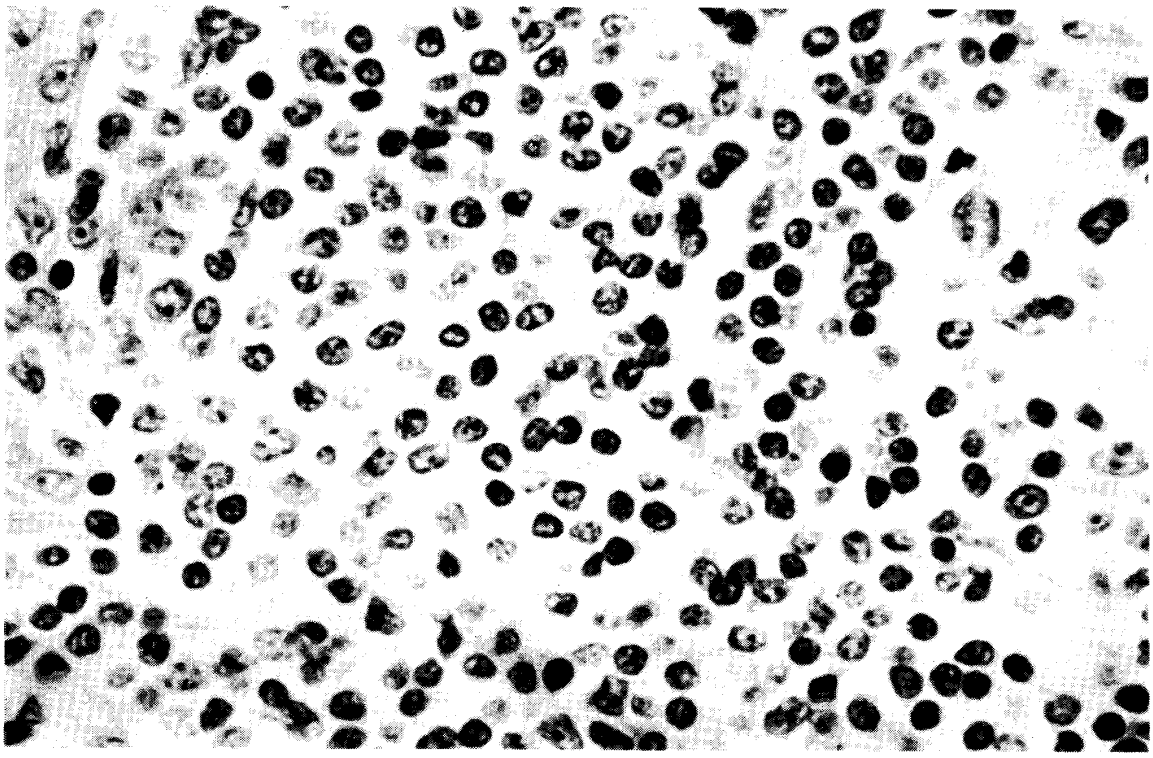

図 4　成熟した小型のリンパ球を主体とした細胞浸潤，異形性はない。(H.E 染色×400)

組織とは明らかな境界なく浸潤性に移行しており，肉眼的には腺癌を思わせた。肺門リンパ節は軟らかく，転移を推測させる所見は認められなかった。

病理学的所見：比較的限局した領域に，lymphoid tissue の hyperplasia がみられ，濾胞内に著明に germinal center が形成され（図 3），collagen tissue の増生も相当強く，正常肺構造

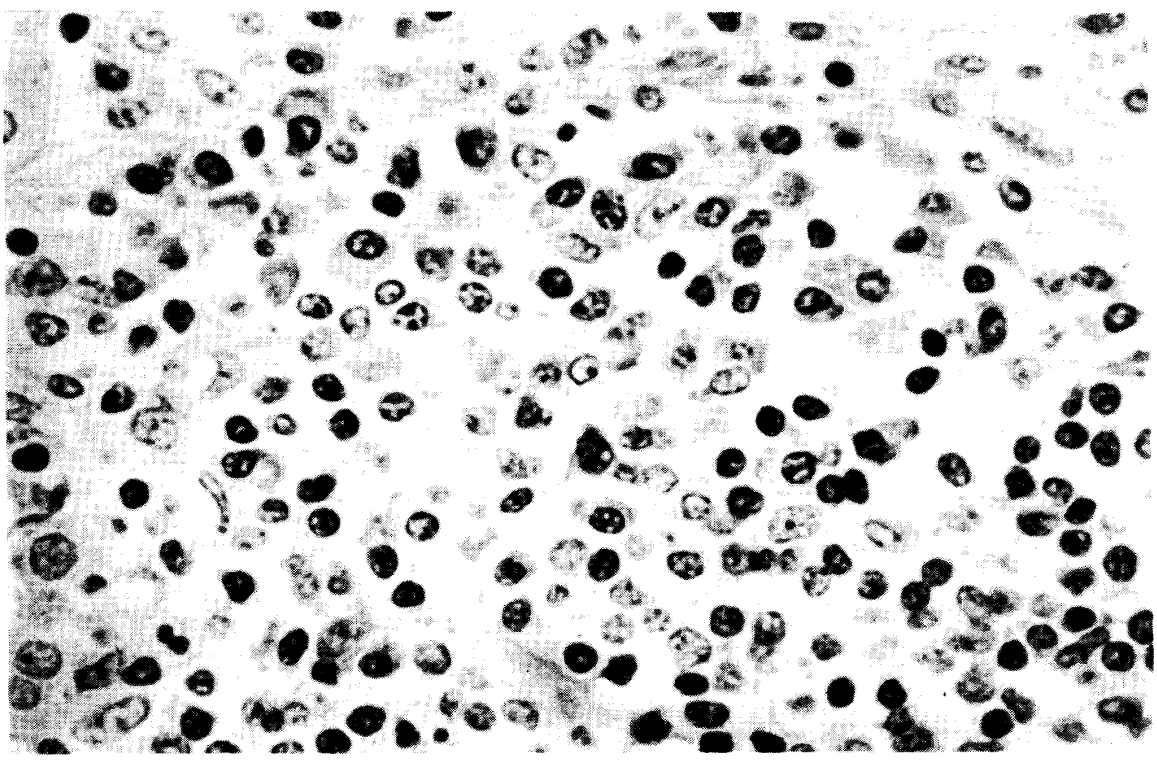

図 5　plasma cell の他，組織球もみられる。異型性はない。(H.E 染色×400)

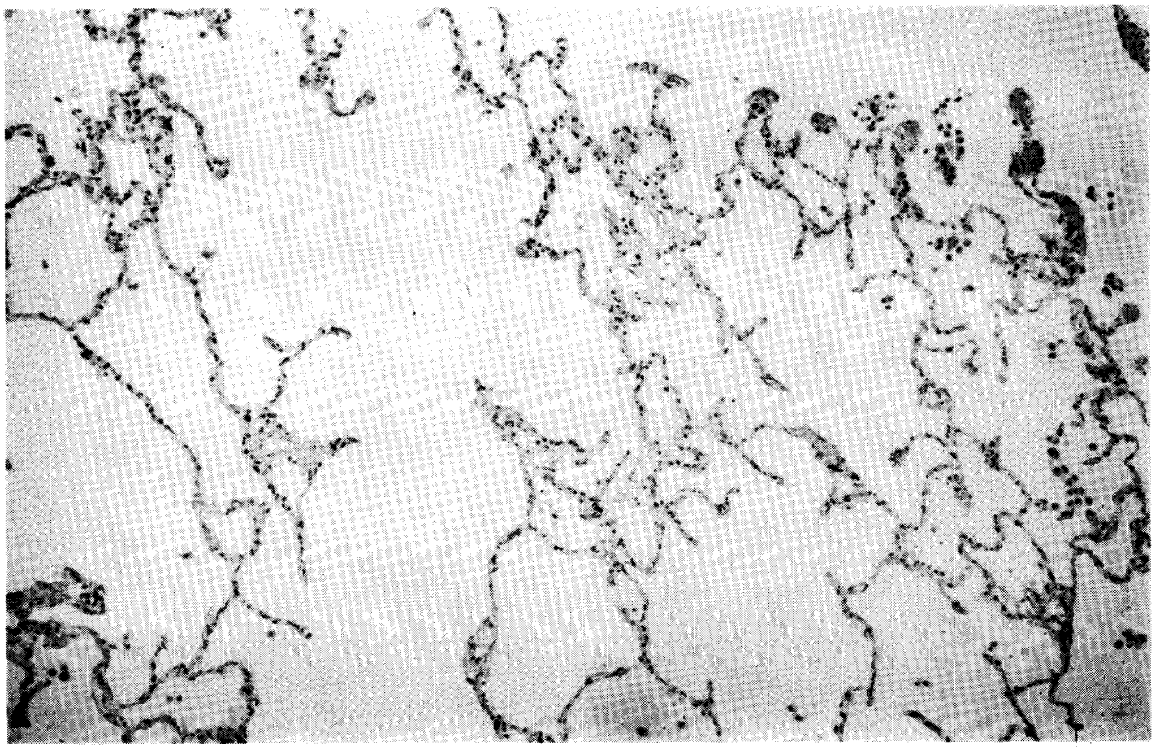

図6　周辺の肺組織は正常で，細胞浸潤を認めない。

表2　本邦報告例の臨床経過

症例	報告者	報告年	年齢・性	発見動機	発見時期	発見時診断	既往・合併症
1	井上ら[1]	'71	65，男	集検	NN	NN	NN
2	向井ら[2]	'71	40，女	健康診断	'68.11	肺結核	なし
3	国島ら[3]	'72	47，女	顔面浮腫	'65.10	肺結核	なし
4	森田ら[4,5]	'76	39，男	検診	'72. 5		なし
5	菅村ら[6]	'77	54，女	腹痛	'70. 5	縦隔腫瘍	なし
6	中村ら[7]	'79	56，男	検診	'77. 3	NN	53才　急性腎盂炎
7	北原ら[8]	'80	65，女	住民検診	'74.11	良性腫瘍	発作性上室性頻拍
8	石田ら[9]	'81	56，女	住民検診	'79. 8	肺腫瘍	なし
9	太田ら[10]	'81	47，女	検診	'78.12？	肺良性腫瘍	なし
10	永田ら[11]	'83	69，女	集検	'75. 7	肺癌	50才　胃切除
11			41，男	血痰	'78. 3	肺癌	37才　吐血
12			47，男	検診	'78.10	肺癌	31才　胃潰瘍
13	桑原ら[12]	'83	42，男	咳，血痰，発熱	'79. 4	肺炎，肺癌	なし
14	巽ら[13]	'83	51，女	検診	'73	気管支拡張症	12才　肺門リンパ腺炎
15			77，女	微熱，検診	'81. 9	肺結核	なし
16	中込ら[14]	'84	67，男	検診	'78	NN	28才　肺浸潤
17	阿部ら[15]	'84	45，男	検診	'80	肺結核	35才　肺結核 38才　急性肝炎
18	江口ら[16]	'84	52，女	検診	NN	NN	小児期肺門リンパ節炎
19			77，女	検診	NN	NN	NN
20	自験例	'85	60，女	検診	'83. 6	肺腫瘍＞疑い 肺結核	なし

NN：記載なし

は失われている。増生した lymphocyte（**図4**）や plasma cell（**図5**）には異型性はなく，所により組織球も散見される。胸膜への浸潤は認められず，周辺肺組織（**図6**）には特変を認めず，肺門リンパ節にも異型細胞は認められなかった。

術後経過：術後も比較的順調に経過し，同年3月13日退院した。以後，外来にて経過観察中であるが，昭和60年5月現在再発もなく健在である。

3）本邦の報告症例

文献上，井上ら[1]の報告が本邦の第1例であり，学会報告例を除く紙上報告例で，私共の集積した症例は19例である[1-15]。これら紙上報告例に自験例を加え，その臨床像と病理学的所見につき検討した。

ⓐ 臨床経過（表2）

症例は39才から77才（平均54. 9±11. 9才）の男8例，女12例で，大部分の症例は40才台から60才台であった。呼吸器症状に関連した症状で発見された症例は2例（症例11，13）のみで，他疾患精査中に発見された2例（症例3. 5）の他は，すべて自覚症状なく検診などで発見されている。発見当所の診断は，記載のない5例を除き，良性腫瘍も含めた肺腫瘍7例，肺結核6例のほか，縦隔腫瘍，気管支拡張症各1例であった。75年以降の発見例は，肺腫瘍の疑診の下での気管支鏡検査を含めた精査例が多く，縦隔腫瘍（症例6），気管支拡張症（症例14）の2例を除く18例は良性，悪性の別はあっても肺腫瘍の疑いで手術され，腫瘤核摘出の症例9と試験開始の症例11及び，左舌区切除2例（症例14，18），左舌区＋S_{3b} 合併切除（症例3）を除く16例で肺葉切除以上の切除術が施行されている。

ⓑ 主な入院時検査所見と胸部X線所見（表3）

診断迄の経過	診断時期	術前診断	治療法	予後
NN	'69. 12	肺癌の疑い	手術：左肺全摘	健
結核化学療法3ケ月	'69. 4	肺腫瘍	手術：左上葉切除？	健，1年4ケ月
結核化学療法1年10ケ月？	右 '69. 11 左 '69. 12 '71. 3	肺癌の疑い 偽リンパ腫	手術：右上・中葉切除 開胸肺生検 左舌区及び S_3b 合併切除	健，5ケ月
結核化学療法3ケ月	'75. 3	肺腫瘍の疑い	手術：右上葉切除	健
即入院	'70. 6	縦隔腫瘍	手術：左上葉切除 →後に化学療法＋ステロイド薬	再発(＋)5年
即入院→転院	'77. 6	肺癌の疑い	手術：左上葉切除	健
放置	'77. 10	肺癌の疑い	手術：左上葉切除	健，2年
既入院	'79. 10	肺腫瘍の疑い	手術：左下葉切除	健
即入院	'79. 6？	良性腫瘍	手術：腫瘤核摘出	健
即入防	'76. 1	肺癌の疑い	手術：左上葉切除	健，6年
即入院	'78. 5	肺癌の疑い	手術：試験開胸	増大傾向
即入院	'78. 12	肺癌の疑い	手術：左上葉切除	健
抗生剤，即入院	'79. 5	悪性腫瘍の疑い	手術：左下葉切除	健，3年6ケ月
経過観察	'82. 1	気管支拡張症	手術：左舌区切除	健
即入院	'82. 4	肺癌の疑い	手術：右上葉切除	健
放置	'81. 11	悪性腫瘍の疑い	手術：右上葉切除	健
結核化学療法	'82. 3	肺癌の疑い	手術：左上葉切除	健
放置	NN	肺腫瘍の疑い	手術：左舌部切除	NN
即入院	NN	肺腫瘍の疑い	手術：右上葉切除	NN
結核化学療法2ケ月	'84. 1	肺腫瘍の疑い	手術：右上葉切除	健1年2ケ月

表3　本邦報告例の主な入院検査所見と胸部X線所見

症例	主な臨床検査所見						
	白血球数/mm³ (リンパ球%)	CRP	赤沈 (1°mm)	PPDs	T・P (gdl)	(mg/dl) IgG IgA IgM	部位
1	NN	NN	NN	NN	NN	NN	左上葉
2	5,200	NN	20	NN	7.0	NN	左上肺野
3	6,400 (25)	NN	NN	NN	8.1	NN (2050, 232, 406)[2]	右中肺野 左肺門部
4	4,900 (33)	NN	5	NN	6.96	880, 134, 457	右肺門部
5	8,600 (24)	—	9	NN	NN	NN	両側上肺野内側
6	7,100 (41)	—	2	16×12	7.2	1240, 214, 140	左中肺野
7	3,700	—	21	—	6.5	NN	左下肺野外側
8	4,500	—	1	—	6.8	2000, 200, 330	左上葉 S_3 左下肺野
9	7,300	—	38	NN	7.0	323, 278, 178	左下肺野
10	3,200 (27)	±	52	21×20	7.4	2020, 228, 632 (1690, 219, 270)[3]	左 S_4
11	6,500 (52)	—	21	23×18	9.0	(2940, 464, 148)[3]	右 S_6
12	5,300 (57)	—	7	42×35	7.5	(1710, 352, 66)[3]	左 S_8
13	N[4]	NN	22	15×13	NN	N[4]	左下肺野
14	5,200	—	21	15×13	7.6	800, 210, 260	右中肺野 左中下肺野
15	5,100	—	31	7×7	6.9	850, 150, 700	右上肺野
16	N[4]	NN	NN	NN	6.8	NN	右 S_3
17	5,000 (25)	NN	14	強陽性	6.8	(1790, 592, 36)[3]	左中肺野
18	NN	NN	NN	NN	NN	NN	左舌区
19	NN	NN	NN	NN	NN	NN	右上葉
20	6,500 (25)	—	12	57×41	7.5	(1126, 195, 47)	右上葉

1) NN：記載なし　2) 中間の Data　3) 術後の Data　4) N：正常値

胸部X線所見			
大きさ (cm)	主な胸部X線所見	air-bronchogram	bronchography
NN	左上大区全体の浸潤像	NN	NN
4.0×4.5	境界やや不鮮明な均等陰影	NN	NN
NN NN	左右共，境界やや不鮮明な腫瘤様陰影	NN	右 B_3 不整形 左は異常なし
NN	外側に凸の孤状輪郭の濃厚陰影	+	NN
NN	左・右対称的な辺縁やや不整の腫瘤影	+	右，異常なし
ϕ=2.0cm	辺縁不鮮明な類円形陰影	NN	異常なし
NN	上外方に凸，辺縁明瞭な半球状の腫瘤影	−	左 B_4b, 5閉塞像 左 B_8 左排
右 1×1 左 2×3	右；淡い腫瘤陰影 左；辺縁不鮮明な淡い結節性陰影	左(+)	NN
1.5×2.0	境界鮮明で均一な円形陰影	NN	左 B_8 末梢の圧迫像
6.5×5.5	辺縁不鮮明で淡い円形の腫瘤様陰影	+	異常なし
5.5×3.2	辺縁不鮮明な腫瘤様陰影	−	右 B_6 狭窄
3.5×2.3	淡く均等で辺縁不鮮明な腫瘤様陰影	+	異常なし
4.0×4.0	辺縁不整の類円形陰影	+	NN
NN	右；淡い浸潤影 左；下線境界が鮮明で，ほぼ均一な陰影	+	左右共 B_{4+5} の軽度拡張
4.5×3.5	辺縁不鮮明な淡い類円形陰影	+	B_1 と B_3 の集束と乾度拡張
1.8×3.5	境界不鮮明な腫瘤影	NN	右 B_3 壁不整，拡張
3.0×2.5	境界不鮮明な類円形陰影，不均等な濃度	+	異常なし
NN	浸潤性の陰影	NN	NN
NN	境界不鮮明な結節性陰影	NN	NN
1.5×1.8	境界やや不明瞭な不整形の類円形陰影	+	右 B_2 造影不足

末梢血白血球数，総蛋白量や CRP は，大部分正常値を示したが，末梢血リンパ球増多が3例に認められた。赤沈は正常ないし軽度亢進例が多く，PPDs 皮内反応は，陰性2例，疑陽性1例，陽性8例で，陰性から強陽性までまちまちであった。

末梢血中の免疫グロブリン（Ig）量は，術後の測定も含めて12例に記載され，IgG 高値（>1,800 mg/dl）は4例にみられ，7例は正常値で，症例8は 323 mg/dl と記載されているが本文中には正常値であったと報告されている。

一方，IgA は高値例（>350 mg/dl）は3例で低値例はなく，IgM は高値例（>300 mg/dl）は4例で症例10の1例は術後正常値に回復し，また低値例（<50 mg/dl）は2例であり，いずれも正常値例が大部分であった。

胸部X線所見は，両側性4例，右肺6例，左肺10例と左肺にやや多く，左上葉11例（うち舌区6例），下葉5例，右上葉5例，中葉，下葉各1例で，左右の上葉，殊に左舌区と左下葉に多くみられるようである。陰影の pattern は，腫瘤影20例，浸潤影4例で，15例は境界が不鮮明とされ，境界鮮明な4例のうち2例は葉間にて境されていたと記述されており，本症の多くは，境界が不鮮明であった。

又，air-bronchogram は記載12例中10例に認められた。

気管支造影は14例に施行され，異常なし6例の他，壁不整＋拡張像3例，圧排像2例，末梢閉塞像，狭窄像，流入不足各1例であり，これらの所見と異常陰影の大きさとの関連は認められないようである。

ⓒ 手術所見と組織学的所見（表4）

病巣の大きさは径 1.5 cm から肺葉を超えるものまでまちまちであるが，全般に弾性硬で，割面は灰白～黄白色で被膜はなく，充実性の腫瘤であるが境界は不鮮明と報告されており，5例に胸膜の陥凹を認め，2例では陥凹なしと報告されている。いずれも所属リンパ節には悪性像はなく，肉芽腫形成の1例（症例7）を除き，特変なしと記載されている。

病理組織学的には，小型の成熟リンパ球を主体とし，plasma cell や histiocyte などを混えた lymphoid tissue の hyperplasia の像を呈し，成熟リンパ球は21組織全例に，形質細胞は記載16例中15例に，組織球は記載14例中13例にみられ，リンパ沪胞は記載13例中12例に，又胚中心は17例中16例に認められたと報告されている。

なお，酵素抗体法を用いた病巣のリンパ球，形質細胞内免疫グロブリンは，症例4，8，14，15，16，18，19の7例に施行され，症例16は IgM 陽性とされ，他の6例では，IgM あるいは IgG を中心とする Ig と κ, λ の light chain が認められ，いずれも polyclonal なものであると報告されている。

4）考　　按

① 病理学的特徴と病因論

1963年 Saltzstein[17] は，肺原発の lymphoma の英文報告例と自験例の臨床的・病理学的検討から，一定の病理像を示す群の予後が極めて良好な事から，慢性炎症性疾患としての肺のPseudolymphoma を true malignant lymphoma とは別の独立した疾患として提唱した。本症の病理組織像の特長を

(1) 異型性のない成熟リンパ球や形質細胞を主体とした炎症細胞の浸潤。

(2) しばしば胚中心の形成を伴なう。

(3) 時に少量の paramyloid の沈着を認める。

(4) 肺門リンパ節に悪性病変を認めない。

(5) 胸膜に侵襲はないか，あっても最深層に軽度の細胞浸潤を認めるのみ。

(6) 血管への侵襲を認めない。

とし，malignant lymphoma との鑑別点とした。

その後，Al-Saleen ら[18] も同様の症例を報告し，Robbin ら[19] は，眼窩，唾液腺，舌，扁桃，喉頭，消化管などに同様の病理組織像を示す病態を報告し，本症を全身のリンパ系組織に発生し得る自己免疫的疾患であろうと述べている。その後の報告[20,21] でも，本症が自己免疫疾患に合併する事が多いとされ，自己免疫説の根拠と

表4　本邦報告例の病理学的所見

症例	巨視的所見				組織学的所見				
	肺病巣部			所属リンパ節	構成細胞			胚中心形成	リンパ沪胞
	部位	大きさ (cm)	所見		成熟リンパ節	形質細胞	組織球		
1	左上大区～S_6	NN	胸壁胸膜へ浸潤	NN	+	NN	NN	+	NN
2	左 S_{1+2}	4.0×4.5	弾性のあるやや硬い腫瘤	−	+	NN	+	NN	NN
3	右S_3中心	7.5×4.5×4.5	肺胸膜の肥厚と瘢痕様の小陥凹あり	−	+	NN	+	NN	NN
	左S_{4+5},S_3	10.0×7.0×5.0	同様の所見	NN	+	+	+	+	+
4	右 S_3	7.5×12.7×4	黄褐色ゴム様弾性の被膜と硬結性病変	−	+	+	+	+	+
5	左上葉	NN	NN	−	+	NN	NN	NN	+
6	左 $S_{3,4}$	2×1.8	淡黄褐色の割面，弾性軟，胸膜陥凹なし	−	+	NN	NN	+	NN
7	左 $S_{4,5}$	9×5×4.5	桃灰白色の割面，辺縁明瞭，胸膜陥凹なし	肉芽腫形成	+	+	+	+	+
8	左 S_6	3×2.5	淡黄色の割面，弾性硬，境界不鮮明	−	+	+	+	+	−
9	左 S_{7+8}	2.0×1.5	灰白色の割面，境界明瞭な腫瘤	−	+	+	+	NN	+
10	左 S_4	NN	扁平で硬い腫瘤，辺縁は不明瞭	−	+	+	NN	+	NN
11	右S_6より $S_{2,4}$	くるみ大	硬い	−	+	+	NN	+	NN
12	左 S_8	4.0×3.0	比較的軟らない	−	+	NN	NN	+	NN
13	左 S_8b	4×4×3	白色で瘢痕様収縮，境界不鮮明，中心部壊死	−	+	+	NN	+	+
14	左 S_{4+5}	7×7×2	灰黄白色で無気肺化	−	+	+	+	+	+
15	左 $S_{1,3}$	5×5×8	弾性硬，胸膜肥厚と中心部陥凹あり	−	+	+	+	+	+
16	左S_3中心	2×2	気管支の走行に沿った小結節の形成，融合	−	+	−	−	+	+
17	左 S_5	3×2×2.5	胸膜直下で陥凹あり，割面灰白色，充実性境界不鮮明	−	+	+	+	−	NN
18	左 $S_{4,5}$	NN	灰白～黄白色，充実性，ゴム様硬，被膜(−)	−	+	+	+	+	+
19	右 S_2	NN	灰白色，ゴム様硬，被膜(−)，境界不鮮明	−	+	+	+	+	+
20	右 S_2	1.5×1.5	胸膜直下で胸膜陥凹あり，灰白色硬	−	+	+	+	+	+

なっている。

しかし，McNamara ら[22]，Greenberg ら[23]は，Pseudolymphoma と診断後，8ケ月から4年後に悪性転化した症例を報告し，本症の炎症説を否定して，Premalignant status であり，光顕レベルにおける組織学的所見のみでは Pseudolymphoma と true malignant lymphoma の鑑別は困難であると述べ，Spencer[24]も同様の立場から，Pseudolymphoma を LIP や Wäldenström's macroglobulinaemia と共に Premalignant status として記述している。

以上の如く，本症の病因に関しては，慢性炎症説[21]，自己免疫説[20]，腫瘍説[22-24]が提唱され，まだ議論の多い所である。

近年の免疫学の進歩を背景に，種々の方法を用いた浸潤細胞の cell-markers や免疫グロブリン (Ig) の検索が行なわれている。Julsruds ら[25]は酵素抗体法を用いて細胞内の Ig を検出し，組織学的に Pseudolymphoma と診断された6例のうち3例は monoclonal で，うち1例は後に lymphoma を発生した事，残り3例は polyclonal に染色された事，病理学的に lymphoma

と診断された例では，すべて monoclonal を示し，一方 LIP ではすべて polyclonal であった事より，monoclonality は腫瘍性増殖であり，polyclonality は炎症性浸潤であると述べて，鑑別診断上の酵素抗体法の有用性を報告した。それ後，Foeli ら[26]，Knowles[27] らも本法を用いた免疫学的検索から本症診断上の有用性を強調し，光顕的診断の限界を強調している。

しかし，monoclonality がすべて悪性か否か[28]，polyclonality がすべて良性か否か[5] に関しても，論議の多い所であり，本症と Limphoid Interstitial Pseumonia との関連を含め，今後の検討課題と思われる。

② **臨床的特徴**

1964年，Hutchinson ら[29] は，Saltzstein の報告[17]の9例に1例を加えて，その臨床像を報告し，①性差はない，②無症状例が多い，③気管支鏡に異常所見を認めない，④時に細胞診で小細胞癌と誤診される。とし，胸部X線像の特徴として，①浸潤影は8例，円形陰影が2例，②7例は肺門部より末梢に向って浸潤し，縦隔側や葉間の胸膜に達する。③病巣中心部は濃厚陰影を示し，末梢程淡い陰影となり，辺縁は不整で不明瞭となる。④全例に，air-bronchogram を認めた。⑤2例に空洞影がみられた。⑥胸水や肺門リンパ節の腫脹はない，と報告した。

又，Fischer ら[20] は，孤立性陰影で発見された Pseudolymphoma の報告例を集計し，Hutchinson らの報告に加え，孤立性陰影の症例は末梢発生が多い，又右肺に多いと報告している。Spencer[24] は，中心発生が多いと述べているが，今回集計した本邦報告例では，腫瘤影が大部分を占め，左側肺に優位で末梢発生例が多かった事は，欧米の報告とは若干異なるが，発見動機や胸部X線像の特徴などの臨床所見はほぼ同様であった。

臨床検査上，末梢血免疫グロブリン (Ig) 値に異常を認める症例もある事は，本症の病因論とも関連して興味のある所であるが，Spencer[24] の述べる如く，LIP や macrogloblinaemia など本症の近縁疾患との異同や自己免疫疾患との関連など未知の部分も多い。本邦報告例には，これらの合併症の報告はない。

治療は，病因が不明ではあるが，悪性化の報告[22,23,25] や放置による病巣の拡大の報告例[3,5,11] も多い事より，大部分の症例に肺葉切除以上の外科的治療が施行されており，本報報告例も同様であった。予後は，悪性化が4例[22,23,28] に報告され，3例に Pseudolymphoma の再発の報告[25,28] があるが，Hutchinson[29] や最近の Koss ら[30] の報告でも良好とされ，本邦報告例にも再発や死亡報告例はない。Marchevsky ら[28]は，術後の化学療法の必要性を強調しており，術後の放射線治療やステロイド剤の使用例も散見されるが，報告例も少なく，又，Kradin ら[31]は，ステロイド薬治療後に LIP から immunoblastic lymphoma となった症例を報告しており，これら治療法の意義に関しては本症の病因論とも関連して，今後の課題と思われる。

ま と め

健康診断で発見された60才女性の肺 Pseudolymphoma の1例を報告すると共に，本邦の文献報告の19例を集計し，併せてその臨床像，病理像につき検討した。

1) 症例は39才から77才(平均54.9±11.9才)の男子8例，女子12例であった。

2) 呼吸器症状にて発見された症例は2例のみで，他疾患観察中2例の他，16例は，検診にて発見された。

3) 一部に末梢血免疫グロブリン量の高値例及び低値例がみられたが，臨床検査値に異常を認める症例は少ない。

4) 病巣は，両側性4例，右肺6例，左肺10例で，右上葉5例，左上葉11例(うち舌区6例)，左下葉5例などであった。

5) 胸部X線像は，腫瘤影20例，浸潤影4例で境界不鮮明が15例と多く，air-bronchogram が12例中10例に認められた。

6) 大部分が肺腫瘍の疑いにて手術され，一部を除き，16例で肺葉切除以上の切除術が施行されている。

7) 病理組織的には，小型成熟リンパ球と形質細胞浸潤を主体としたリンパ組織の過形成を

認め，リンパ沪胞は12/13，胚中心は16/17例に認められた。

8)　予後はいずれも良好とされていた。

（本論文の要旨は，第23回日本胸部疾患学会近畿地方会：大阪，にて報告した。）

参考文献

1) 井上権治，岡田浩司：肺の良性腫瘍．外科診療，vol. 13, 935～945頁 (1971年)
2) 向井勝郎，加納学：左上葉に発生せるリンパ腫の1例．胸部外科，vol. 24, 742～745頁 (1971年)
3) 国島和夫ら：両側節に発生せる Pseudolymphoma の1例．日胸，vol. 31, 434～437頁 (1972年)
4) 森田豊彦ほか：肺の Pseudolymphoma の1手術例および本邦の肺原発リンパ腫の集計と検討．日胸，vol. 35, 149～158頁 (1976)
5) R. Machinami & T. Morita: Immunoelectron Microscopy of Surface Immunogloblins in Pseudolymphoma of the Lung-Report of a case. Acta. Path. Jap. vol. 27, 547～556頁 (1977年)
6) 菅村昭夫ほか：両側肺にびまん性浸潤性陰影を呈した Pseudolymphoma の1例．医療，vol. 31, 57～61頁 (1977年)
7) 中村光成ほか：限局性 lymphoid interstitial Pneumonia (pseudolymphoma) の一例．日胸，vol. 38, 397～402頁 (1979年)
8) 北原多喜ほか：原発性肺 pseudolymphoma の1例．日胸，vol. 39, 390～396頁 (1980年)
9) 石山逸郎ほか：肺 Pseudolymphoma の1例．癌の臨床，vol. 27, 152～156頁 (1981年)
10) 太田稔明ほか：肺 Pseudolymphoma の1手術治験例．胸部外科，vol. 34, 297～300頁 (1981年)
11) 永田文雄ほか：肺の Psedolymphoma の3例．日胸，vol. 42, 239～244頁 (1983年)
12) 桑原修ほか：Lymphoid Interstitial Pneumonia と Pseudolymphoma．日胸外会誌，vol. 31, 1309～1314頁 (1983年)
13) 巽浩一郎ほか：肺 Pseudolymphoma の2手術例．日胸疾会誌，vol. 21, 1101～1110頁 (1983年)
14) 中込恵美子ほか：肺原発 Pseudolymphoma の1治験例．胸部外科，vol. 37, 227～230頁 (1984年)
15) 阿部良行ほか：肺 Pseudolymphoma の1例．日胸，vol. 43, 425～429頁 (1984年)
16) 江口正信ほか：肺 Pseudolymphoma の2例．日胸，vol. 43, 420～424頁 (1984年)
17) Saltzstein, S. L.: Pulmonary malignant Lymphoma and Psudolymphoma: classification, therapy and prognosis. Cancer, vol. 16, 928～955 pp. (1963)
18) Al-Saleen, T. and Peale, A. R.: Lymphocytic tumors and Pseudolymphomas of the lung. Amer. Rev. Respir. Dis. vol. 99, 767～772 pp. (1969)
19) Robbins, R. & Peale, A. R.: Pseudolymphomas Am. J. Roentgenol. vol. 108, 149～153 pp. (1970)
20) Fisher, et al.: Pseudolymphoma of the lung: A rare cause of a solitary nodule. J. Thorac. Cardiovasc. surg. vol. 80, 11～16 pp. (1980)
21) Kradin, R. L. & Mark, E. J.: Benign Lymphoid Disorders of the lung, with a theory regarding their development. Hum Pathol vol. 14, 857～867 pp. (1983)
22) McNamara, J. J. et al: Primary lymphosarcoma of the lung. Ann. Surg. vol. 169, 133～140 pp. (1969)
23) Greenberg, S. D. et al: Pulmonary lymphoma versus pseudolymphoma: A perplexing problem. South Med. J. vol. 65, 755～784 pp. (1972)
24) Spencer, H. Pulmonary Reticulosis: In Pothology of the lung vol. 2, London. Pergamon Press 4th ed. 1021～1059 pp. (1985)
25) Julsrud, P. R. et al: Pulmonary Processes of Mature-Appearing Lymphocytes: Pseudolymphoma, Well-differentiated Lymphocytic Lymphoma, and Lymphocytic Interstitial Preumontis. Radiology, vol. 127, 289～296 pp. (1978)
26) Feoli, F. et al: Pseudolymphoma of the lung: Lymphoid subsets in the lung Mass and in peripheral blood. Cancer, vol. 48, 2218～2222 pp. (1981)
27) Knowles II, D. K. et al: The immunologic characterization of 40 Extranodal Lymphoid infiltrates. Cancer, vol. 49, 2321～2335 pp. (1982)
28) Marchevsky, A. et al: Localized lymphoid Nodules of the lung. Cancer, vol. 51, 2070～2077 pp. (1983)
29) Hutchinson, W. B. et al: Primary Pulmonary Pseudolymphoma Radiology, vol. 82, 48～56 pp. (1964)
30) Koss, M. N. et al: Primary non Hodgkin's lymphoma and Pseudolymphoma of the lung, A study of 161 Patients. Hum Pathol, vol. 14, 1024～1038 pp. (1983)
31) Kradin, R. L. et al: Immunoblastic Lymphoma arising in chronic Lymphoid hypeyplasia of the pulmonary interstinum. Cancer, vol. 50, 1339～1343, (1982)

PSEUDOLYMPHOMA OF THE LUNG

—Report of a case and study on hitherto reported cases in Japan—

Takuya KURASAWA, Takako MURAYAMA, Hideki NISHIYAMA and Fumiyuki KUZE

First Department of Medicine, Chest Disease Research Institute, Kyoto University

Satoshi WATANABE

Department of Thoracic Surgery, Chest Disease Research Institute, Kyoto University

Kayoko HIGUCHI and Toshio TAKEDA

Department of Pathology, Chest Disease Research Institute, Kyoto University

Michiro NAKAJIMA

Division of Respiratory Medicine, Kyoto Municipal Hospital

A resected case of pseudolymphoma of the lung was presented with a study on the literatures hitherto reported in Japan. The presented case, a 60-year-old female, was ultimately diagnesed as pseudolymphoma after right upper lobectomy with a tentative diagnosis of lung cancer, although repeated transbronchial as well as percutaneous biopsy procedures all failed to reveal presurgical histological and cytological confirmations.

The tumor, ca 2×2 cm in size, was localized immediately beneath the pleura in right upper dorsal segment. Though the tumor showed marginal infiltrative extensions into the surrounding normal pulmonary tissue with a small indentation of pleura and its gross appearance was very much like adenocarcinoma, no metastases were confirmed in the regional lymphonodes.

Histologically, the tumor was a localized hyperplasia of lymphoid tissue with prominent germinal centers. Proliferation of collagenous tissue was also evident. The lymphocytes, plasma cells, and scattered hystiocytes appeared normal in morphology without any atypy.

The patient has been on followup for one year and four months without relapse after the resection.

Twenty cases of pseudolymphoma hitherto reported in Japanese literatures, including the present case, were analysed. These cases demonstrated a benign nature of the condition as a whole, although a few exacerbations of residual lesions were reported.

Strict adherence to criteria for the diagnosis and long-term followup appear to be necessary in the present status for dealing with pseudolymphoma.