原　　著

BAY b 5097 の経気管支注入の経験
——肺 Aspergilloma の1例——

京都大学結核胸部疾患研究所　内科学第1

原　和男，武田貞夫，久世文幸，前川暢夫

はじめに

BAY b 5097 (Bis-phenyl-(2-chlorphenyl)-1-imidazolyl-methan) は，1967年ドイツ・バイエル社研究所で合成された新らしい抗菌剤で，皮膚糸状菌，発芽菌，色素酵母菌，アスペルギルス種，カビ菌，ノカルディア及びマズラ足放射線菌種等に有効であると云われる[1)~5)]。最近私共は14年以上の病歴を持つ肺結核症の患者の Open negative cavity に出来た Aspergilloma に対して，ドイツ・バイエル社研究所から供試をうけた BAY b 5097 の経気管支注入を行ない，少くとも一時的には Aspergilloma の消失を認めたので，症例の概要を報告する。

症　例

患者：近○　道○，46才，男，市職員

主訴：喀痰，咳嗽

家族歴：特記すべきものなし

既往歴：1954年右胸膜炎に罹患し，1年間SM週2gと，PAS-Ca の併用治療を受けた。1957年右肺結核の診断のもとに，再びSM週2gとPAS-Caの併用治療を1年間うけた。その後普通に勤務していたが，1966年12月，検診で右肺陰影の増加をみとめられ，国立宇多野療養所に入所，1年1ケ月，SM週2gとINHの治療をうけた。

現病歴：1970年12月初旬，咳嗽，喀痰を来し，近所の開業医で感冒として治療されたが軽快せず，同12月下旬胸部レ線写真を撮り，精査をすすめられ，1971年1月本研究所附属病院外来を受診し，Aspergilloma の疑で1971年2月22日入院した。

入院時現症：体格中等度，栄養やや不良，皮膚及び可視粘膜に軽い貧血があるが，黄疸，発疹，浮腫は認めない。表在性リンパ節腫大はない。脈拍60，整，血圧112/60mmHg 胸部は，右胸廓の扁平，狭少化をみとめ，聴診上，右側で呼吸音極めて減弱し殆ど聴取不能であるが，両側共副雑音は聴取しない。又，横隔膜の呼吸性移動が右側では殆ど認められない。心濁音界正常，第3，第4肋間胸骨左縁にて収縮中期雑音(2度)を聴取した。腹部，背部，四肢に特記すべき所見はなかった。

検査成績：一般検査のうち検尿，検便では異常所見なく，血液検査で，赤血球数 502×10^4，白血球数9800，うち好中球62%，好酸球2%，単球6%，リンパ球30%，肝機能は血清蛋白 8.0g/dl. A/G 比 1.17，その分画では，アルブミン53.9%，γ-グロブリン22.3%で軽度の Hypergrobulinemia を認めた。GOT 24μ，GPT 20μ，アルカリ・フォスファターゼ 7.0μ，Co 反応 R_4，Cd

反応 R9, LDH 242μ で，腎機能では，尿素窒素 11.0 mg/dl，残余窒素 20 mg/dl であった。その他，空腹時血糖は 112 mg/dl，総コレステロール 228 mg/dl，Prothrombin time は12.0秒であった。

ツベルクリン反応(PPDS, 1μg)は，8×9/13×18で陽性，その他数種の真菌を用いた皮内テストの成績は，ペニシリウム10×10/47×34，クラドスポリウム10×10/10×10，アスペルギルス 10×10/34×28，カンジダ 10×9/14×13，アルテルナリア8×8/14×17であった。(いずれも単位は mm)

喀痰検査の成績：喀痰中結核菌は，入院時，塗抹，培養共に陰性であった。真菌は，塗抹では認められなかったが，50γ/ml の SM と 50μ/ml の PC-G を加えたサブロー寒天培地でアスペルギルス様の白緑色の Fungus の発育を認め，同定で Aspergillus fumigatus と確認された。なおその後の週3回の喀痰培養で，同様の真菌が頻回証明されている。

胸部レ線検査所見：外来受診時の胸部平面写真(**写真1**，Jan., 26, 1971)では，右肺容積の減少と肋骨間隙の狭少化，強度の肋膜肥厚と肋膜の石灰化巣を認め，右上肺野に径 35×77(mm)の内壁のかなり不整な巨大空洞がみられた。その空洞内部には，ほぼ円形の径 15×20(mm)の Fungus ball を思わせる陰影があり，このものは一部空洞内壁と連続している如くであった。同日の断層撮影で，背部より 6.0 cm と 7.0 cm に，Fungus ball 様構造物が明らかに認められる。(**写真2**，Jan., 26, 1971) 更に，左肺中野に第6肋骨に重なり小斑点状陰影が認められた。

入院後，2月27日に実施した右気管支造影で，巨大空洞はS2の領域にあることが確認され，空洞内への造影剤流入を認めた。(**写真3**及び**4**，Fab., 27, 1971)

治療の概要と現在迄の経過：上記の検査で"肺内 Aspergilloma"の診断がほぼ確立されたと考え，3月6日より BAY b 5097 1日8錠(1錠 500 mg) 4回分服を開始した。BAY b 5097 開始後2日目より，全身倦怠感と手足のしびれ感と共に，頻尿，排尿痛を訴え，尿検査で細菌尿を認めたので，Kefglycin, Wintomylon 等の投与を行ない，上記の症状は約20日で軽快した。急性

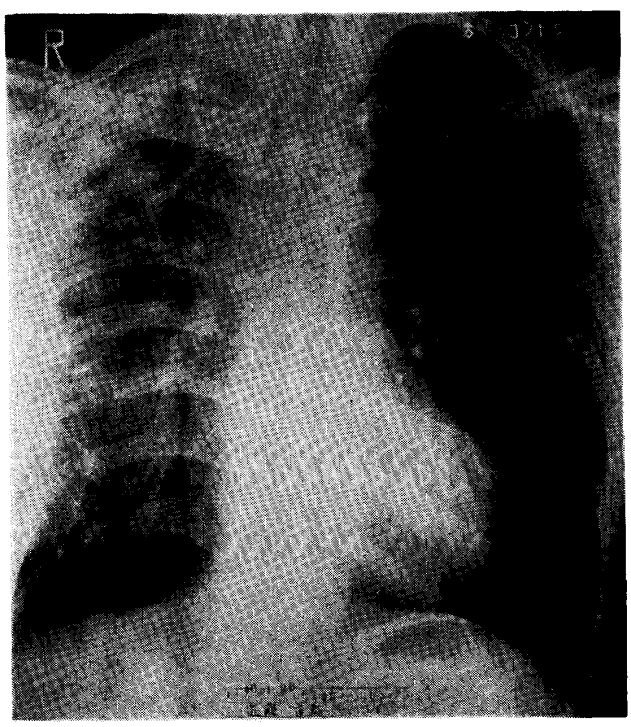

写真1　PA 1971年1月

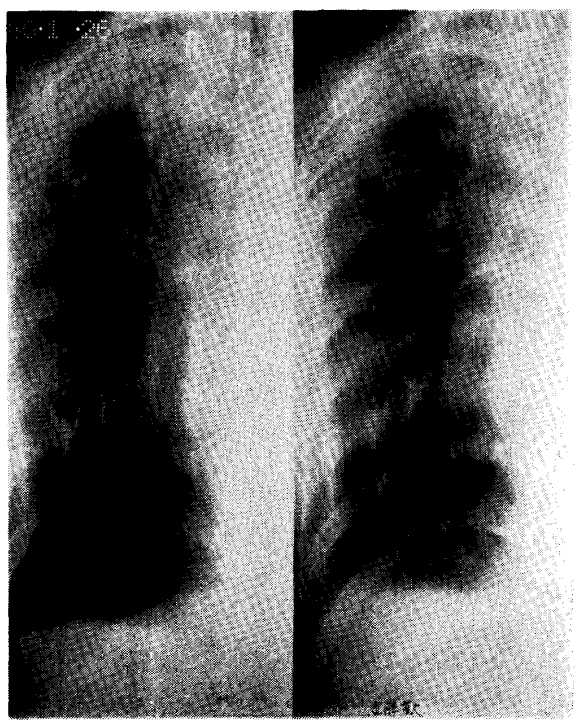

写真2　右肺断層 6 cm, 7 cm, 1971年1月

膀胱炎と思われる。

BAY b 50967 の投与は継続したが，3月27日より，食慾不振と全身倦怠感強度のため，BAY b 5097 を1日8錠3分服に減量した。以後しばらくこの治療をつづけたが，胸部レ線写真上わづかに Fungus ball 様陰影の縮少の傾向をみるのみで著変なく，(**写真5**，April., 26, 1971) BAY b 5097 の内服の効果は明らかでなかったので，5月1日経気管支的に BAY b 5097 の懸濁液の注入を試みた。すなわち型の如く，4%キシロカインで咽頭，咽頭及び気管・気管支の表面麻酔を行なった後，X線テレビ透視下で，メトラのゾンデを S_2 の区域気管支に wedge し，BAY b 5097 の 1mg/ml の懸濁液 40ml を注入した。懸濁液作成には，Glycerin と生理的食塩水の等量混合液を用いた。

注入後，BAY b 5097 によると思われる刺戟症状は認められていない。

5月18日の胸部レ線写真では，Fungus ball の型態に変化が認められるのみで著変はなかった。(**写真6**，May., 18, 1971) 5月22日再び同様の手技を用い，BAY b 5097 の 1mg/ml の懸濁液 20ml を注入した。その結果，6月1日以後は，それ迄喀痰検査のたびに培養陽性であった Aspergillus fumigatus が証明されなくなっている。

なお，5月22日第2回注入の際採取した気管支分泌物から培養された Aspergillus

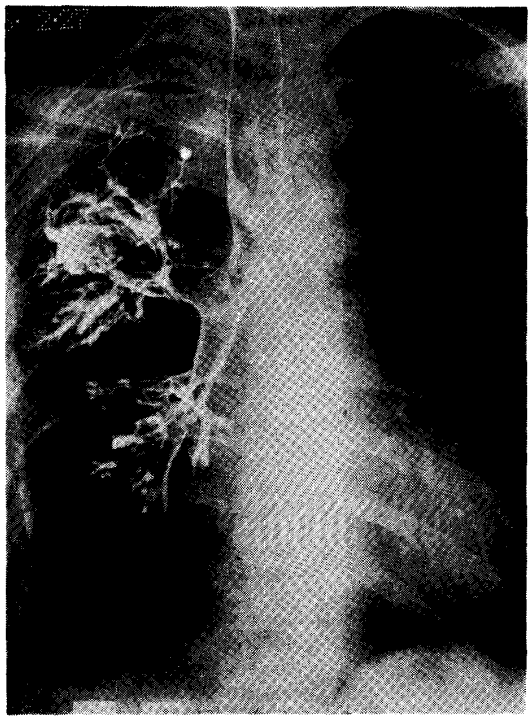

写真3　右気管支造影（正面）1971年2月

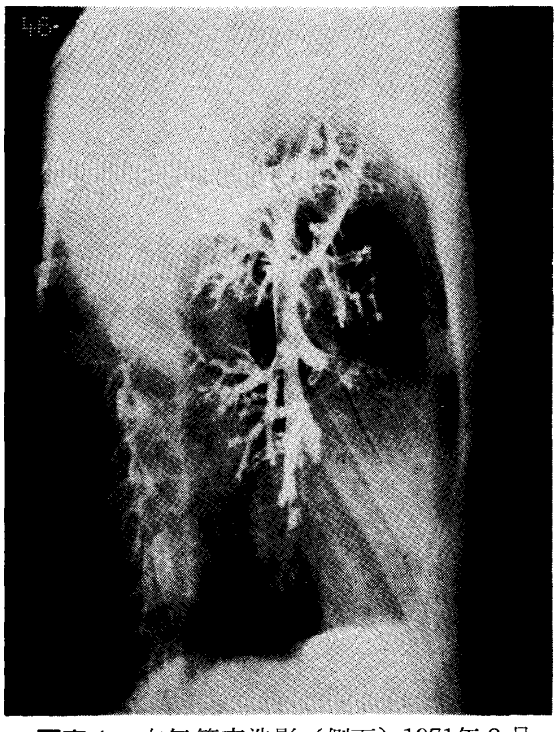

写真4　右気管支造影（側面）1971年2月

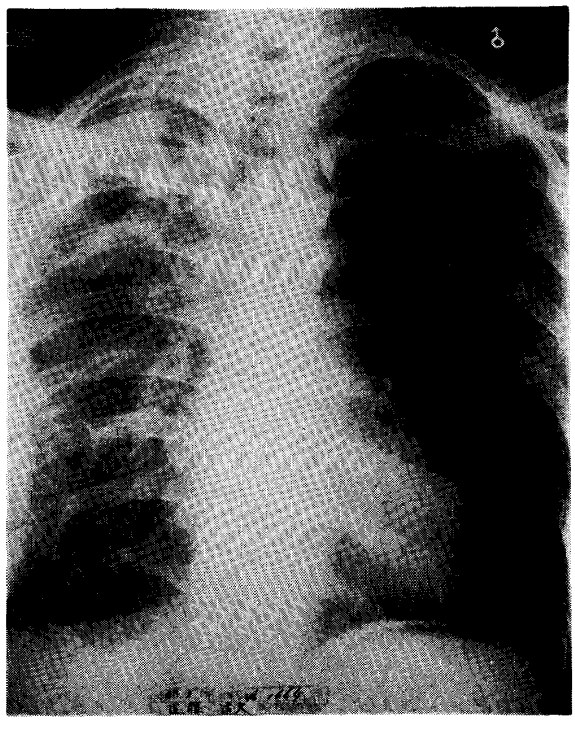

写真5　PA，1971年4月

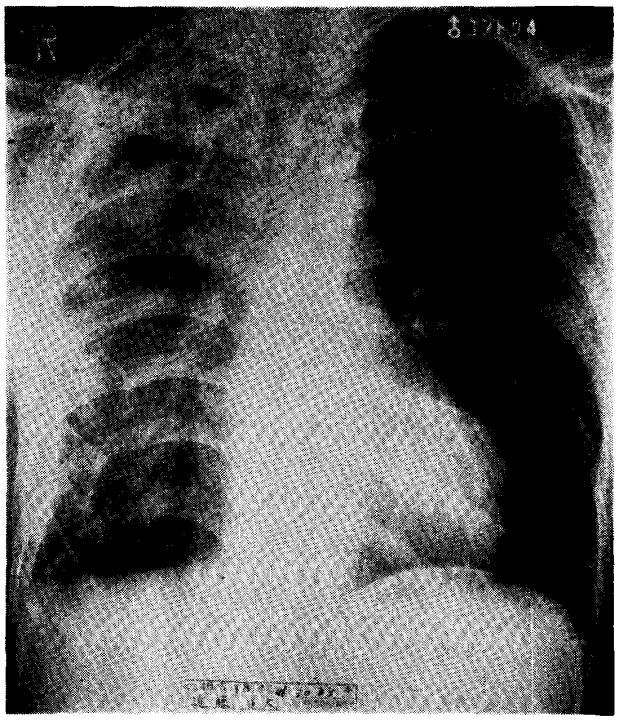

写真 6　PA, 1971年 5 月

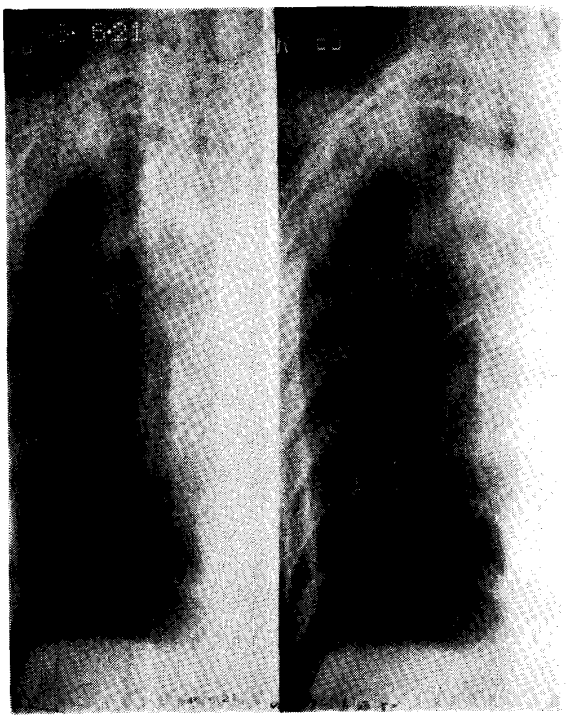

写真 8　右肺断層, 1971年 6 月

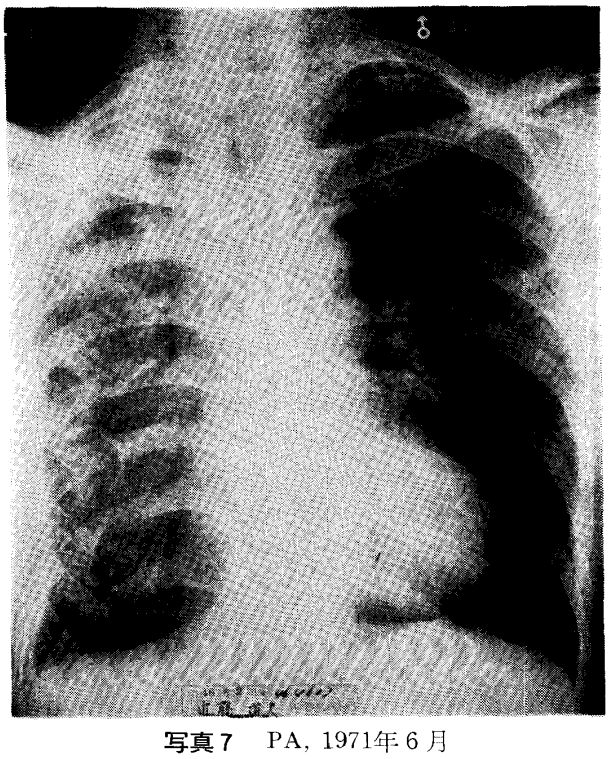

写真 7　PA, 1971年 6 月

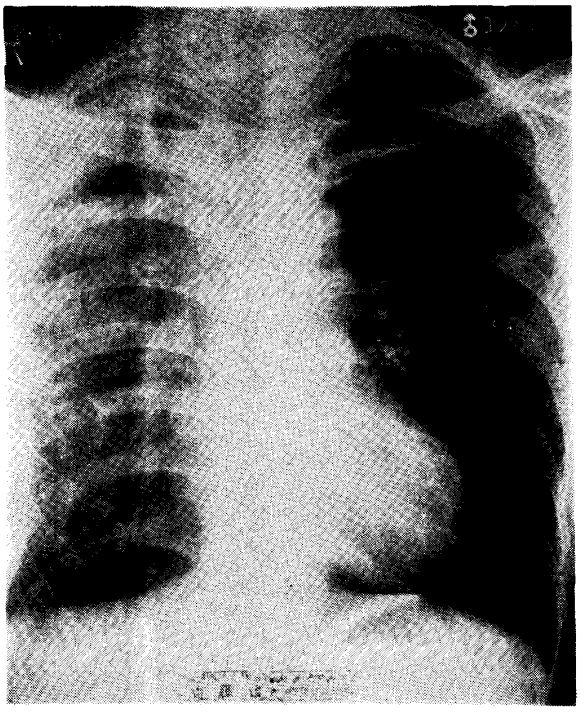

写真 9　PA, 1971年 7 月

fumigatus を用いて, その BAY b 5097 に対する感受性を検討したが, サブロー培地で, 1γ/ml に感受性を有していた。

6 月10日, 約 600ml の喀血を来し, その後 2 週間余り血痰が持続したが, 7 月 8 日現在血痰は止っている。

6 月21日の胸部レ線写真では, Fungus ball は不明瞭になり, (**写真 7**, June., 21, 1971) 同日の断層でも Fungus ball は殆ど消失しているのが認められた。

(**写真 8**, June., 21, 1971) なお, 左肺中野の斑点状陰影がやや増大しているのが認め

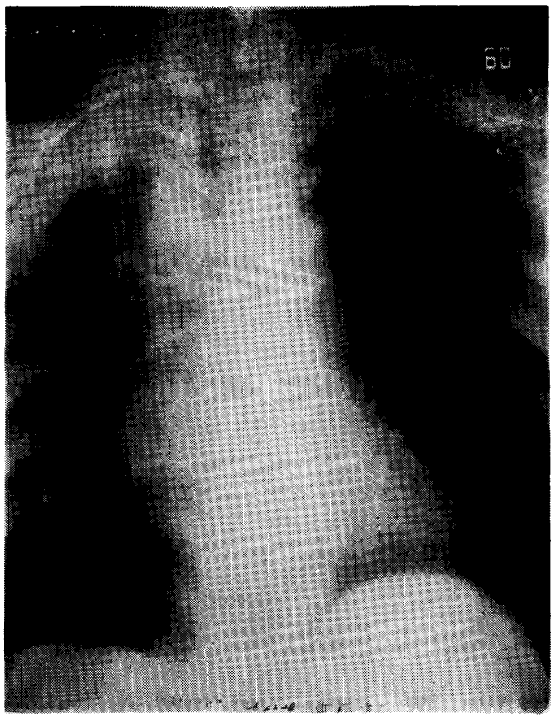

写真10　断層 6 cm, 1971年 7 月

られた。

7月8日現在, BAY b 5097 の内服は続行している。

7月6日の胸部レ線写真では, 再びFungus ball の形成が疑われる所見を認めるが, 喀痰中からは Aspergillus は証明していない。(**写真 9** 及び **10**, July., 6, 1971) 喀血を来したあとでもあるのでその後の BAY b 5097 の注入は中止している。

ま　と　め

喀痰培養, 気管支分泌物の培養及び胸部レ線写真所見より, 肺内 Aspergilloma と診断された症例に対し, BAY b 5097 の内服と共に, その懸濁液の経気管支注入を試み, 一時的に Fungus ball の消失を認めた。注入液には, Glycerin と生理的食塩水の等量混合物に BAY b 5097 を 1 mg/ml の濃度に懸濁したものを用い, X線テレビ透視下に, S_2 の区域気管支に wedge したメトラのゾンデで注入した。注入は, 現在迄に3週間間隔で2回, BAY b 5097 を計 60 mg 使用した。本症例では一時消失した Fungus ball が再び出現している様子であるが, 今後薬液量, 注入回数等を検討すれば, 有効な投与方法となる可能性があると考える。

文　　献

1) W. Marget und D. Adams: Erste Erfahrungen mit dem Breitbandantimykotikum. BAY b 5097. Med. Klin., 64: 1235–1238, 1969
2) M. Plempel, K. Bartmann, K. H. Büchel und E. Regel: Experimentalle Befunde über ein neues, oral wirksames Antimykotikum mit breitem Wirkungsspektrum. Dtsch. med. Wschr., 94: 1356–1364, 1969.
3) H. Schwacke: Behandlung einer Candida-Pneumonie mit nachgewiesenem Pleurabefall mit einem oralem Antimykotikum. Dtsch. med. Wschr., 95: 2437–2438, 1970.
4) 池本秀雄：肺真菌症の治療, 日本胸部臨床, 29：423～429, 1970.
5) 沢崎博次：肺真菌球症の長期観察例, 日本胸部臨床, 30：318～324, 1971.
6) 植田真三他：肺アスペルギルス症に対する臨床的研究(第1報)日本胸部臨床, 30：570～578, 1971, (第2報) 日本胸部臨床, 30：822～828, 1971. (第3報) 日本胸部臨床, 30：919～924, 1971.
7) 沢崎博次他：肺アスペルギス症の BAY b 5097 による治験例, 日本胸部臨床, 31：609～615, 1972