# 肺胃重複癌の1例

財団法人　天理よろづ相談所病院　胸部外科

徐　航　霄，轟　文　夫

京大胸部研臨床肺生理学部

加　藤　幹　夫

## 緒　言

いわゆる重複癌に関しては，臨床例・剖検例共に内外諸家による報告が多数なされているが，肺胃重複癌に関する報告はあまり多くないようである。本邦での報告例をみると，一方の癌が剖検によってたしかめられたものや，時期をへだてて行った手術の結果発見された症例等，偶発的な要因で診断された症例が多いようである。

著者等は，初診時すでに，肺癌・胃癌の両者が共に進展癌であって，殆んど同時期に臨床的に確定診断が可能であった一症例を経験したので，2，3の文献的考察を加え報告する。

## 症　例

患　者：66才　男子　農業

既往症：23才の頃梅毒に罹患，59才時椎間板ヘルニアの診断をうける。喫煙歴　20才時より紙巻煙草10〜15本/日

現病歴：生来健康であったが，昭和42年3月頃感冒様症状を来たして，某医で胸部X線撮影をうけたところ，左肋膜炎の指摘をうけた。また，入院1カ年程前から食慾減退および体重減少に気づき，咳嗽・喀痰が増加してきている。しかし，血痰・喀血・胸痛および嗄声等の諸症状を来たしたことはない。精査の目的で昭和45年6月2日天理病院胸部外科に入院した。

入院時理学的所見：体格中等大，栄養やや低下，眼瞼結膜貧血様，脈搏80整，左肺で呼吸音が減弱している以外には肺雑音・心雑音は聴取せず，腹部は平坦，腫瘤・腹水等を思わせる所見なく，肝脾もふれなかった。

臨床検査成績：赤血球数351万，血色素 11.6 g/dl 白血球数5,900，出血時間4′30″，プロトロンビン時間11′5″，糞便潜血反応(−)，尿糖(−)，尿蛋白(−)，肝機能正常，総コレステロール 170 mg/dl，血清総蛋白量 8.3 g/dl，A/G 0.4，ツ反陰性，CRP(＋＋)，RA(＋)，ASLO 125 Todd U，Wa. R(＋＋)，血清電解解質正常範囲内，%VC 47，$FEV_{1.0}$% 90.1，DLco 4.8 ml/min/mm Hg，喀痰の細菌学的検査では結核菌は塗沫培養共に陰性，グラム陽性桿菌陽性，喀痰細胞診では Pap Class V であった。

胸部単純撮影では，正面像で**写真1**にみられるように全肺野殊に右側に肺線維症を思わせる線状〜索状陰影が認められ，左肺中野肺門部に近接して辺縁不整な円形腫瘤陰影が認められる。しかし，癌放射や Notching 等は著明ではない。側面写真では，**写真2**の如く腫瘤は前胸壁と連続しているように見えるが，これは限局性肋膜炎のためで，穿刺により黄色漿液性透明な胸水を得たが，悪性細胞を証明することは出来なかった。

入院後の経過：気管支造影像は**写真3**の如く左 $B_5$ に狭窄が認められ，$B_4$ は弧状に上方に圧排されている。硬性気管支鏡では腫瘍を思わせる所見は得られなかったが，$B_5$ の TV ブラッシングで悪性細胞を証明することが出来た。

更に組織型を確定する目的で前胸壁からの穿

刺肺生検を行った所，**写真4**のように組織学的に角化扁平上皮癌であることを確認した。

食慾不振等の胃症状に対して行った胃透視の結果は，**写真5**のような所見で，胃体中央部小彎側から前庭・幽門部にわたって辺縁は硬く，胃角は開大しており，胃前庭部大彎側に陰影欠損が認められた。

胃カメラおよびガスロファイバースコピーでは，胃体中央部小彎側から前壁及び後壁にかけて胃壁は硬く胃前庭部前壁より後壁にかけて悪性糜爛を多数認め，スキルスの所見と考えられた。更に胃角の口側に浅い潰瘍を認め，Borrmann IV 型の胃癌と診断された。しかし，同時に行なった胃生検では胃粘膜の深部からの標本摂取が不可能であったため Group II の所見であった。

このようにして，肺癌が角化扁平上皮癌であることから臨床的に肺胃重複癌であるという結論に達した。

診断確定後，胃腸吻合術を含めた治療方針を検討しつつあったところ，10日後に至って発熱を来たし胸部X線写真上右側に気管支肺炎様陰影が認められるようになり，酸素吸入や抗生物質投与等強力な治療を行ったが，呼吸困難とチアノーゼが次第に増強し，同年7月14日心肺不全のため不幸の転帰をとるに至った。

剖検所見：主な所見としては，(1) 左肺舌状部の鶏卵大腫瘍（扁平上皮癌）とその心嚢えの浸潤，(2) 幽門部原発の胃癌と所属リンパ節転移（小彎部，腫頭部，傍大動脈および腹水 400 ml，(3) 両肺鬱血および無気肺，左側胸水 500 ml，その他の所見が見られた。

肺癌については，**写真6**にみられるように生前の診断の通り，角化扁平上皮癌であった。胃癌は，肉眼的には胃壁全体に著明な肥厚があり，巨大皺壁性スキルスの像を示していた。その組織像は**写真7**のように低分化型腺管腺癌であり，肺癌とは組織学的に全く異るものであることが判明した。

両者の癌のリンパ節転移の特徴としては，胃癌転移が広範な領域にわたり，気管分岐部口迄及んでいた(**写真8**)のにひきかえ，肺癌の肺門部リンパ節転移は証明出来なかったことである。

また，肺癌・胃癌共に血行性転移を思わせる所見も得られなかった。

## 考　　察

同一個体に2個以上の原発性悪性腫瘍の発生をみるいわゆる重複癌の定義については，1879年 Billroth[2]がはじめて試みたといわれ，重複癌の定義として次のような条件をあげている。

すなわち，1) 重複癌を構成する腫瘍は相互に異なった組織像を呈し，2) 各腫瘍は組織発生的に母組織と関連を有し，3) 各腫瘍はそれぞれ固有の転移巣を有するものでなければならないとした。

しかし，このような原則を臨床例に厳密に当てはめると，重複癌に該当する例はきわめて限られたものとなってくる場合もあり，1932年 Warren および Gates[11] が示した3つの条件を充たせば，通常重複癌としてよいとされている。

その条件とは，1) それぞれの腫瘍は一定の悪性像を示していること，2) 互いに離れた部位にあること，3) 一方が他方の転移でないこと，証明出来ること等である。

Cahan[3] は，1969年にその一方が肺癌であるところの重複癌について集計しているが，その判定基準は上記 Warren および Gates の条件に従ったもので，彼のあげた症例の中には，喉頭癌（扁平上皮癌）と肺扁平上皮癌の合併や，組織像が同じで両側肺に独立して発生した所謂多中心性癌とも考えられる肺癌症例も含まれている。

そして，このような考え方に立つと，肺外に悪性腫瘍があって，肺内に弧立性陰影が出現した場合には，後者をただちに前者の転移であると速断することなく，独立した二つの腫瘍であることもあることを考慮に入れ積極的治療の可能性を追求する必要があるとしている。

しかし，このような基準に立った観点からし

**表**　本邦における肺胃重複癌症例

| 発表者・年別 | 年令・性別 | 組織所見 肺 | 組織所見 胃 |
|---|---|---|---|
| 1. 山川[9] 1927 | 62才 男 | 基底細胞癌 | 硬性癌 |
| 2. 木村[9] 1936 | 59才 男 | 扁平上皮癌 | 膠様癌 |
| 3.◎宮田・松田[5] 1943 | 52才 男 | 小円形細胞癌 | 腺癌 |
| 4.◎時岡[9] 1949 | 67才 男 | 扁平上皮癌 | 硬性癌 |
| 5. 堀江[9] 1956 | 64才 男 | 扁平上皮癌 | 腺癌 |
| 6.◎佐藤[9] 1956 | 62才 男 | 嚥麦細胞癌 | 円柱上皮癌 |
| 7. 金子[9] 1957 | 50才 男 | 扁平上皮癌 | 腺癌 |
| 8. 大西[9] 1960 | 54才 男 | 扁平上皮癌 | 粘液癌 |
| 9. 大星[9] 1960 | 53才 男 | 腺癌 | 膠様癌 |
| 10. 田村[10] 1961 | 53才 男 | 未分化小細胞癌 | 膠様癌 |
| 11. 倉光[9] 1962 | 54才 男 | 扁平上皮癌 | 腺癌 |
| 12.◎参木[9] 1963 | 68才 男 | 未分化癌 | 硬性癌 |
| 13. 須賀井[8] 1965 | 61才 男 | 扁平上皮癌 | 腺癌 |
| 14. 漆崎[11] 1967 | 71才 男 | 扁平上皮癌 | 腺癌 |
| 15. 木下[4] 1968 | ?才 男 | 扁平上皮癌 | 腺癌 |
| 16. 木下[4] 1968 | 70才 男 | ? | 腺癌 |
| 17. 木下[4] 1968 | 55才 男 | 扁平上皮癌 | 腺癌 |
| 18. 木下[4] 1968 | 59才 男 | 扁平上皮癌 | 腺癌 |
| 19. 三浦[6] 1969 | 63才 男 | 大細胞性小胞巣性単純癌 | 分化管状腺癌 |
| 20. 塩谷[7] 1969 | 58才 男 | 扁平上皮癌 | 腺癌 |

註：◎印は剖検による。

ても肺胃重複癌の全重複癌に対する比率は低く，上記 Cahan の例をみても，1933年から1966年の間に332例の重複癌中肺胃重複癌は4例にすぎない。

一方，本邦では赤崎等[1]が，1,000体以上の剖検報告について調べた結果では，全癌剖検例に対する重複癌の比率は 0.5～3.7% とされているが，重複癌中肺胃重複癌の占める割合についての統計は文献上明らかではない。

しかし，著者等が調べた限りでは本邦における肺胃重複癌症例の報告は表の如くであって，1927年から1970年の間に20例にすぎず，胃癌発生率の高い本邦にあっても，この組合わせで起る重複癌はきわめて低いと考えられる。なお本邦での報告をみると，偶然の結果かも知れないが，全例が男子に限られていることと，肺癌の組織型に関しては過半数が扁平上皮癌であることが特徴的である。

本症例は，手術や剖検によらずして，短期間の在院中に，臨床的な確定診断を得ることが出来た比較的珍らしい例であるが，診断を容易ならしめた理由の一つとして，両方の癌の何れかが病勢上優位な役割を果すことなく，何れも進展癌の状態に達していたことが関係していると思われる。

しかし，病理解剖学的所見からすると，肺癌に関しては，心嚢えの浸潤を伴う進展癌であったにもかかわらず，遠隔転移はもとより，肺門・縦隔リンパ節転移も証明されなかったのに反して，胃癌のリンパ節転移が広範で，後腹膜から気管分岐部迄達していたことは，一方が他方の転移様式を幾分なりとも修飾していたかも知れないことも想像される。

実際文献上でも，この点種々の記載がみられるが，本症例のように発見時すでに肺癌・胃癌共に進展癌である場合があり[4,5,10]，また一方の癌の手術後もなく他方の癌が急速に進展したことを思わせる症例[4,7,9]があるのに対して，一方の癌に対する手術のあと数年を経てから，他方の癌が発見された例もあり[4,8]，現在のとこ

ろ相互の促進・抑制効果については，うかがい知ることに困難である。また，これら報告された症例について，それぞれの癌の所属リンパ節転移についても，一定の傾向はみとめることは出来なかった。

重複癌の進展上の相互干渉の問題や悪性腫瘍の多発体質の問題は興味あるところであるが，この点に関しては，更に多数の症例検討のつみかさねが必要であるように思われる。

## 結　　語

臨床診断が可能であった肺胃重複癌の1症例につき若干の文献的考察を加えて報告した。肺癌は心嚢浸潤を伴う左原発の角化扁平上皮癌であり，胃癌は広はんなリンパ節転移を伴う低分化型腺管腺癌であって，何れも進展癌であった。

稿を終るに当り，症例の消化器系の診断および病理所見について御指導御教示を頂いた天理病院消化器内科部長三宅健夫，山本泰猛，羽白清および臨床病理市島国雄の諸氏に対して深甚の感謝の意を表します。

なお，本稿は昭和46年6月の第16回肺癌学会関西支部会で発表したものである。

## 文　　献

1) 赤崎兼義，若狭治毅ほか：原発性重腹癌について，日本臨床，19: 1543, 1961,

2) Billroth, C. A. T.: Chirur. Klin. 258, 1879. (赤崎ら[1] より引用)

3) CAHAN, W.G.: Multiple primary cancers, one of which is lung. Surgical Clinics of North America. 49: 323, 1969.

4) 木下　厳，西　満正ほか：癌の臨床　13: 353, 1957.

5) 松田　信：肺臓癌及胃癌の重複発生例，十全会雑誌　49: 634, 1944.

6) 三浦　馥，服部龍夫ほか：重複癌（肺癌と微小胃早期癌）の1例，癌の臨床　15: 801, 1969.

7) 塩谷陽介，渡辺三作ほか：早期胃癌の肺転移を思わせた原発性重複癌の1例，横浜医学　20: 274, 1969.

8) 須賀井忠男，田村暢男ほか：癌の臨床　13: 353, 1967.

9) 8) より引用.

10) 田村弘幸，松盛陽三ほか：胃一肺重複癌1手術症例，胸部外科　17: 95, 1964.

11) 添崎一郎：中葉症候群を呈した肺癌と胃癌の重複癌の1例，肺癌　9: 153, 1969.

12) Warreu S. &. Gates, S. O.: Multiple primary malignant tumors: A survey of the literature and a statistical study. Amer. J. Cancer, 16: 1358, 1932.

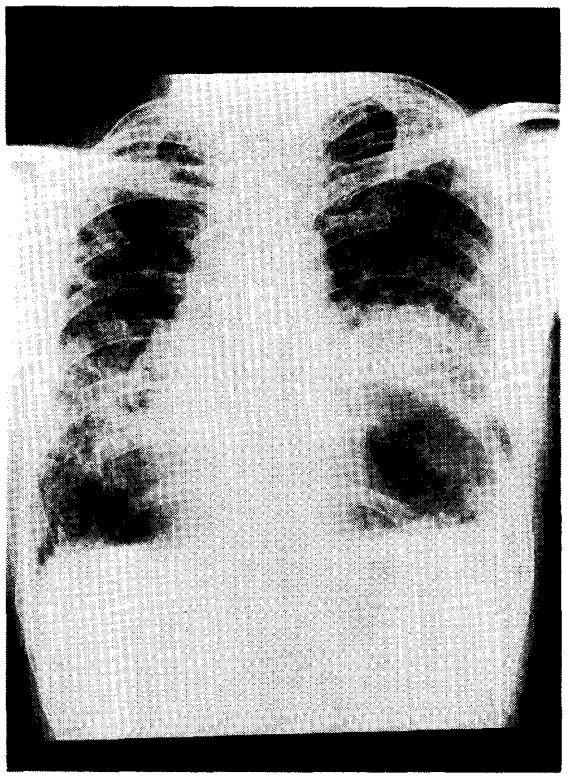

**写真1**　胸部単純撮影正面像（入院時）

**写真2**　胸部側面撮影像（入院時）

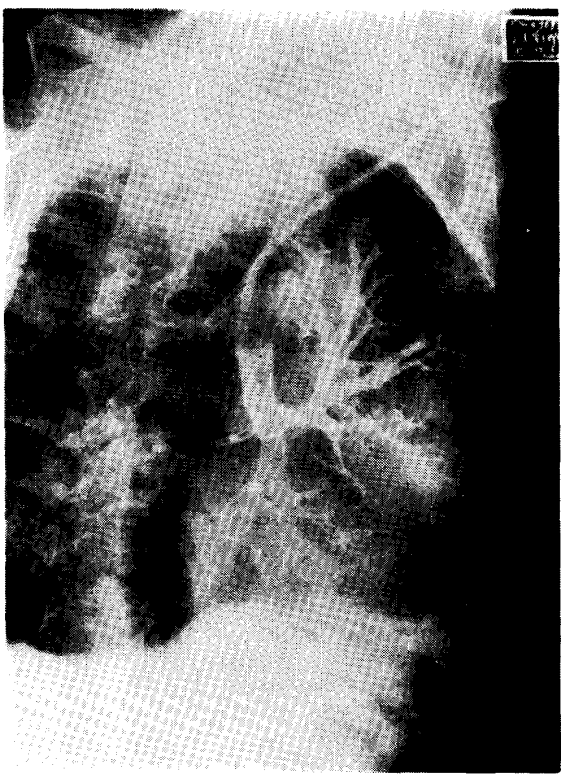

**写真3**　気管支造影像

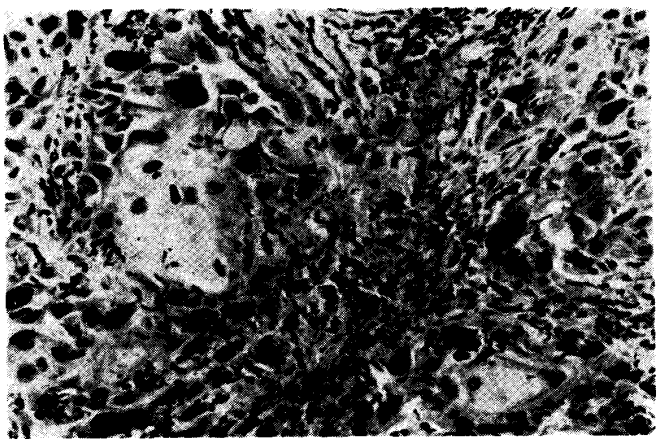

**写真4**　穿刺肺生検組織像　（×320）

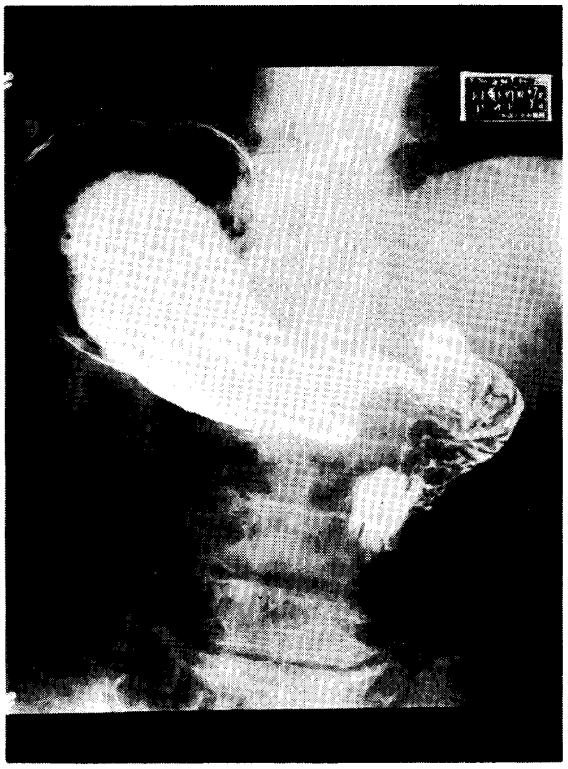

**写真5**　胃　造　影　像

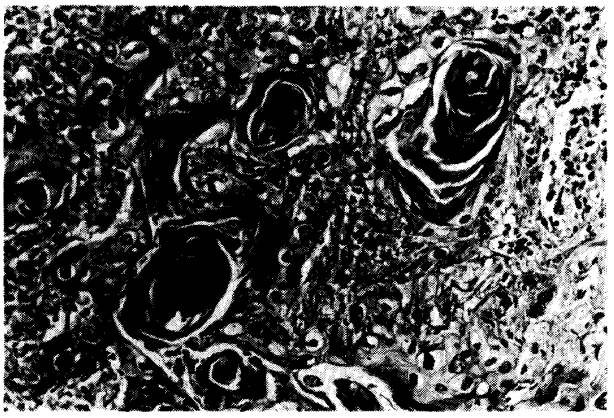

**写真6**　肺　癌　組　織　像　（×250）

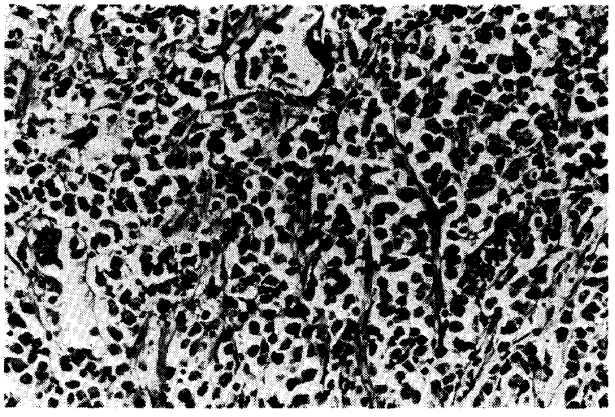

**写真7**　胃　癌　組　織　像　（×250）

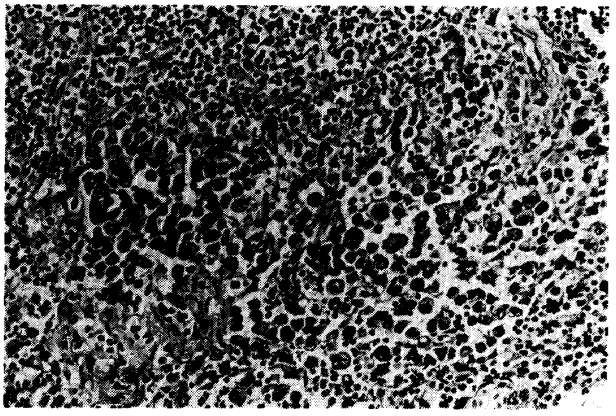

**写真8**　気管分岐部リンパ節転移の組織像（×250）