潜在性膿胸について，特に胸部X線像で胸膜胼胝とされるものからの肺瘻の発生機転

京都市立病院呼吸器科・京都大学結核胸部疾患研究所
日置辰一朗・有馬　弘毅・藤原　清則・小原　幸信
中島　道郎・立石　昭三・福間　謙助・浜本　康平
井上　良一・生駒　静正・坂井　　隆

1

胸部X線像で胸膜炎の治癒した瘢痕とされる胸膜胼胝から肺瘻を生ずる症例があるが，私共はこれを手術時に精査してみて必ず古い膿腔が局所にかくれていることを認めた。このことは胸膜肥厚のかげに慢性膿胸がかくれていて活動を再開し瘻孔を発生したと考えられる。そこでこういう症例に注目し数例について肺瘻の発生する時点を詳しく観察した。その経験から，私共は陳旧性胸膜胼胝例の肺瘻の発生について，空洞穿孔の様に炎症が肺から胸膜に及んで膿胸が生ずるものはむしろ稀なことであって，たいていは胸膜胼胝のかげに潜在する慢性膿胸から肺瘻が生ずると考えるべきものであることを認めた。そこでこういう危険をはらむ症例を“潜在性膿胸”と呼ぶことを提称し，すでに2,3の学会[1,2,3]に報告して来た。

本論文では，先ず胸部X線像で古い石灰化胸膜胼胝とされていたものから突然肺瘻が発生した経験例の臨床経過を報告し，次いで“潜在性膿胸”の考え方の傍証になると考えられる慢性膿胸の運命の2,3の経過形式について症例を挙げて報告する。

2

症例1　寺○通○　手術時40才の男性，工学部助手，肺瘻発生時本院に入院していたので臨床的観察が直接出来た。当時の経過を**図1**に示す。患者は25年前に左胸膜炎を経過しその後ずっと左下側方に石灰化胸膜胼胝を認める。その間胸廓成形術を受けた関係もあって何度か胸部X線撮影を受けている。**写真1**は今回入院の5年前のもの，**写真2**は入院後の胸部X線像である。この間に胸膜胼胝内の石灰板の陰影は多少ずつ増加しているのが判る。全身倦怠と胸痛・発熱で入院し，入院してすぐ血痰が出，引き続いて赤褐色の血性膿性痰がかなり大量に出て肺瘻の発生が考えられた。表に示す様に，その後多少解熱し喀痰量も少しは減少したが手術日までずっとかなりの量の血痰・膿性痰が続いている。開胸して胸膜剝皮術を行い胸膜胼胝とそこにかくれた膿胸腔を摘出し肺瘻部分を縫縮閉鎖した。それ以後症状は全く消失し，その後12年経過した現在健康である。**写真3**は摘出した胸膜胼胝の標本で膿腔を拡げて乾酪物質を示

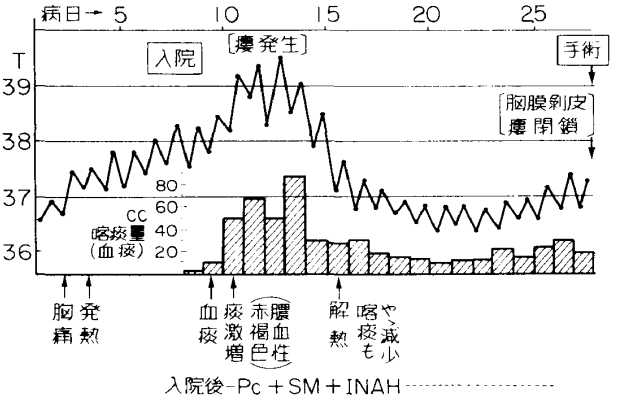

図1　症例1の肺瘻発生時の経過
（寺○通○例）

し，**写真4**はこの標本を瘻孔部分で断面を示す様に薄く切り出し，左側の模式図に説明を加えた。図の様に胸膜胼胝にはさまれて石灰板がありその下部内方の一部に膿腔があり，膿腔の周囲には不規則に石灰が附着している。この膿腔の1か所に穿孔があり肺瘻を形成していた。以上の肺瘻発生時の臨床症状と術後の経過及び局所の所見とから局在性慢性膿胸が胸膜胼胝のかげにかくれていて，それが原因で肺に穿孔したことは明らかである。この例は肺瘻を生じて直ぐに手術が出来たので肺内に転移巣も作らず，他の肺域に問題になる病巣も認めなかったので，膿胸腔を摘出し肺の瘻孔部を縫縮するだけで治癒した。

症例2　丸○敏○　当時51才の男性，畳職人，約40年前小学校時代に胸膜炎に罹患，軍隊も胸膜炎のあとがあると言われながら無事に勤務した。その後刑務所に服役した時や時々の職場検診で何時も胸膜肥厚だけと言われていた。すなわち**写真5**（**図2-⑤**）は元気な頃に保健所で撮影したフィルムでこの様な胸部X線像が何年間も続いていたことになる。ところが『3か月前に急に咳が出だして血痰・膿性痰が多く出，仲々止まらず痩せて来る』ということで本院に来た。この時のフィルムは**写真6**（**図2-⑥**）の様に左肺門部に陰影が増加し肺内にも病巣をつくっている。自覚症状の経過から，瘻発生後大分日数が経過していると考えられる。入院，化学療法を行ったが尚膿性血痰を屢々喀出するので気管支造影（**写真7**）その他諸検査の後，入院1か月後に左下葉と共に膿胸腔を含む胸膜胼胝を摘出した。**写真8**（**図2-⑧**）は術後のフィルムである。又**写真29**は切除標本である。この写真は切除した左下葉と膿胸嚢とを分離して両方の瘻孔部分をコッヘルの尖で示す。すなわち両方のコッヘルの尖に当たる部分が合わさって続いていたことになる。この症例は本人もかなり無神経な男であり，周囲の人も患者の訴えを全くは信用し難い事情もあって，事がおこってからも長く放置されたと考えられる。その為にか気管支造影で（**写真7**）下葉気管支の拡張と内腔の不整を認め，又手術時下葉にかなりの硬結を触れるので下葉切除を加えた。しかし幸に術後10年近くなった現在まで病院の近くで極く元気に仕事を続けている。

症例3　風○弘○　当時50才の男子，中企業の管理職，19才の時左湿性胸膜炎，自宅療養で治癒した。29才右肺尖結核と右胸膜炎とでその後数年化学療法を受けた。その後平常に勤務していたが，2か月程前から右前胸部に無痛性の腫瘤を生じ鳩卵大となり微熱が出て来た。1か月前頃臭気のある膿性喀痰を喀出しその後咳痰が続き，同時に前胸部の腫瘤は縮小し又右の胸の中に異常音を自ら聴くと言うことで近医の紹介を受けて来院した。入院時（**写真9**）右胸膜陰影内に空気を認める。充分の化学療法を行うと咳痰も次第に減少したが，右胸膜腔の透亮像は消失せず，気管支造影で（**写真10**）B_{10} の気管支の拡張とそれから胸膜腔への瘻孔を認めた。喀痰中の結核菌の消失した8か月後に右膿

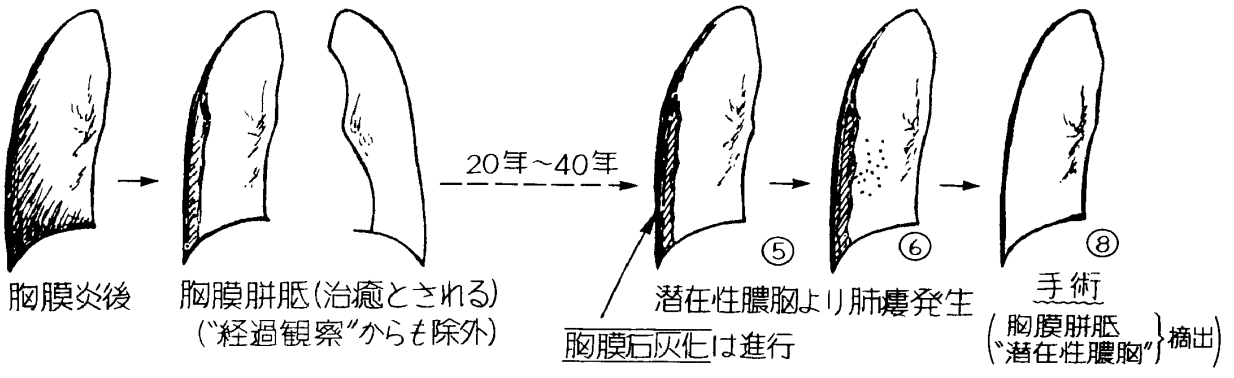

図2　A群：石灰化胸膜胼胝のかげにかくれた潜在性膿胸から肺瘻の発生する経過の模式図（症例2，写真5,6,8 参照）

胸の剝皮を行い B_{10} の瘻孔部の石灰片・乾酪物質を除去してその部分を縫縮閉鎖した。ところがこの手術(右)後の胸部X線撮影像に反対側の左胸膜腔に鏡面像を認めたので肺瘻の発生を考えたが（**写真11**），この時は右側の術後であって尚咳・血痰があり，明白な瘻発生の時点は不明であった。一般状態の恢復を待ち，右側の手術の1か月半後に引き続いて右膿胸の剝皮術を行った。**写真12**は術後のX線フィルムである。この例も術後の経過は良好である。

以上の3例と同様に長期間石灰化胸膜胼胝とされていて後に肺瘻を生じた自経験例を以下に表示する（**表1**）。

以上の症例はいずれも胸膜炎罹患後20年ないし40年を経過し石灰化した胸膜胼胝を遺残し，集団健康診断では安定治癒と認められ要注意としての「経過検診」からも除かれ長期間無事に過ぎてから突然肺瘻を発生する症例群である。私共が潜在性膿胸に注目した初めの報告[1]はこの形式のものである。当時この様な石灰化胸膜胼胝からの肺瘻の発生についての報告は日本の文献には見当らず欧米においても Tuxen[4], Schmitt[5] 等2,3の報告をみるのみであった[6]。しかもそれらの文献はすべて肺瘻の発生時の症状の記載はなく，又肺瘻の発生の機転として慢性膿胸に注目してそれに起因すると主張したものでもない。私共は上記の症例の経験から古い石灰化胸膜胼胝で長期間治癒とされている症例でも胼胝がある程度の厚みを持っている時にはその中に吸収し難い乾酪性物質や膿を遺残した局在性の腔が潜在していてそれが20年乃至40年後でも肺内に破れて瘻孔をつくって有瘻性膿胸になる危険があると考えた。すなわち『厚い胸膜胼胝でその陰に局在性膿胸が潜在していて患者をおびやかすもの』を“潜在性膿胸”として注目すべきことを主張したい。

尚この考え方から，瘻発生後の処置としては，当然のことながら手術後の続発性膿胸の場合と同様なるべく早く（肺内に病巣を作るまでに）膿胸の剝皮を行い瘻孔を閉鎖するのが最もよいと考えられる。実際に上記の症例はすべて剝皮によって手術は成功している。肺の切除を加えた症例は肺内に切除適応の病巣を認めた為であって，膿胸の治療としては肺切除は瘻孔の近くのなるべく小部分のみでよいと考えられる。

3

私共は最初上記の石灰化胸膜胼胝からの肺瘻発生の経験から“潜在性膿胸”の考え方に立ったが，慢性膿胸が潜在性から顕性化するのは必ずしも前述の石灰化した胸膜胼胝のみからではない。これと相似の2つの別の形式が認められる。それらも一種の“潜在性膿胸”と言えるし，それらの経過からも慢性膿胸の運命についての概念が得られるので，前述のものをA群とし以下をB群及びC群として次に報告する。

B群は，胸膜炎後の経過が比較的短いもの。つまり臨床的には一応治癒とされた後に2年乃

表1　A群（長期間石灰化胸膜胼胝とされていて肺瘻を生じた症例）の一覧表

症例	年令	性	胸膜炎経過後肺瘻発生までの期間	肺瘻発生より手術までの期間	手術術式	経過
1. 寺○通○	41	男	25年	2週	剝皮	良
2. 丸○敏○	51	男	41年	3か月	剝皮＋葉切	良
3. 風○弘○(右)	50	男	20年	8か月	剝皮	良
4. 風○弘○(左)	50	男	31年	1か月	剝皮	良
5. 田○春○	48	男	23年	3か月	剝皮	良
6. 吉○勘○	63	男	41年	2年	剝皮	良
7. 金○明○	52	男	35年	1か月	剝皮	良
8. 碇○谷○	42	男	22年	1か月	剝皮＋葉切	良

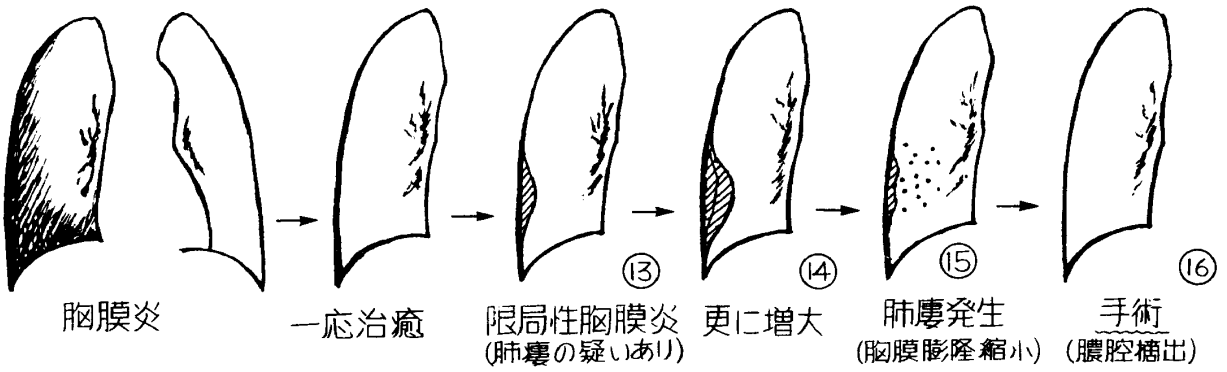

図3　B群：胸膜炎経過後，胸膜陰影の一部（潜在性膿胸）が再び膨隆し，その膿胸が肺瘻を形成する経過の模式図（症例9，写真13，14，15，16参証）

至10年を経過し胸膜陰影の一部が再び腫大して来るのを胸部X線像に認め，そこから肺瘻を形成することのある症例群である。

症例9　岩○彰，18才の男子高校生，4年前に胸膜炎に罹患している。少量の血痰が出てから咳が多くなり仲々止まらないので来院して胸部X線撮影を受けた（**写真13**，**図3**-⑬）。右下肺野に粟粒大撒布巣があり右横隔膜の側方は挙上している。入院させて化学療法を行うと肺野の陰影はすぐ一応消失したが，右下肺野側方横隔膜角の胸膜陰影は腫瘤状に凸出して来た（**写真14**，**図3**-⑭）。この胸部X線写真撮影後しばらくして再び血痰があり咳と膿性痰とがかなり出たので引き続いて胸部X線撮影（**写真15**，**図3**-⑮）を行ったところ，右下横隔膜角にあった腫瘤状に凸出した胸膜の陰影は急に小さくなり再び右下肺野にかなりの陰影が出来ていて，如何にも局在性に被包されて貯っていた膿が肺内に破れ出た様に見える。この症例はやがて咳・痰などの症状も一旦軽快し肺内の陰影も吸収していたが2か月後にもう一度同様な症状が現れたので手術にふみ切り開胸して局在性膿胸腔を摘出した。その膿腔の一部は肺に瘻孔を形成していて，ここから膿が肺内に流出したと考えられた。組織学的には**写真30**に示す如く結核性病巣を認めた。**写真16**（**図3**-⑯）は術後のフィルムを示す。この例は4年前に胸膜炎を経過した後，横隔膜面の胸壁にそって慢性の膿胸腔を遺残し一応元気に通学していて，後にその一部が突然肺に破れて瘻孔を形成して顕性化し，一度瘻は化学療法の助けにより閉鎖したが二度繰り返えして再発をみたので，慢性膿胸腔の摘出を行い完全に治癒した例である。

症例10　田○敏○，30才の女性，仲居，左側の胸膜炎が1年位かかって次第に胸水が減少し（**写真17**）一度店に出てみたが，しばらくして左の胸痛と微熱を訴えて来院した。左肺野側方に腫瘤状に胸膜陰影が膨隆している（**写真18**）。再入院の上穿刺排膿を行ったが膿汁は仲々排除し切れないで（**写真19**）むしろ膨隆が強く（**写真20**）なったので剝皮術を行って膿腔を摘出した。

最近強力な化学療法と副腎皮質ホルモン剤との併用により胸膜炎は比較的急速に軽快し早期に離床し就業する場合も多いが，臨床的に一応治癒とされてから薄い胸膜陰影の一部が再び腫大して来る症例を時々認め，穿刺により膿を証明するものを屢々経験する。これらのB群でも瘻孔を生ずる**症例9**の様な例もあるが，穿刺排膿と化学療法とにより治癒に向うものもある。しかしこの型がそのまま長く経過すると先のA群の型に移行する筈である。B群の症例の内手術を行った自験例だけを**表2**に表示する。この群とA群との差は，膿胸が潜在する期間の差である。B群は比較的新しいので胼胝が未だ硬くないので，膿胸腔内に膿汁が増加すると肺側に胸膜陰影が膨隆して，X線的に認められる様になると考えられる。

A群の経験から潜在性膿胸はすべて現在無症

表2　B群（胸膜炎経過後，一度治癒とされてから後に胸膜陰影が局所的に再び腫大する症例），手術を行ったものの一覧表

症　例	年　令	性	胸膜炎経過後，再膨大までの期間	手術術式	備　考
9.　岩○　彰	18	男	4年	剝皮，瘻閉鎖	肺瘻発生，3回
10.　田○　敏○	30	女	2年	剝皮	
11.　井○　良○	34	男	10年	剝皮	
12.　清○　き○	42	女	8年	剝皮	
13.　村○　英○	35	男	2年	剝皮	

状であっても将来肺穿孔を起こす Potential energy を保持すると考えて，B群の場合膿を直接証明して仲々吸収しない場合は勿論であるが，X線上の経過から膿があると考えられるものは，手術をすすめた。手術を実施した症例はすべて膿胸腔を手術時確認した。手術はすべて剝皮術であり，それだけで成功している。剝皮の手技はA群と比較すると当然はるかに容易である[6),9),10),11),12),13)]。

C群は，大きな胸膜陰影に覆われて片方の肺野が殆んど見えない型である。この型は当然慢性の全膿胸を考えねばならない筈であるのに，医師によって『胸膜肥厚だけ』とされて職場検診などでも無視されていたり，又は膿胸を一応疑って何度か穿刺を試みてみて膿が得られないので治癒型とされているものもある。この型も長期間経過してから瘻孔を生じたり，ある時急に液が増加して呼吸困難を来したりすることがあり得るのは当然である。次に2,3の症例を示す。

症例14　古○淑○，本院入院時53才の男性，大学教授，35年前の学生時代に右胸膜炎で1年

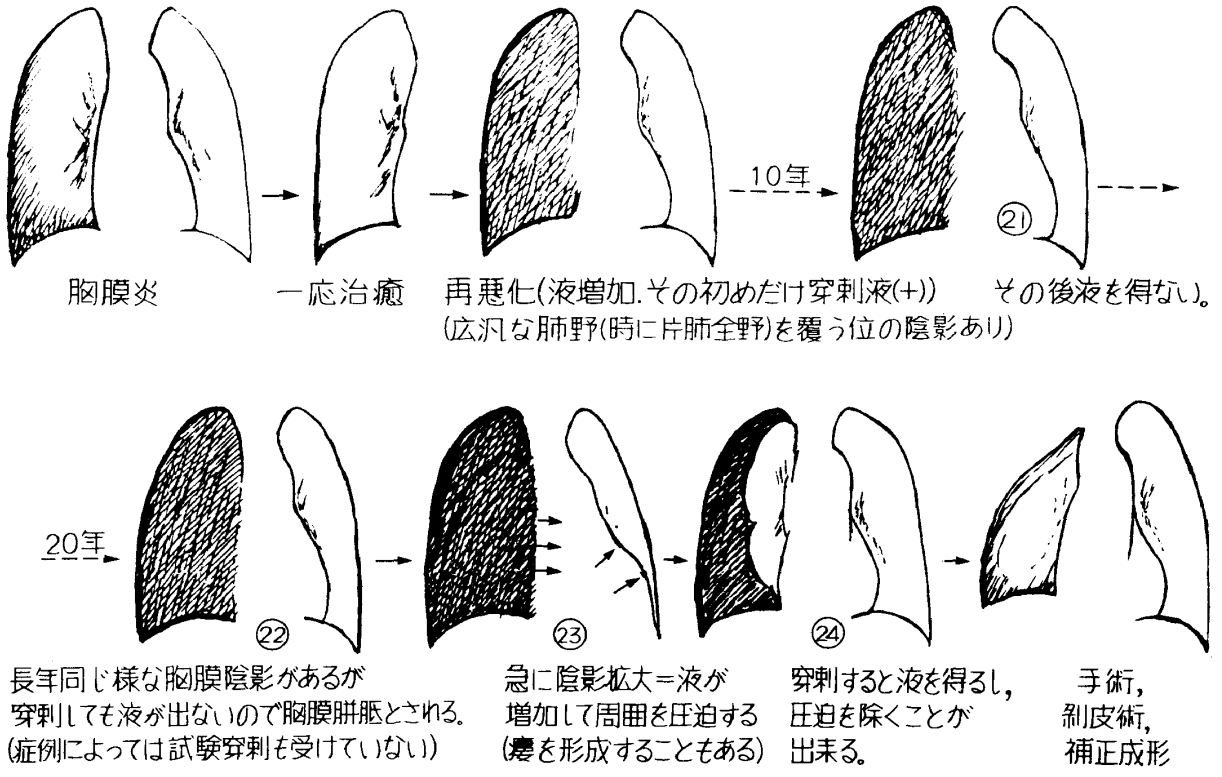

図4　C群：肺野を広汎に覆う胸膜陰影が長期間変化せず，相当の期間後に急に陰影拡大（胸水増加）がおこって，症状が顕性化する症例の経過（症例14，写真21，22，23，24 参照）

休学その後一度1年間通学してから胸膜炎が再発して，ある有名な療養所に3年間入院した。この入院時一度だけ試験穿刺で赤褐色の液が出た由であるが，その後『液が引いて癒ったがひどい胸膜肥厚が残った』と言われて復学している。約10年後昭和28年アメリカに留学しようとして，入国の際この陰影が問題になりシヤトルのワシントン州立病院で撮った胸部X線フィルムは**写真21**（**図4**-㉑）に示す。この時も何度か試験穿刺を受けて液を証明出来ず，無事に1年間の留学を許された。その後16年間特に病臥することもなく勉強し，教職に従事していた。昭和44年3月血痰が出たので市内のある大病院に入院し種々の検査を受け，胸部X線像（**写真22**，**図4**-㉒）も「先ず異常はない」と言われ穿刺しても液が出ないのでしばらくして退院した。更に1年後の45年2月27日私共の病院に入院したが，その1週間前までは講義をしていたという。当時大学紛争もあり過労気味であったが，胸痛と共に呼吸困難が急に強くなったと言う。この時一般状能はかなり悪くチアノーゼがあり，ちょっとしゃべっても息切れがある。この時の胸部X線写真（**写真23**，**図4**-㉓）を先のフィルム（**写真21**，**22**）と比較すると一見して膿胸の液がふえて周囲を圧迫していると考えられる。入院後すぐ穿刺を行なってチョコレート色の濃い膿汁を1000 ml位ずつ日を置いて数回排除したところ呼吸は非常に楽になり，一般状態も好転した（**写真24**，**図4**-㉔）。1か月後に胸膜剝皮術を行い後に補正成形術を加え↘たが大変元気になったので退院前には見舞い客が昔と比較しておどろく位であった。現在復職し講義を大体平常通り続けている。手術時胸腔から乾酪物質の塊りと石灰板の破片及び膿汁を合計して1500 gr排除した。X線写真に石灰像を認めるA群は勿論このC群でも，肺瘻形成後早期に手術を行ったものや肺瘻が明らかでない例では，膿胸腔内の粘土様泥状壊死物質中に多くの石灰片・石灰板を含むことは珍しいこと[6),14)]ではなくむしろ私共の症例では普通のことであった。

症例15　松○茂，60才，病院長，医師であるので以前から何度も胸部X線写真を撮りフィルムを保管してあったので，さかのぼってX線像を比較することが出来た。学生時代に胸膜炎をやったが**写真25**，**26**，**27**の様に胸膜陰影は次第に増加していることが判る。昭和44年11月学会出席時風邪を引いて帰宅，呼吸困難・咳・痰・チアノーゼを来し少量の血痰も出るので救急的に友人の病院に入院した。2,3日して手術を考慮して私共の病院に転院（45年11月11日），抗生剤・去痰剤などを使用して気管支炎症状の消褪を待って，12月10日右膿胸の剝皮術を行った。胸腔から赤褐色壁土様の石灰砂を含む壊死物質を大量に摘出し（**写真31**），剝皮術だけで手術は成功し，術後のX線像は**写真28**のごとく経過良好で，再び医業に従事している。この症例は反対側にも胸膜癒着があり拘束性換気障害が強いが，術前・術後の換気機能を比較するとかなりの改善がみられる。

	VC	% VC	IC	FRC	TLC	FEV_1	FEV_1 %	% FEV_1
術　前	1100	32	670	1270	1943	800	73	23
術　後	1350	39	900	1880	2780	1240	92	36

C群は慢性の全膿胸であり，この型には肺内にかなりの病巣を有するものがあるので，それらは当然剝皮と共に肺全摘を行わねばならないことがある。私共も勿論やむを得ずそういう手術を行う場合も多いが，それについては本論文の論旨と離れるし又近日“膿胸の治療について”別に論ずる予定があるのでここには述べない。しかし肺全摘を行った例は肺機能が悪く将来呼吸性不具者になる危険が大きいので適応について充分の検討を要すると考える。

4

以上3群に分けた慢性膿胸の症例の形式をまとめると，**A群**は医療の不十分な時代に胸膜炎

に罹り完全に治癒せず多少の貯水を残したままで生活を続けたものと考えられる。A群の胸膜胼胝の中の石灰化像は長い間に多少ずつ増加していることが注意深く比較観察すると認められる。これは膿胸腔内の壊死物質がだんだん石灰化すると考えられるので，このことは壊死物質の存在する腔の存在を考慮すべきである。壊死物質（乾酪性物質）と本当の胸膜胼胝（瘢痕性変化）とのX線透過度による区別は困難である[15]からむしろ石灰化像の変化に注意すべきである。しかしながら石灰化胸膜胼胝は普通かなりの長期間にわたって変化が少いので，ある一時期だけを診ると治癒した胸膜肥厚とされる。住民検診や職場の検診で要注意（経過検診）の段階からもはずされる場合が多い[16]。ところが症例に示した様な症状と共に肺瘻を生ずることがあり，その時手術を行うとその局所に，周囲に石灰板の沈着した古い膿腔の遺残を認める。

B群は胸膜炎後の経過が比較的短くその為肺胸膜の弾力性が尚残っていて再発時膿胸腔の腫大がX線像でも認められる。この時**症例9**の様に肺瘻を生ずることもある。この型は穿刺排膿と化学療法とにより治癒に向うものもあろうが，長く放置されて経過すると先のA群の型に移行すると考えられる。最近副腎皮質ホルモンの使用と化学療法の進歩の為に，この型がかなり多くなっていると思われるので今後注目すべき病型と考える。

C群はA, B群から考えると当然何らかの症状の顕性化するおそれを持った慢性全膿胸であるので，特に潜在性と言わなくてよい筈であるが，しかし医師が膿胸ということを意識しないかあるいは医師に膿胸を意識させないとすると，これも一種の潜在性膿胸と呼んでもよいだろう。

いずれにしても，これらの症例の経験特に肺瘻発生時の症状経過と手術時の局所の所見とから，私共は『胸膜胼胝のある患者の肺瘻発生の機転は，膿腔が胸膜胼胝とされていたものの一部に潜在していて，それが肺に穿孔する』と考える。この見地から“潜在性膿胸”の重要性を主張するものである。

これについて2, 3の考察を附加したい。先ず理論上は瘻孔が肺の方から胸膜に破れることが考えられる。所謂空洞穿孔がそうであるし，胸膜炎発生時の炎症の進行の方向もそうであろう。しかし胸膜疾病が完成した時点ではすでに一つの臓器結核と考えられる。そこからの再発は当然考えるべきである。私共のこの症例群は皆それであると考えればよい。従来胸膜炎の再発を考える本論文の様な主張の少ないことはむしろ意外である。一方又，欧米と日本とでは慢性膿胸の性格がかなり異ることは多くの文献に見られるところである[4),8),17),18),19)]。すなわち欧米では成人の膿胸でも結核性のものは極めて少いのに比し，我が国では原発性慢性膿胸（手術と関係のない発生）は結核に起因するものが極めて多いので，吸収し難い乾酪性物質が長く胸膜腔に残っている可能性が大きいと考えられる。従ってX線上胸膜胼胝とされながらその一部に乾酪性物質や膿を残した局在性の腔の潜在する危険の多いことも又自然であろう。

従って健康管理の面でも胸膜胼胝の症例は膿胸腔の潜在を考慮に入れて充分に精査し，要すれば胸膜剥皮・膿胸摘出の予防的手術を行うか，又は手術をしない時には経過を十分に監視していて，もしも瘻が発生すれば出来るだけ早く外科的に剥皮術を行うことが予後を良くする方法であろう。

本論文は晩期肺瘻の発生の臨床的経験から“潜在性膿胸”の考え方を主張するに止めたが，近日“潜在性膿胸”の診断・予後及び治療について別に報告の予定がある。又本報告の症例はすべて所謂原発性慢性膿胸のみについて，しかも局所を手術的に確認したもののみについて述べたが，手術や人工気胸術後の所謂続発性慢性膿胸についても，私共はこの論文と同じ考え方が当然であるという立場に立っていることを附記する。

文　献

1) 日置辰一朗，他：石灰沈着を伴なうX線的肋膜胼胝から気管支瘻を発生した症例について，日胸外会誌，9：62-63，1960.

2) 日置辰一朗, 他：潜在性膿胸の一様式・肋膜炎経過後に出現する局在性膿胸, 結核, 42:99, 1967.
3) 日置辰一朗, 他：肋膜胼胝からの肺瘻発生の機転：潜在性膿胸について, 結核, 42：432-433, 1967.
4) Tuxen, A.: Pachypleuritis with formation of calcified plaque and bronchial fistula, Acta tuberc. Scand. Suppl., 47: 232-240, 1959.
5) Schmitt, H.G.: Über verkalkte Pleuraschwarten und Resthöhlenwände, Tbk .arzt, 12: 501-506, 1958.
6) 佐藤陸平, 他：石灰化膿胸, 胸部外科, 18：87-97, 1963.
7) 関口一雄, 他：気管支肋膜瘻とその治療方針, 外科治療, 4：311-326, 1961.
8) 塩沢正俊：慢性膿胸に対する外科治療の現状, 胸部外科, 24：10-23, 1971.
9) Quinlan, J.J. et al.: Pulmonary decortication in tuberculosis; a report of 22 cases, G. Thorac. Surg., 23: 125-137, 1952.
10) 関口一雄：剝皮術の諸問題, 胸部外科, 8：130-141, 1955.
11) 岡田公信：肋膜皮の病理解剖学的ならびに臨床的研究, 日胸外会誌, 6：78-91, 1957.
12) 吉田則武：虚脱肺の病理解剖学的研究：気胸及び膿胸肺の Fibrosis, 医療, 7：15-18, 1953.
13) 関口一雄, 他：膿胸134例の治療成績殊に剝皮術に就て, 臨牀外科, 6：130-135, 1951.
14) 中岡武彦：Calculosis pleurae の1例, 胸部外科, 3：352-353, 1950.
15) 樽林和之, 他：肋膜炎の診断, 日胸, 19：499-504, 1960.
16) 岡治道：肺結核症のX線所見の分類, 1943.
17) Yeh, T.J. et al.; Empyema thoracis: A Review of 110 Cases, Amer. Rev. Resp. Dis. 88: 785-790, 1963.
18) Snider, G.L. & Saleh, S.S.: Empyema of the Thorax in Adults: Review of 105 Cases, Dis. Chest., 54: 410-415, 1968.
19) Amer. Thoracic Society: Management of Empyema, Amer. Rev. Resp. Dis., 85: 935-936, 1962.

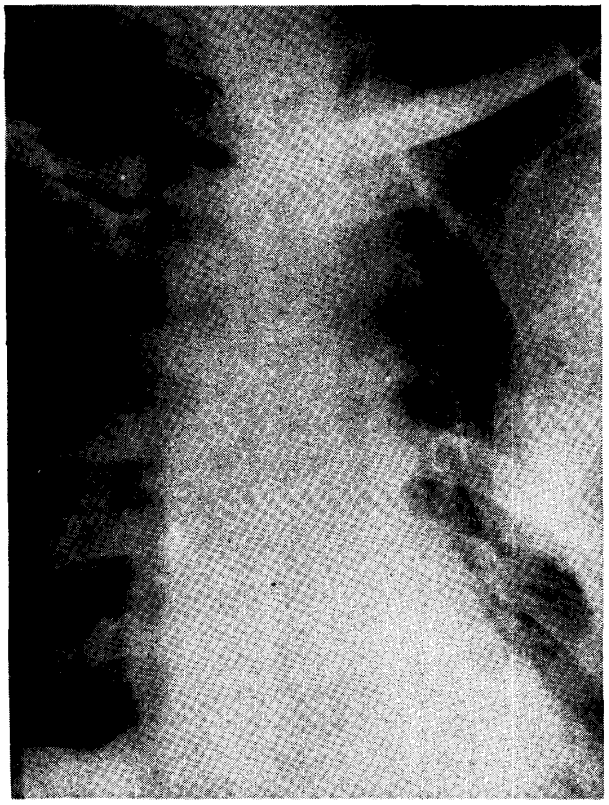

写真1（症例1） 40才の男性，25年前に左胸膜炎罹患，入院の5年前のフィルム，左下肺野に石灰化胸膜胼胝を認める。

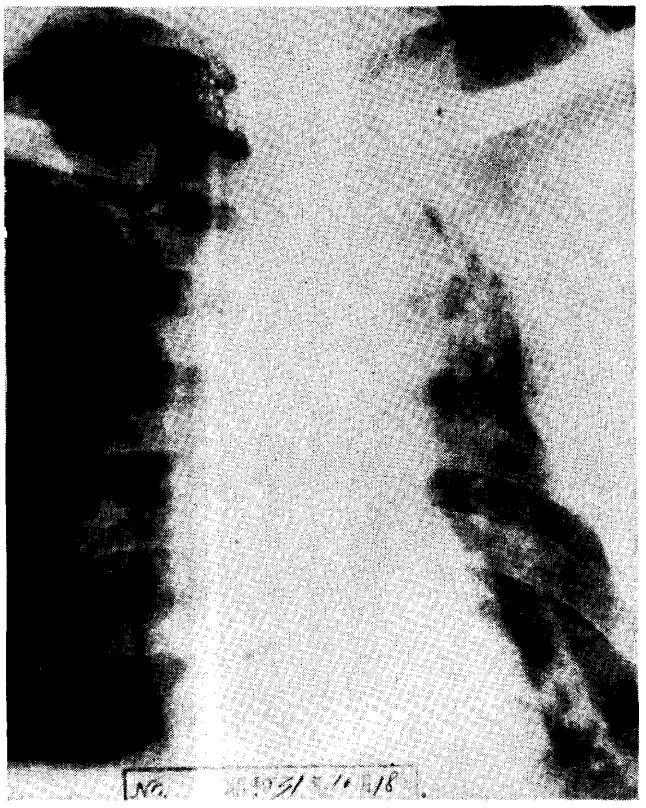

写真2（症例1） 入院時，胸膜胼胝内の石灰板の陰影は増加。

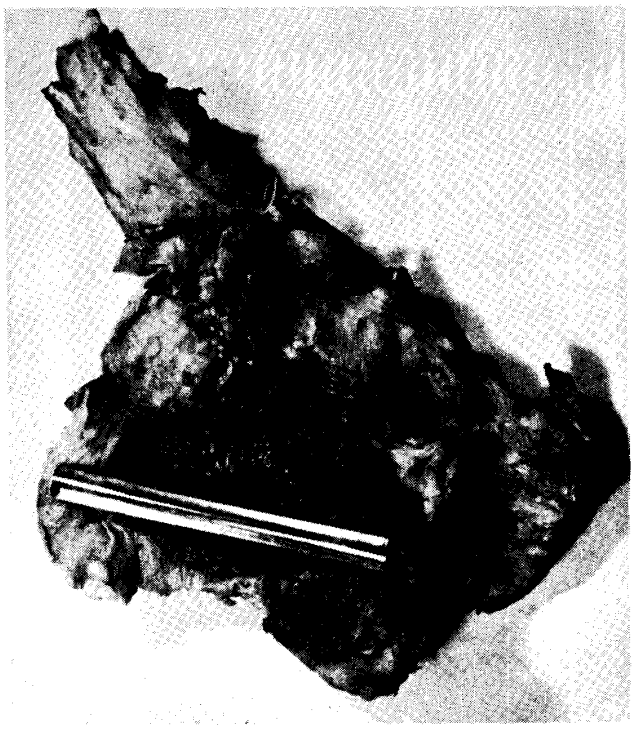

写真3（症例1） 摘出した胸膜胼胝，膿腔を拡げて乾酪物質，石灰砂の内容を示す。

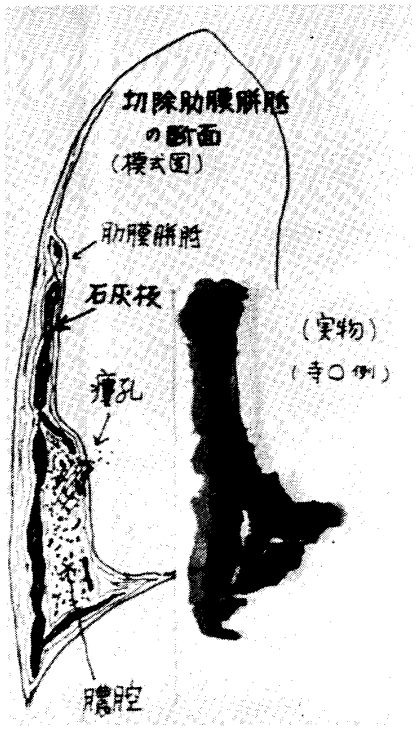

写真4（症例1） 瘻孔部分を断面で示し左側の模式図に説明を加えた。

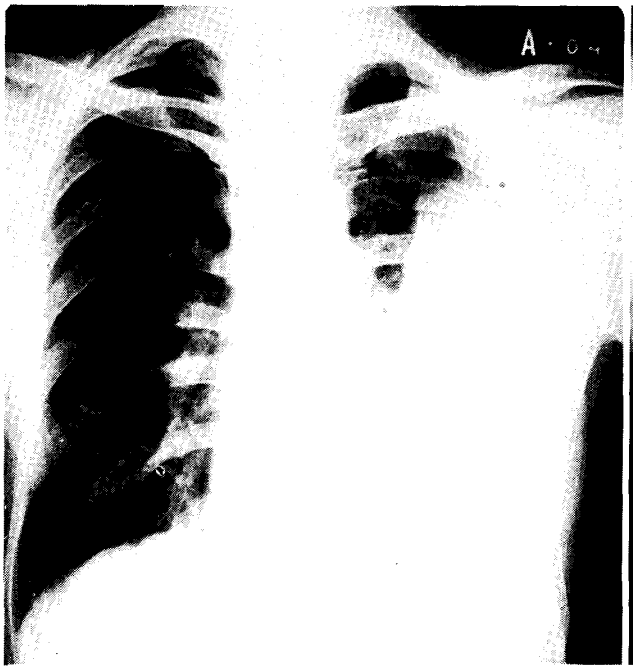

写真5（症例2） 51才の男，40年前に胸膜炎罹患，無事な時の保健所の検診，Xc（図A-⑤）に相当する。

写真6（症例2） 入院時左肺内部に陰影増加，瘻発生後約3か月，肺内に病巣をつくっている。（図A-⑥）に相当する。

写真7（症例2） 入院後の気管支造形の所見，左上葉O. B，左下葉に変化あり。

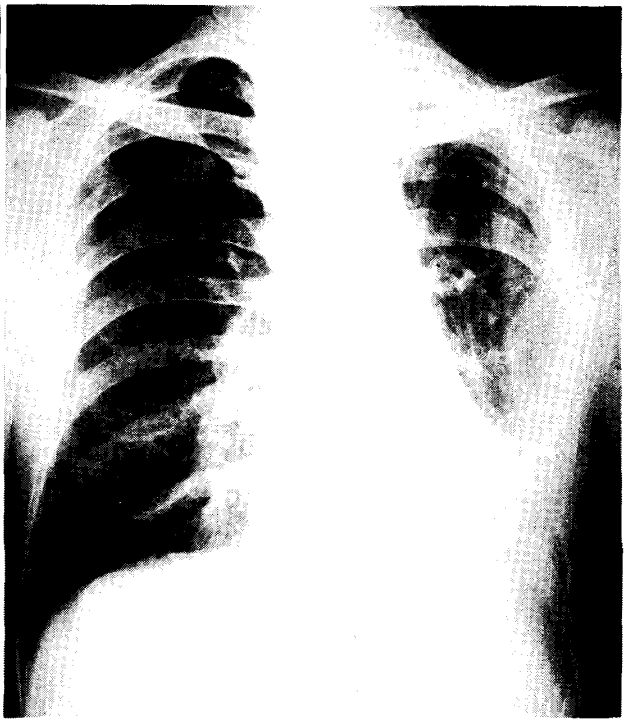

写真8（症例2） 手術（胸膜胼胝摘出＋左下葉切除）後，経過良好（図A-⑧）に相当する。

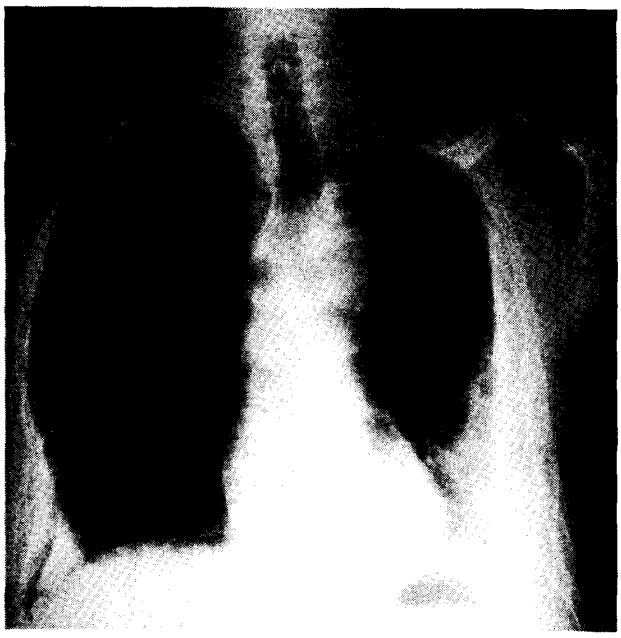

写真9（症例3） 50才男，右胸膜炎経過後20年，肺瘻発生後1か月，右胸膜胼胝中に透亮像を認める。右胸膜炎罹患後31年経過している。

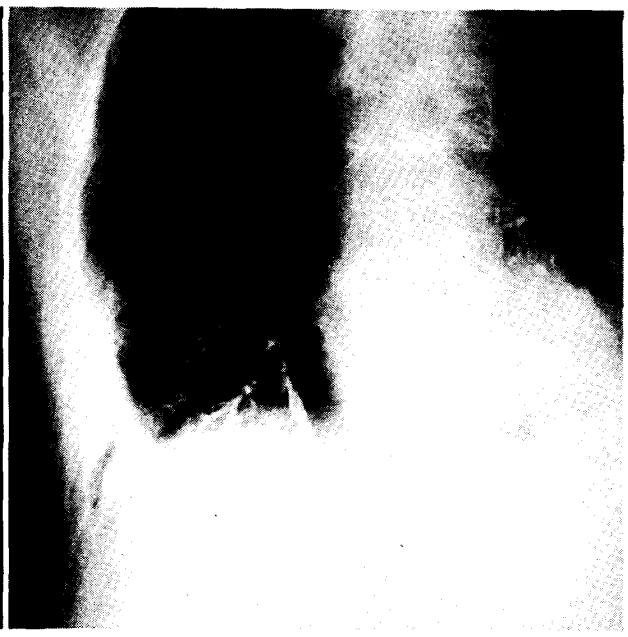

写真10（症例3） 化学療法により喀痰減少後，右下気管支造影を行い B_{10} の拡張と膿腫腔への瘻孔を認めた。

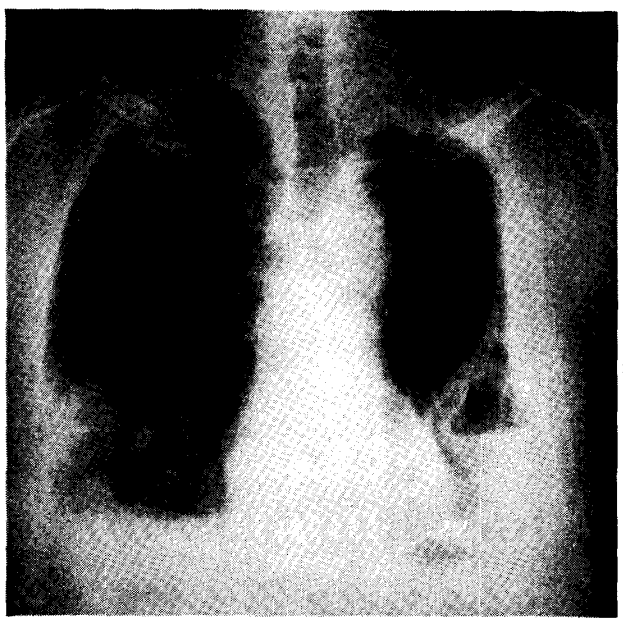

写真11（症例3） 右側の手術（剝皮と瘻閉鎖）左胸膜影中に鏡面像を認め左側の肺瘻の発生が考えられる。

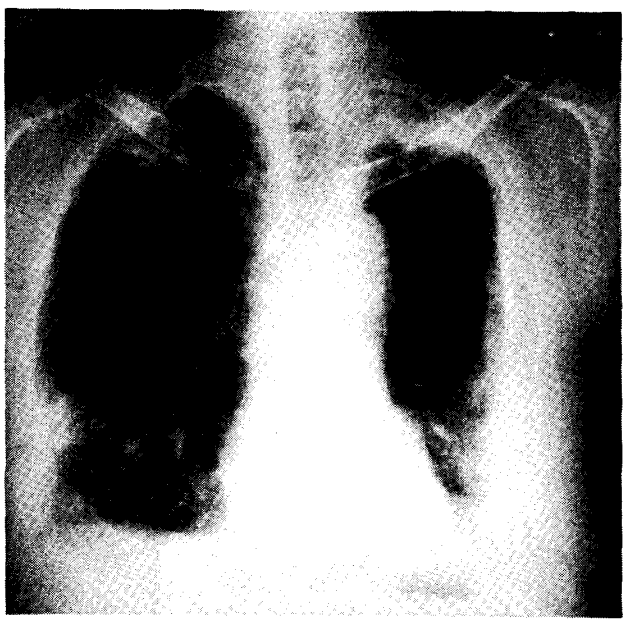

写真12（症例3） 右側の手術後，1か月して左側も剝皮術を行い，術後経過良好である。

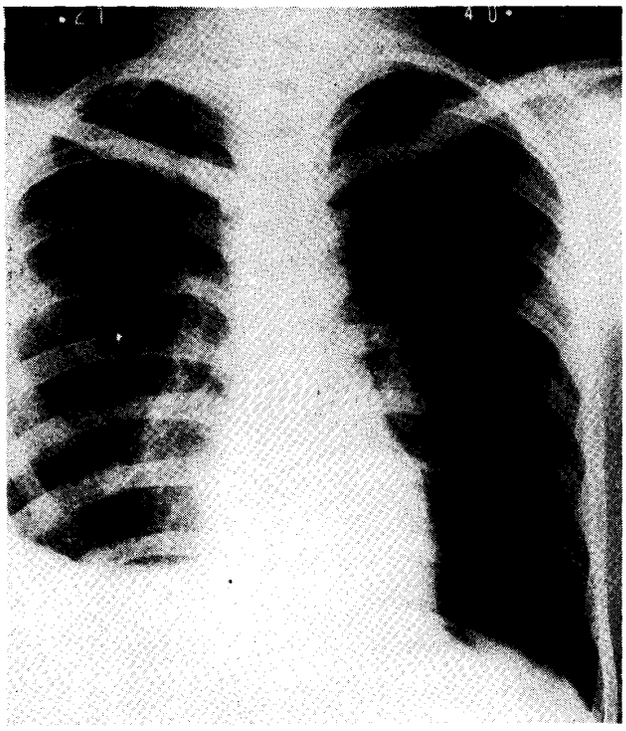

写真13（症例9） 18才男，入院時4年前右胸膜炎罹患，少量の血痰・咳嗽で来院，右下野に粟粒撒布巣，右横隔膜影側方挙上。

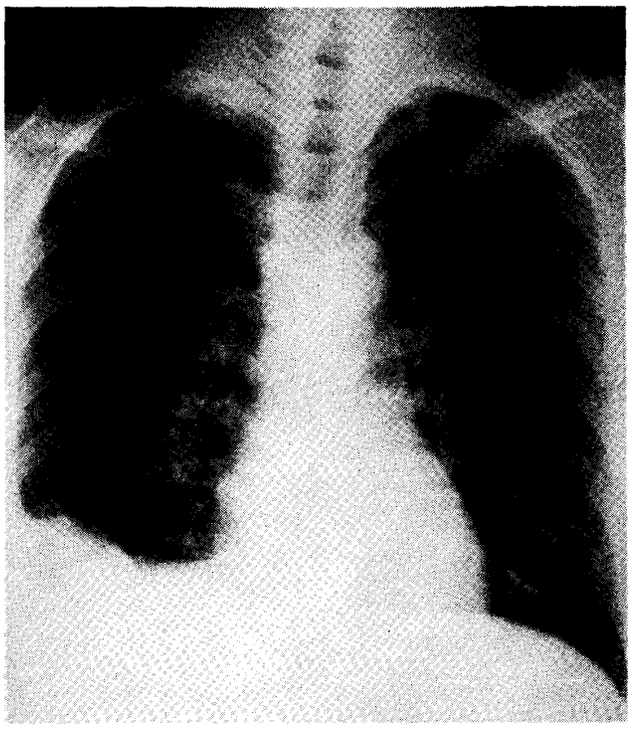

写真14（症例9） 入院化学療法1か月後，肺野陰影消失，右下肺野側方横隔膜角の胸膜陰影は腫瘤状に凸出して来た。

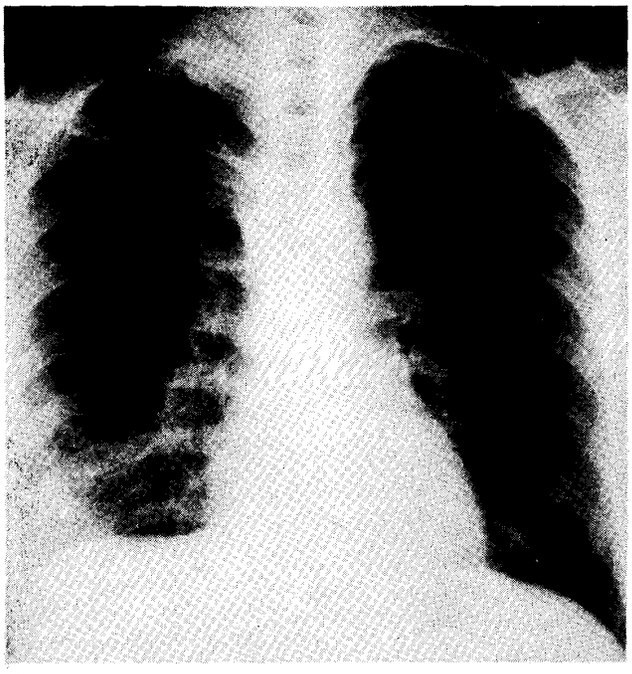

写真15（症例） 写真14の後しばらくして再び血痰があり，咳と膿性痰がかなり出た。右下横隔膜角にあった腫瘤状に凸出した胸膜の陰影は急に小さくなり，再び右下肺野にかなりの陰影が出現した。如何にも潜在性に被包されて貯っていた膿が肺内に破れ出た様に見える。

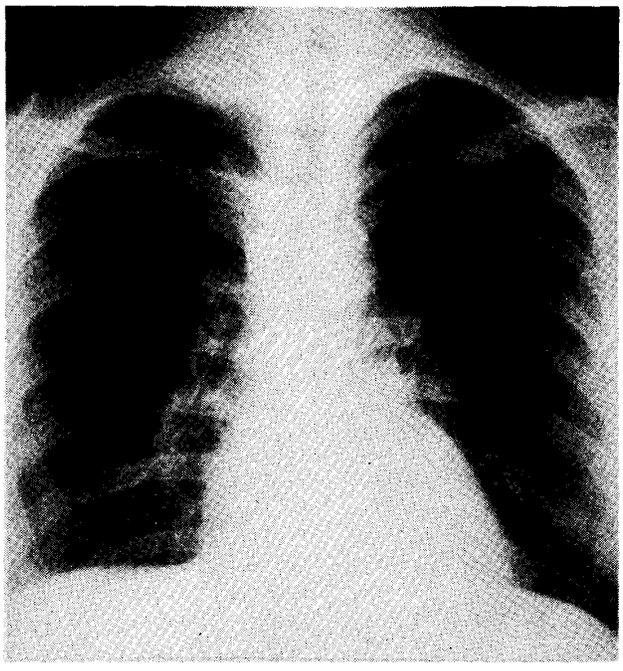

写真16（症例9） 膿胸嚢剝皮摘出術後，その後の経過良好。

写真17（症例10） 30才女，1年間胸膜炎で療養，胸水は次第に減少した。

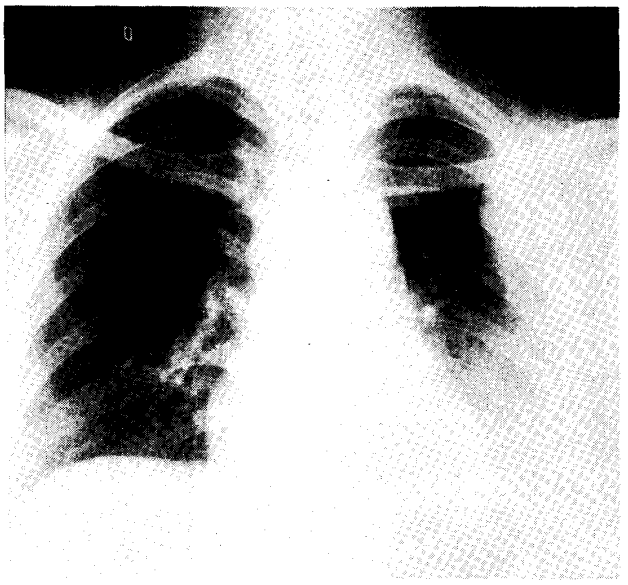

写真18（症例10） 一度出勤したが，しばらくして左の胸痛と微熱とを訴えて再入院した。左側方に腫瘤状に胸膜陰影が膨隆している。

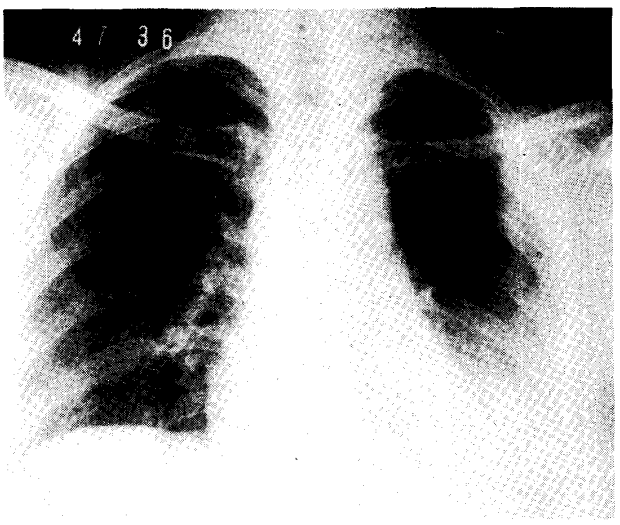

写真19（症例10） 再入院後，穿刺排膿を試みたが膿汁は仲々排除し切れない。

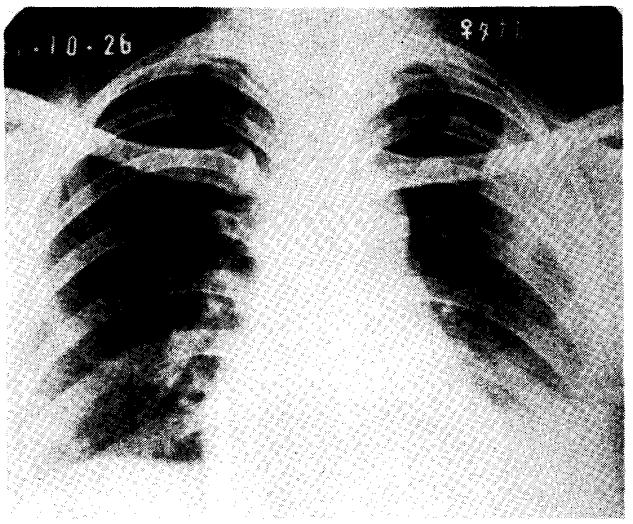

写真20（症例10） むしろ膨隆が大きくなったので剝皮術を行った。術後は経過良好。

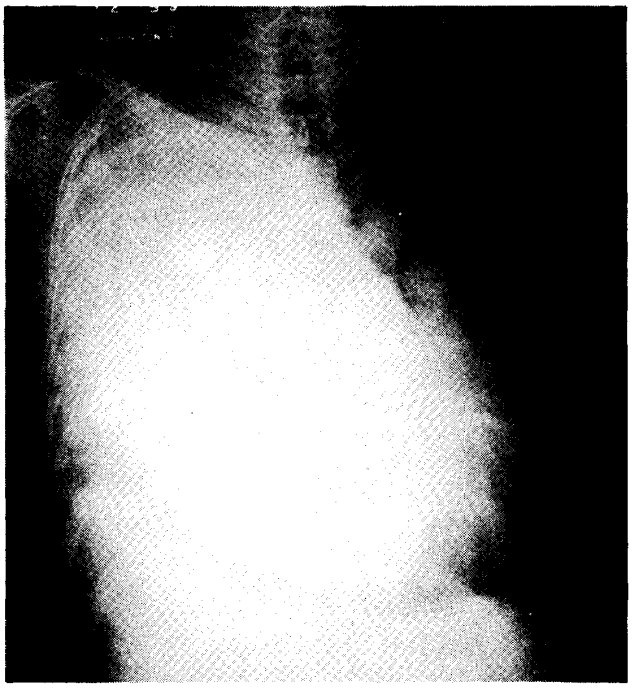

写真21（症例14） 53才男，35年前右胸膜炎，32年前からは胸腔穿刺で一度も胸水を得ない。この写真は18年前アメリカ留学時のフィルム。

写真22（症例14） ずっと普通の生活，勤務をしていたが，2年間小量の血痰が出た。この時大病院に入院して胸腔穿刺で胸水を得ず，精密検査で「先ず異常なし」とされた。

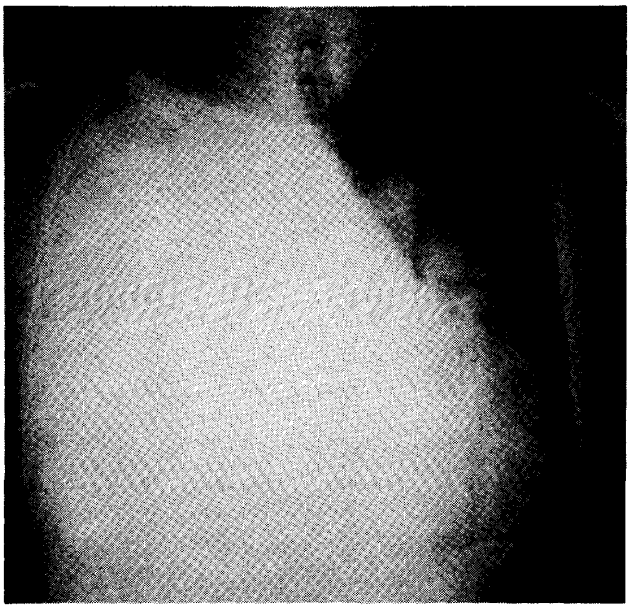

写真23（症例14） 入院時，大学紛争で過労後，胸痛・呼吸困難・チアノーゼあり，一般状能悪く，写真21，22と比較して胸水増加，縦隔の圧迫が見られる。

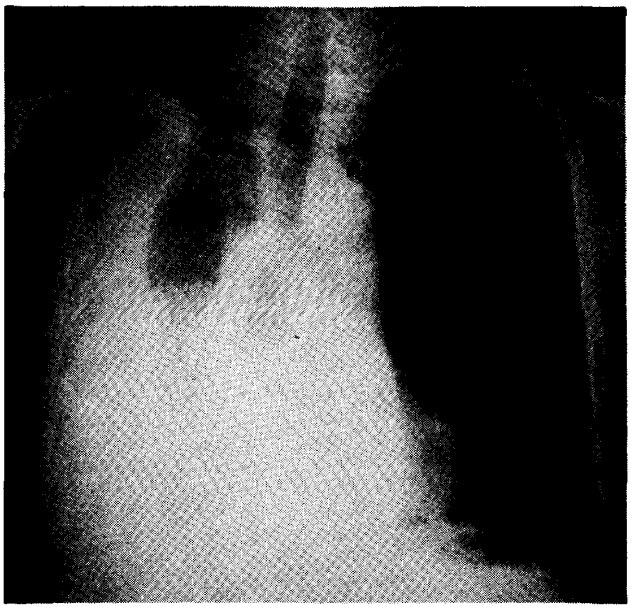

写真24（症例14） 入院後，穿刺して濃いチョコレート色の膿液を 1000 ml 位ずつ数回排除，一般状能好転，入院の1か月后剝皮術更に補正成形術を行い経過良好。

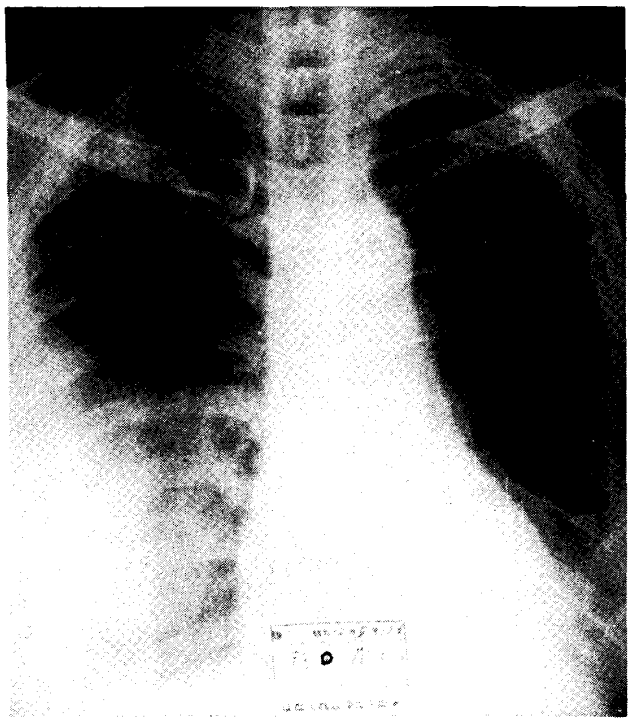

写真25（症例15） 60才男，35～36年前に左右共胸膜炎を経過した。医師であり，時々胸部X線撮影あり，15年前のフィルム。

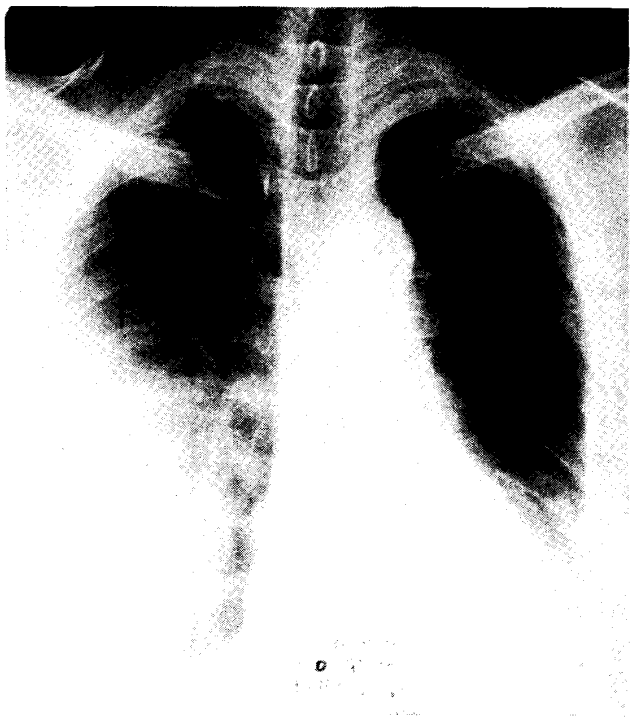

写真26（症例15） 4年経過した11年前のフィルム，右胸膜陰影は少し増加している。

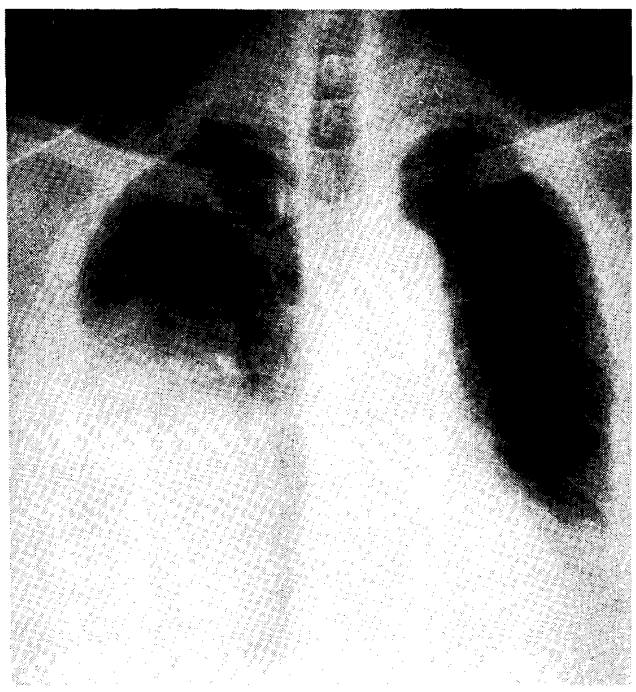

写真27（症例15） 入院時のフィルム，写真25，26に比し，更に胸膜陰影増加。

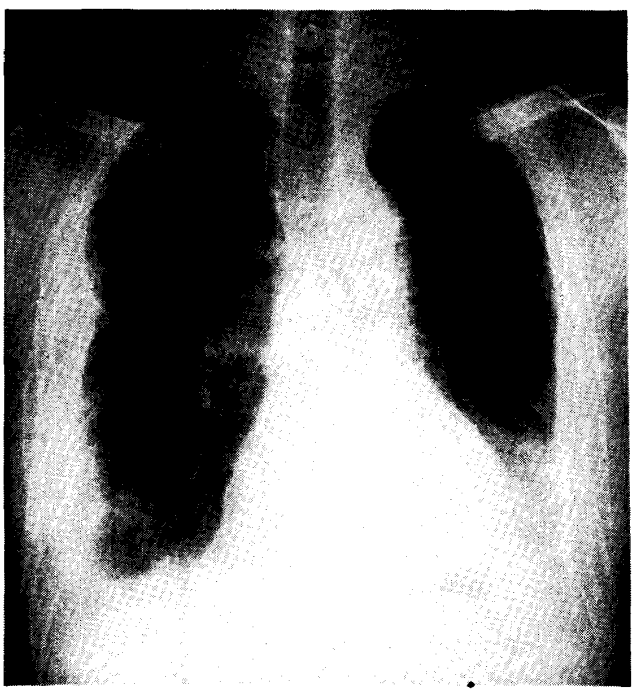

写真28（症例15） 胸膜剝皮術後のフィルム，呼吸機能も改善し，その後の経過良好。

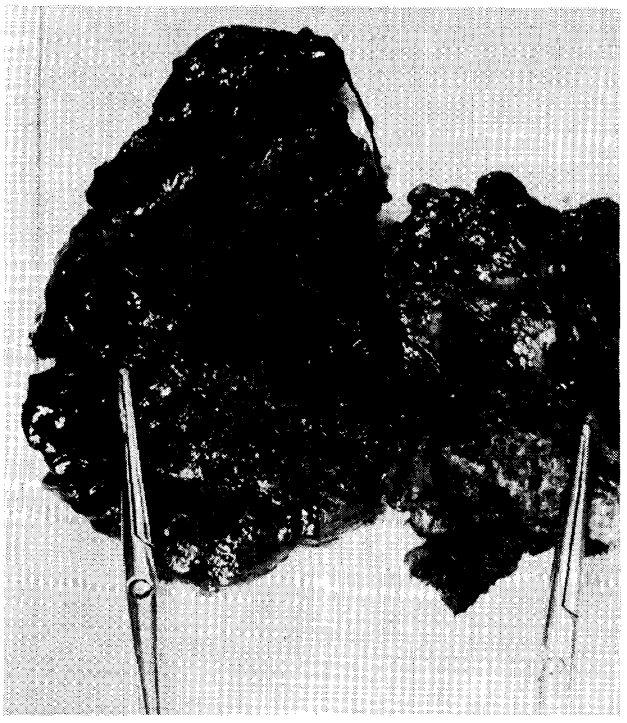

写真29　症例2の手術時，左胸膜胼胝(左側)と左下葉（右側）とを摘出した。両方の瘻孔部分をコッヘルの尖に示す。右側の胸膜胼胝に広い石灰板（下半分）を認めるが，瘻孔部を除くと左側の肺は殆んど傷をつけずに剝離が可能である。

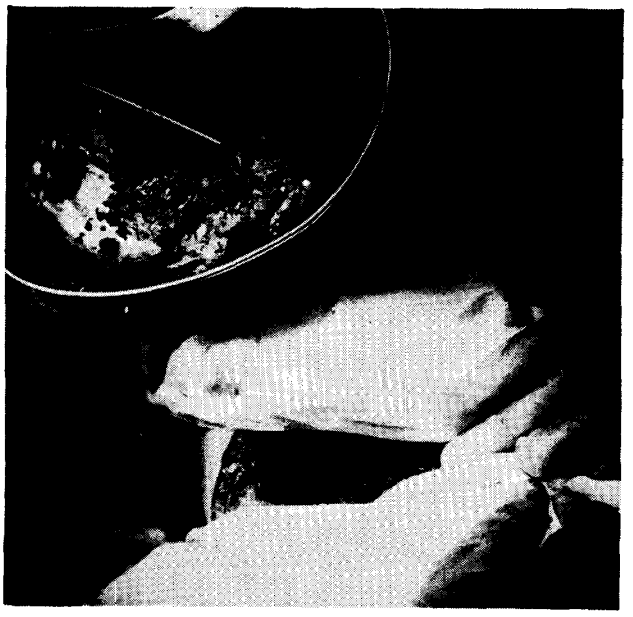

写真30　症例15の手術野，開胸して胸腔内に大量に貯っている乾酪性物質及び石灰片などを除去するところを示す。膿盆内に剝離した虫蝕状の石灰板も見られる。

写真31　症例9の手術時摘出した膿胸壁の組織標本，結核性症巣を認める。