膀胱結石を伴った膀胱癌による膀胱回腸瘻の1例

関田　信之[1]，江越　賢一[1]，濱野　　聡[2]，松嵜　　理[3]
[1]公立長生病院泌尿器科，[2]井上記念病院泌尿器科，[3]君津中央病院病理検査科

ILEOVESICAL FISTULA CAUSED BY BLADDER CANCER WITH BLADDER STONE

Nobuyuki Sekita[1], Kenichi Egoshi[1], Satoshi Hamano[2] and Osamu Matsuzaki[3]
[1]*The Department of Urology, Chosei Public Hospital*
[2]*The Department of Urology, Inoue Memorial Hospital*
[3]*The Department of Pathology, Kimitsu Chuo Hospital*

Enterovesical fistula is a very rare complication of primary urological malignancies. A case of ileovesical fistula caused by a bladder carcinoma is presented. A 66-year-old male was referred with complaints of urinary pain. On admission, fecaluria and urinary tract infection with bladder stone were detected. Cystography revealed the passage of contrast medium into the small bowel. Under the diagnosis of ileovesical fistula due to suspected inflammatory disease, sigmoidectomy and segmental small bowel resection with partial cystectomy were performed. Histological evaluation revealed a poorly differentiated urothelial carcinoma. Without further treatment, the patient died from cancer five months after operation. However, it is hard to assess the effect of fistulas on prognosis. Since it has been reported that about 40% of the patients with T4 bladder tumors could be potentially cured with radical resection, we recommend a thorough examination to confirm the diagnosis of primary disease to obtain the best results.

(Hinyokika Kiyo **52**: 793-796, 2006)

Key words: Ileovesical fistula, Bladder cancer, Bladder stone

緒　　言

膀胱腸瘻は比較的遭遇する機会のある疾患であるが，膀胱と小腸の交通をみる例は稀である．膀胱小腸瘻の半数以上は炎症性疾患が原因で，膀胱癌によるものの報告は少ない．今回われわれは，膀胱結石をともなった膀胱尿路上皮癌に起因する膀胱回腸瘻を呈した症例を経験した．

症　　例

患者：66歳，男性．

主訴：下痢・排尿時痛．

既往歴：30歳時に交通事故で受傷．以降歩行に不自由が残る．

家族歴：特記なし．

現病歴・経過：便秘のため下剤を服用したところ，10日間下痢が続いた．次第に排尿時痛も出現したため当院を受診．腹部CTで長径約4 cmの大きな膀胱結石を認めた．また，血液検査ではWBC 22, 500/ml，CRP 21. 8 mg/dlと高度な炎症所見を示し，尿中白血球は100以上/HPFであり，膀胱結石・尿路感染症の診断にて入院となった．

入院後，膀胱留置カテーテルを挿入したところ，便汁と思われる緑黄色の液体が排泄され，膀胱腸瘻の存在が疑われた．膀胱造影を行うと明らかな小腸との交通が確認され（Fig. 1），膀胱小腸瘻と診断した．入院時のCTでは結石によるアーチファクトが加わり，瘻孔・腫瘍の存在は確認できなかった．膀胱鏡検査は疼痛のため施行不能であった．尿細胞診はclass IIIであったが，大きな膀胱結石の存在から慢性炎症・刺激の持続がうかがわれ，炎症に起因する膀胱小腸瘻の可能性が高いと考えていた．瘻孔は大きく，栄養状態が不良であったため保存的閉鎖は期待できないと判断し

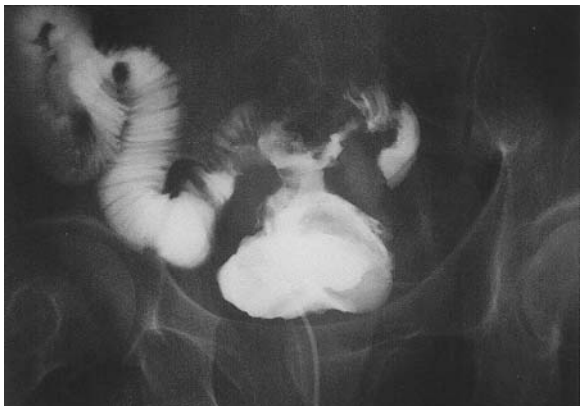

Fig. 1. Cystography showing the passage of contrast medium into the small bowel.

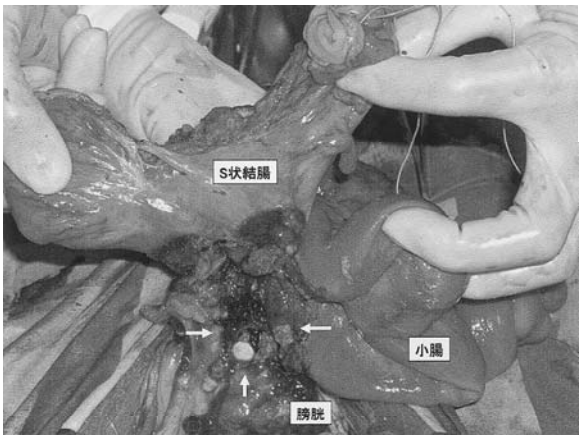

Fig. 2. Gross appearance of the ileovesical fistula (Arrows).

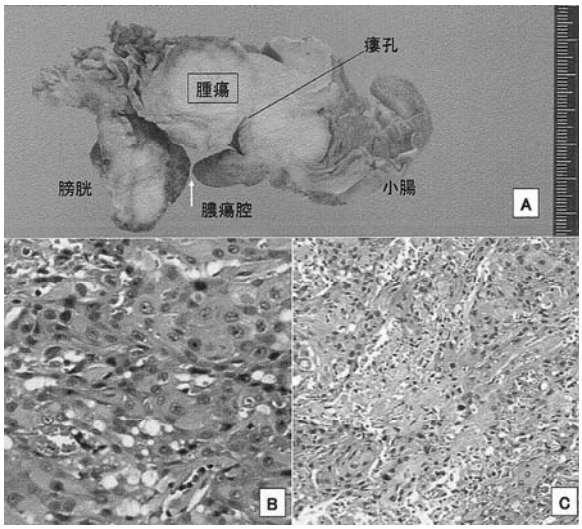

Fig. 3. Macroscopic appearance of the tumor (A). Histopathological finding shows invasive proliferation of the tumor cells (B). Some squamous metaplastic cells were shown (C).

開腹手術を施行した．

手術所見：膀胱頂部と回盲部から 50 cm の部位の回腸とS状結腸が癒着し一塊になっていた．膀胱前壁を開放し結石を摘出後，膀胱内側から瘻孔部の確認を行った．瘻孔部はもろく，周囲組織を牽引すると崩れ開放された（Fig. 2）．周囲の腸間膜には腫大したリンパ節を認めたため，瘻孔部組織とともに迅速診を行った．リンパ節に悪性所見はなく，瘻孔部分は悪性腫瘍が疑われたが組織型は同定できなかった．小腸・S状結腸・膀胱部分切除により瘻孔部を摘除した後に，局所再発を考慮し両側尿管皮膚瘻による尿路変更を行った．

病理組織学的検査所見：摘出標本は膀胱部分切除部と一塊となった小腸・腸間膜組織で，割面では膀胱から小腸に連続性浸潤を示す境界不明瞭な充実性の腫瘍を認めた．膀胱の一部に壊死が認められ，その部分から骨盤内膿瘍腔への瘻孔形成と膿瘍腔から回腸への瘻孔形成が認められた（Fig. 3A）．組織学的には腫瘍は壊死を伴いびまん性に浸潤を示す尿路上皮癌で，一部に扁平上皮化生を認めた（Fig. 3B，C）．免疫染色では，cytokeratin-7（CK-7）と CK-20 がともに陽性を示し，CEA は陰性であった．また，摘出されたリンパ節には転移は認められず，膀胱由来の扁平上皮化生を伴う浸潤性尿路上皮癌，grade 3，pT4pN0M0，stage IV であった．

膀胱結石は 43×33×25 mm の大きさで成分はリン酸カルシウムと炭酸カルシウムの混合結石であった．

術後経過：術後1カ月で栄養状態は改善し，退院できる状態となったが，家庭の事情で退院ができず，入院を継続した．原因疾患に対する追加治療は希望され

Table 1. Causes of ileovesical fistula

分類	Case	(%)	疾患	Case	(%)	病理組織	Case
炎症性	44	(61)	Crohn 病	31	(44)		
			結腸憩室炎	5			
			小腸憩室炎	2			
			Meckel 憩室炎	4			
			その他	2			
外傷性	3	(4)	外傷	1			
			異物	1			
			尿道カテーテル	1			
医原性	13	(18)	放射線治療後	9			
			手術・動注後	4			
腫瘍性	12	(17)	小腸腫瘍	6		悪性リンパ腫	5
						回腸癌	1
			膀胱腫瘍	5	(7)	悪性リンパ腫	1
						扁平上皮癌	1
						尿路上皮癌	3
			卵巣腫瘍	1			

Table 2. Six cases of ileovesical fistula due to bladder tumor

症例	診断	組織型	膀胱結石	治療	予後
1	TUR 生検	悪性リンパ腫	なし	CHOP 療法	寛解
2	TUR 生検	尿路上皮癌	なし	膀胱全摘	癌なし生存
3	ND	尿路上皮癌	ND	ND	ND
4	ND	膀胱癌	ND	ND	ND
5	ND	扁平上皮癌	ND	ND	ND
6（自験例）	開腹手術	尿路上皮癌	あり	膀胱部分切除	5カ月死亡

ND : not described.

ず，毎月の画像検査による経過観察と対症療法のみを行った．術後2カ月目に残存膀胱の腫瘍増大とそれに伴う疼痛が確認され，術後4カ月目には腹部・骨盤部のリンパ節腫大を認めた．明らかな他臓器への転移はなく，術後5カ月で癌性悪液質にて死亡した．

考　　察

膀胱回腸瘻は膀胱腸瘻の約10％を占める[1]．調べえた国内外での膀胱回腸瘻報告例は72例であり，瘻孔形成の原因は Table 1 に示すように炎症性・外傷性・医原性・腫瘍性に分類できる．半数以上の原因を Crohn 病に代表される炎症性疾患が占めており，膀胱悪性腫瘍に起因するものは5例（7％）と少なく[2,3]，膀胱結石を合併した症例は自験例が初めてである（Table 2）．膀胱結石は長期カテーテル留置と同様，膀胱癌の発症要因の1つとされている[4]．扁平上皮癌との合併の報告が多いが，カテーテルの長期留置症例に発症した膀胱癌の50％は尿路上皮癌である[5]．本症例では，膀胱結石の大きさからうかがえる長期間にわたる慢性的な刺激・尿路感染の持続が尿路上皮癌の発症に関与していた可能性が高いと考えられた．

本症例の鑑別疾患には，原因疾患として報告のある悪性リンパ腫や回腸癌，また発生部位から消化管間葉系腫瘍の gastrointestinal stromal tumor（GIST）や平滑筋肉腫などが挙げられる．本症例では摘出腫瘍の免疫染色を含めた組織所見から最終的に膀胱尿路上皮癌と診断された．原発巣・組織型を確定しにくい場合に，診断の補助として免疫組織学的検索が行われる．尿路上皮癌の診断には CK-7，CK-20 による免疫染色の組み合わせが有用であるとする報告[6,7]があり，本症例でも CK-7＋/CK-20＋ と尿路上皮癌に矛盾しない結果であった．確立した腫瘍マーカーのない尿路上皮癌の診断の補助として免疫組織学的検査が有用であることが再確認された．

膀胱癌が腹膜や腸管に病変を有する場合，リンパ行性，血行性に小腸転移[8]や腹膜転移[9]をきたした症例もあるが，直接浸潤がほとんどである．臨床経過と摘出標本の検討から，本症例は膀胱癌が壊死を伴って骨盤腹膜腔に膿瘍を形成し，炎症性に癒着した回腸に連続状に浸潤することで瘻孔を形成したものと考えられた．

瘻孔の診断には，膀胱・消化管の内視鏡・造影検査，CT などが施行されているが，膀胱回腸瘻の場合，膀胱造影が非常に有用な検査であると思われる．記載のあった12例中10例（83％）で膀胱と腸管の交通が確認されており，膀胱結腸瘻の11～36％という報告[10~12]に比べ，瘻孔の診断率は明らかに高くなっていた．これは原因疾患として半数以上を占める Crohn 病が全層性の難治性の炎症であり自然閉鎖しにくいこと[13]や，回腸壁の固有筋層の薄さと内容物の相違などが要因として考えられる．

治療は，原因疾患が特定されず開腹手術が行われることが多い．炎症性の疾患の場合は病変部の切除により良好な予後が得られているが，腹部の放射線治療の既往がある症例，悪性疾患が原因である症例には，慎重な対応が必要と思われる．放射線治療後の症例[14,15]では，手術操作により予後を短くする可能性が報告されており，注意深い問診により治療歴の確認と治療方針の検討が必要であろう．また，本症例のように膀胱癌の未確認も根治を逸する可能性がある．Stein ら[16]は T4 の膀胱癌に対しても，膀胱全摘除により30～40％程度の5年生存率が得られるとしている．膀胱腸瘻を形成した膀胱癌に同様な成績が得られるか否かは症例が少なく不明確だが，病変部腸管の切除と膀胱全摘により良好な予後が期待できる症例もある[2]．浸潤性膀胱癌との術前診断が可能であれば，根治を目指す治療として膀胱全摘は考慮すべき術式であろう．頻度は低くとも，悪性疾患を十分検索して治療にのぞむ事が重要であると思われた．本症例に関しては，結石の影響を受けない MRI による質的評価と，細胞診の再検による術前評価は最低限必要であったものと反省させられた．

結　　語

膀胱尿路上皮癌に合併した膀胱回腸瘻を経験した．注意深い問診と原因疾患につき十分な術前検索の上で治療にのぞむべき疾患であると思われた．

文　　献

1）Black WR and Bolt DE : Ileovesical fistula. a

review of the literature and report of a case. Br J Surg **42** : 265-272, 1954
2) Dawam D, Patel S, Kouriefs C, et al. : A urological enterovesical fistula. J Urol **172** : 943-944, 2004
3) 小池秀和，森田崇弘，田村芳美：膀胱原発悪性リンパ腫の1例．日泌尿会誌 **95**：675-678，2004
4) Kantor AF, Hartge P, Hoover RN, et al. : Urinary tract infection and risk of bladder cancer. Am J Epidemiol **119** : 510, 1984
5) 西本紘嗣郎，辻　明，川本秀樹，ほか：脊損患者に発生した膀胱扁平上皮癌の1例．西日泌尿 **63**：139-141，2001
6) Cid MP, Ortiz RJA, Anton BI, et al. : Coordinated expression of cytokeratin 7 and 20 in transitional carcinoma of the bladder : diagnostic usefulness. Actas Urol Esp **26** : 279-284, 2002
7) Bassily NH, Vallorosi CJ and Akdas G : Coordinate expression of cytokerarin 7 and 20 in prostate adenocarcinoma and bladder urothelial carcinoma. Am J Clin Pathol **113** : 383-388, 2000
8) 星　昭夫，徳永正俊，臼井幸男，ほか：移行上皮癌小腸転移の2例．泌尿紀要 **51**：41-44，2005
9) 井出広樹，中島洋介，堀永　実，ほか：局所再発を伴わずに腹膜播種を来たした膀胱癌の1例．日泌尿会誌 **95**：813-816，2004
10) 藤井敬三，倉　達彦，井内裕満，ほか：結腸憩室炎に起因したS状結腸膀胱瘻の2例．西日泌尿 **57**：1233-1238，1991
11) Larsen A, Bjerklund Johansen TE, Solheim BM, et al. : Diagnosis and treatment of enterovesical fistula. Eur Urol **29** : 318-321, 1996
12) Nishimori H, Hirata K, Fukui R, et al. : Vesico-ileosigmoidal fistula caused by diverticulitis : report of a case and literature review in Japan. J Korean Med Sci **18** : 433-436, 2003
13) 川上　理，山田拓己，渡辺　徹，ほか：クローン病による膀胱腸瘻の2例．泌尿紀要 **38**：71-75，1992
14) 石橋啓一郎，土屋　哲，伊藤貴章，ほか：放射線晩期障害に起因すると考えられた膀胱回腸瘻の1例．日泌尿会誌 **87**：1134-1137，1996
15) Jang MK, Lee SK and Myung SJ : Vesicoileal fistula in a patient with hematochezia and hematuria. N Engl J Med **348** : 1820-1821, 2003
16) Stein JP and Skinner DG : Results with radical cystectomy for treating bladder cancer : a reference standard for high grade, invasive bladder cancer. BJU Int **92** : 12, 2003

(Received on February 16, 2006
Accepted on April 22, 2006)