転移性との鑑別を要した原発性腎盂および尿管腺癌の1例

吉田　栄宏[1]*，西村　健作[1]，原田　泰規[1]**，氏家　剛[1]
植村　元秀[1]，任　幹夫[1]，三好　進[1]，川野　潔[2]
[1]大阪労災病院泌尿器科，[2]大阪労災病院臨床病理科

PRIMARY ADENOCARCINOMA OF RENAL PELVIS AND URETER SUSPECTED AS METASTATIC TUMOR: A CASE REPORT

Takahiro Yoshida[1], Kensaku Nishimura[1], Yasunori Harada[1], Takeshi Ujike[1], Motohide Uemura[1], Mikio Nin[1], Susumu Miyoshi[1] and Kiyoshi Kawano[2]
[1]*The Department of Urology, Osaka Rosai Hospital*
[2]*The Department of Pathology, Osaka Rosai Hospital*

A 58-year-old man, who had undergone sigmoidectomy for sigmoid colon adenocarcinoma 3 years earlier, was referred to our clinic because of left ureteral tumor incidentally found by computed tomography (CT). Under the diagnosis of left ureteral carcinoma, retroperitoneoscopic left nephroureterectomy was performed. Pathological examination revealed adenocarcinoma of the left renal pelvis and ureter. Subtype of the adenocarcinoma was 'enteric type'. Five months later, urine cytology was positive and multiple non-papillary tumors were found on cystoscopy. By the transurethral resection of the tumors, bladder tumors appeared to be adenocarcinoma. Carefully considering the pathological findings and clinical course, we concluded that the tumor was not metastatic but primary adenocarcinoma followed by intravesical recurrence.

(Hinyokika Kiyo **53**: 247-250, 2007)

Key words: Renal pelvic and ureteral carcinoma, Adenocarcinoma

緒　　言

今回われわれは転移性との鑑別を要した原発性腎盂および尿管腺癌の1例を経験したので報告する．

症　　例

患者：58歳，男性

主訴：左尿管腫瘤の精査

家族歴：特記すべきことなし

既往歴：55歳時，S状結腸癌に対しS状結腸切除術を施行した．術中所見では尿管に異常を認めなかった．病理診断は well differentiated adenocarcinoma，病期診断は stage II であった．術後補助化学療法は施行しなかった．

現病歴：経過観察中に施行されたCTにて左尿管に腫瘤性病変を認め，2005年4月22日，当科紹介受診となった．

初診時現症：体格は中等度．栄養状態は良好．胸腹部には手術痕を認める以外，理学的に異常を認めなかった．

初診時検査所見：末梢血検査では WBC 6,400/mm^3，RBC 507×10^4/mm^3，Hb 15.0 g/dl，Ht 44.8%，Plt 30.9×10^4/mm^3，血液生化学検査では Na 142 mEq/l，K 4.3 mEq/l，Cl 104 mEq/l，BUN 13 mg/dl，Cr 1.0 mg/dl，AST 27 IU/l，ALT 20 IU/l，LDH 257 IU/l，CRP 0.07 mg/dl と，LDH が若干の高値を認めた以外は異常を認めなかった．尿検査では RBC 1～4/HF，WBC 1～4/HF と特に異常を認めなかった．腫瘍マーカーは CEA が 4.1 ng/ml（<5.0），CA19-9 が 27 U/ml（<37）であった．尿細胞診は class V，尿路上皮癌疑いであった．

画像検査所見：腹部CTでは左水腎，左水尿管を認めた．左下部尿管に約5 cmに渡って最大径1.6 cmの腫瘤を認め，均一に造影された（Fig. 1A）．周囲臓器との癒着を疑う所見はなかった．排泄性尿路造影では左腎盂尿管は描出されなかった．腹部MRIでは左膀胱尿管移行部から約5 cmに渡って腫瘤を認めた．

5月10日，逆行性腎盂造影（Fig. 1B）を施行した．左尿管口より約1 cmの部位に造影剤の途絶を認めた．左上部尿路尿は採取できなかった．膀胱内に異常を認めなかった．

---

* 現：大阪府立成人病センター泌尿器科
** 現：国立大阪医療センター泌尿器科

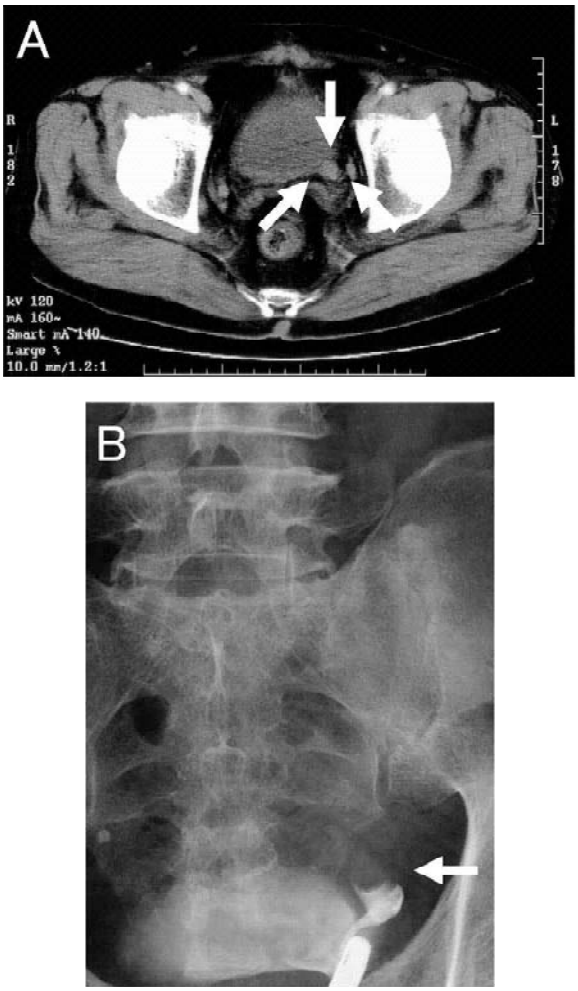

Fig. 1. Abdominal CT (A) showed the left lower ureteral mass. Retrograde pyelography (B) showed the filling defect of the left lower ureter.

6月22日，左尿管癌 T3N0M0 の臨床診断のもと，後腹膜鏡下左腎尿管摘除術を施行した．後腹膜鏡下に左腎を遊離し，続いて傍腹直筋切開をおき下部尿管の処理に移った．下部尿管周囲はS状結腸癌の手術による影響と思われる癒着を認め，尿管の同定が困難な部分があり途中で離断した．離断した残存尿管の剥離を尿管膀胱移行部まで進め，尿管口を含めて摘除した．

摘出標本：水腎症，水尿管をきたし，腎実質は菲薄化していた．腎盂腎杯と，下部尿管の約 5 cm に渡って非乳頭状，広基性の腫瘍を認めた．

病理組織学的所見：病理診断は adenocarcinoma of the left renal pelvis, pT3, G3, INFβ, v（−），ly（+）（Fig. 2A）および adenocarcinoma of the left ureter, pT3, G3, INFβ, v（−），ly（−）（Fig. 2B）であった．腎盂癌は腎実質へ浸潤していた．尿管癌は筋層を超えて浸潤していたが，大部分の腫瘍は粘膜上皮下結合組織までの浸潤で，尿管腔内に突出する像を呈しており，また正常尿路上皮から連続している像（Fig. 2B，arrow）が見られた．2002年のS状結腸癌

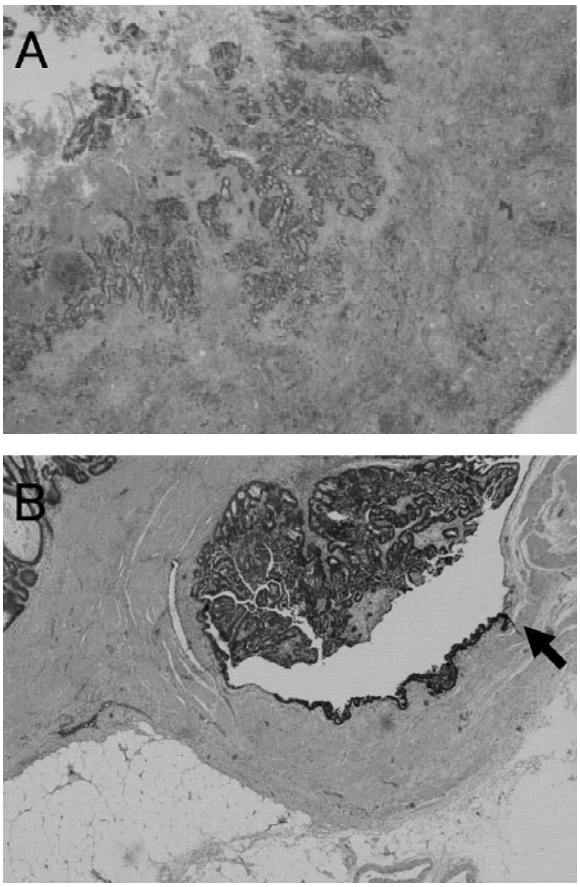

Fig. 2. Adenocarcinoma of the left renal pelvis (A) was infiltrating to renal parenchyma, and adenocarcinoma of the left ureter (B) were connected to intact mucosa (arrow) and proliferating into the lumen of ureter (HE stain, ×20).

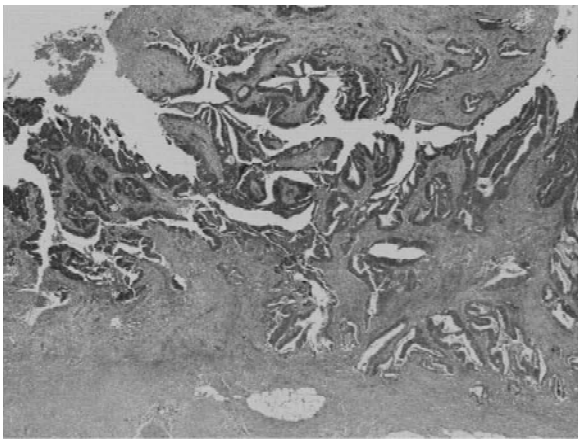

Fig. 3. Well-differentiated adenocarcinoma of the sigmoid colon (HE stain, ×20).

（Fig. 3）と比較すると，同様の組織型であった．免疫組織染色では尿管癌とS状結腸癌はともに CEA（+），CK7（−），CK20（+）であった．

術後経過：術後3日目より40度に達する熱発と左下腹部の膨満が出現した．腹部 CT にて壊死性結腸穿孔と後腹膜腔に便貯溜が認められ，6月27日に壊死腸管

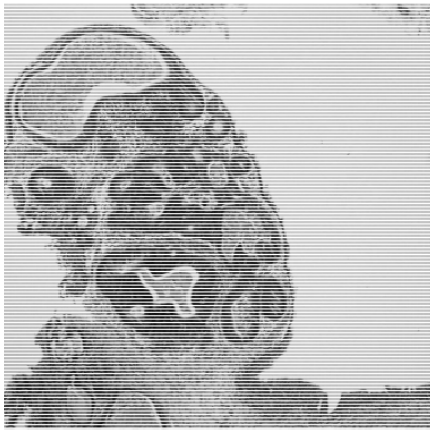

Fig. 4. Superficial adenocarcinoma of the urinary bladder (HE stain, ×200).

切除，腹腔および後腹膜腔洗浄ドレナージ，横行結腸人工肛門造設術を施行した．切除腸管は虚血性変化をきたし，その部分を中心に穿孔しており，穿孔の原因としては手術操作による直接損傷よりも二度の手術の影響による血流不全が考えられた．術後に播種性血管内凝固症候群と骨盤内膿瘍を認めたが治癒し，術後5カ月目には容態も安定した．術後補助化学療法としてtegafur/uracil 配合剤と leucovorin 経口剤による化学療法を開始，退院となった．

12月6日の尿細胞診で class V を認めたため膀胱鏡を施行したところ，多発性非乳頭状有茎性腫瘍を認めた．2006年2月1日に経尿道的膀胱腫瘍切除術を施行した．病理組織診断は adenocarcinoma of the bladder, pT1（Fig. 4）であった．2006年10月の時点で再発，転移を認めておらず，化学療法を継続中である．

考　　察

尿路に発生する原発性腺癌のうち，大腸癌と同様の組織像を示すものが腸型腺癌や enteric type adenocarcinoma として報告されている[1,2]．腸型腺癌は腎盂・尿管癌取扱い規約（第2版）や膀胱癌取扱い規約（第3版）にその名称は取り上げられていない．腸型腺癌は病理組織像が大腸癌と酷似しているため，時に大腸癌の転移，浸潤との鑑別が問題となる[1,3,4]．自験例の腎盂尿管癌の病理組織像は大腸癌と酷似しており原発性腸型腺癌と考えられた．しかし結腸癌の既往を有していること，stage II の結腸癌の再発率は12％とされる[5]こと，結腸癌からの転移性尿管癌は4例が報告されている[6~9]ことから転移性癌との鑑別が必要と考え，病理組織学的および臨床的検討を行った．

転移性尿管癌の過去の報告における病理組織の記載を検討してみると，尿管内腔および粘膜上皮には異常を認めず，腫瘍細胞が粘膜上皮下を主体として増殖していることで転移と診断した報告が多い[6~14]．結腸癌からの転移性尿管癌4例の報告[6~9]のうち詳細の明らかな3例[6,7,9]でも腫瘍細胞は粘膜上皮下で増殖していた．自験例の病理組織所見はこれらの報告と異なり粘膜上皮を主体として腫瘍細胞を認めており，この所見は原発性を支持するものと考えられた．しかし自験例と同じような病理組織像を呈する症例で，剖検にて結腸からの転移性両側尿管癌と診断した報告[15]もあり，腫瘍の形態からは原発性を示唆するものの確定できなかった．

原発性と転移性の鑑別における免疫組織学的検討については，原発巣が乳癌[10]や前立腺癌[11]である場合には estrogen receptor や PSA が特異的な免疫染色を示すため診断に有用であると考えられる．一方，大腸癌では CK7 や CK20 などを組み合わせた免疫組織染色が，膀胱における鑑別で試みられている[2,16,17]がいずれも症例数が少なく確立されているとは言えない．自験例では尿管癌とS状結腸癌に免疫組織学的検討を行い同様の染色傾向が得られた．しかしこの結果からは両者が異なるものではないと言えるに過ぎなかった．

臨床像から検討すると，転移性尿管癌は90％がすでに他臓器転移を認めるとされ，また21例中15例（75％）が診断から6カ月以内に死亡したと報告されており予後不良である[18]．結腸からの転移性尿管癌4例[6~9]のうち詳細の明らかな3例[6,7,9]でも，診断時にすでに他臓器転移を認めていた．自験例は膀胱内再発をきたしたものの術後16カ月で再発，転移なく生存中であることを考えると，転移性ではなく原発性であると考えるのが妥当であると思われた．

原発性腎盂腺癌は2005年までに本邦海外を含めて98例しか報告されておらず[19]，症例数が少ないため化学療法や放射線療法の効果は不明である．しかし自験例では浸潤性癌であることから術後補助化学療法が必要であると考え，大腸癌に準じた regimen を選択し tegafur/uracil 配合剤と leucovorin 経口剤による化学療法を施行した．

結　　語

転移性との鑑別を要した原発性腎盂および尿管腺癌の1例を経験した．病理組織像からの鑑別は困難で，臨床像から原発性と考えるのが妥当であると思われた．

文　　献

1）中尾昌宏，豊田和明：膀胱原発腸型腺癌の1例．泌尿紀要 **45**：359-362，1999

2）Tamboli P, Mohsin SK, Hailemariam S, et al.: Colonic adenocarcinoma metastatic to the urinary tract versus primary tumors of the urinary tract with glandular differentiation: a report of 7 cases and investigation using a limited immuno-

histochemical panel. Arch Pathol Lab Med **126**: 1057-1063, 2002
3) Grignon DJ, Ro JY, Johnson DE, et al.: Primary adenocarcinoma of the urinary bladder: a clinicopathologic analysis of 72 cases. Cancer **67**: 2165-2172, 1991
4) Thomas DG, Ward AM and Williams JL: A study of 52 cases of adenocarcinoma of the bladder. Br J Urol **43**: 4-15, 1971
5) 廣澤知一郎，板橋道朗，亀岡信悟：大腸癌異時性転位症例の治療法と成績．消化器科 **39**：7-14，2004
6) 加藤喜健，濱野 敦，湯村 寧，ほか：尿管自然破裂をきたした転移性尿管癌の1例．泌尿紀要 **50**：795-797，2004
7) 国方聖司，黒田昌男，武本征人，ほか：転移性尿管癌の1例．泌尿紀要 **24**：693-699，1978
8) 濱崎公久，金石圭祐，石塚英司，ほか：腎盂外溢流を認めた転移性尿管腫瘍の1例．泌尿器外科 **10**：1324，1997
9) 川野圭三，森口英男，寿美周平，ほか：上行結腸癌を原発とした転移性尿管腫瘍の1例．西日泌尿 **61**：522-524，1999
10) 若林正則，大場修司，鈴木 央，ほか：乳癌原発転移性腎盂尿管腫瘍の1例．泌尿器外科 **13**：185-188，2000
11) 前田信之，吉田隆夫：腎盂尿管転移をきたした前立腺癌の1例．泌尿紀要 **45**：273-275，1999
12) 安達高久，南 英利，池本慎一，ほか：膵癌原発と考えられた転移性尿管腫瘍の1例．泌尿器外科 **16**：887-890，2003
13) 是永佳仁，鄭 泰秀，高井公雄，ほか：乳癌原発転移性尿管腫瘍の1例．西日泌尿 **65**：110-114，2003
14) 住野泰弘，岩下光一，今川全晴，ほか：膵癌原発と考えられた転移性尿管腫瘍の1例．西日泌尿 **63**：480-483,2001
15) Williams DF and Chaffey BT: Metastatic adenocarcinoma of the sigmoid colon masquerading as bilateral intraluminal ureteral papillomas. Br J Urol **38**: 563-566, 1966
16) Raspollini MR, Nesi G, Baroni G, et al.: Immunohistochemistry in the differential diagnosis between primary and secondary intestinal adenocarcinoma of the urinary bladder. Appl Immunohisto M M **13**: 358-362, 2005
17) Wang HL, Lu DW, Yerian LM, et al.: Immunohistochemical distinction between primary adenocarcinoma of the bladder and secondary colorectal adenocarcinoma. Am J Surg Pathol **25**: 1380-1387, 2001
18) 藤本宜正，市川靖二，中野悦次，ほか：転移性尿管腫瘍の1例．西日泌尿 **49**：137-142，1987
19) 小堀善友，重原一慶，天野俊康，ほか：腹腔鏡下腎摘出術後ポート部再発した原発性腎盂腺癌の1例．泌尿紀要 **51**：105-108，2005

(Received on July 16, 2006
Accepted on December 5, 2006)