皮下腫瘤で発見された広範囲後腹膜膿瘍の1例

中西　真一*，畑山　　忠
高槻赤十字病院泌尿器科

CASE OF EXTENSIVE RETROPERITONEAL ABSCESS IN A SUBCUTANEOUS MASS

Shinichi Nakanishi and Tadashi Hatayama
The Department of Urology, Takatsuki Red Cross Hospital

A 69-year-old woman consulted a doctor for subcutaneous mass and left hydronephrosis. Abdominal CT showed a left retroperitoneal abscess from the left perirenal lesion to the ileocecal region, subcutaneous abscess and left ureteral stone. Percutaneous drainage and double J stent indwelling was performed. Retrograde pyelography revealed extravasation from upper calyx to perirenal space. The abscess fluid culture proved to be methicillin-resistant *Staphylococcus aureus*.

(Hinyokika Kiyo **54**: 111-113, 2008)

Key words: Pyelonephritis, Retroperitoneal abscess, Subcutaneous mass

緒　　言

後腹膜膿瘍は，糖尿病や副腎皮質ステロイド投与などの免疫抑制状態を背景に，消化管疾患・尿路疾患の炎症が後腹膜に波及し発症する．臨床上も時折経験する疾患である．多くの場合発熱や全身倦怠感などで発見される事が多い．今回われわれは下腹部皮下腫瘤で発見された，傍腎領域から骨盤領域に渡る広範囲後腹膜膿瘍を経験したので報告する．

症　　例

患者：69歳，女性

主訴：下腹部腫瘤・尿量減少

既往歴：認知症．糖尿病歴（－），ステロイド使用歴（－）

現病歴：2004年5月頃より認知症のために他院で入院加療中，2006年9月上旬より左下腹部腫瘤を認めた．CT検査上左水腎症を認めたため，精査目的で9月11日当科初診となった．

現症：身長153 cm，体重38 kg，体温37.2℃．認知症の進行のために意思疎通は難しく，食事は経管栄養で行われていた．左下腹部に弾性軟の腫瘤を触知した．仙骨部に25 cm大の褥創を認めた．四肢に拘縮を認めた．

血液・生化学検査：白血球10,500/μl（単球5.1%，好中球80.2%，好塩基球0.1%，好酸球1.7%，好中球の左方移動は認めず），血色素量7.4 g/dl，血小板40.3万/μl，総蛋白6.3 g/dl，アルブミン1.9 g/dl，CRP 4.6 mg/dl，尿素窒素13.1 mg/dl，クレアチニン0.5 mg/dl．血液，生化学検査では軽度の炎症反応と高度栄養不良状態を認めた．

尿検査：蛋白（＋），糖（－），赤血球（2＋），白血球（3＋）

尿培養：methicillin-resistant. *Staphylococcus aureus*（MRSA）

褥創培養：MRSA

画像所見：腹部CT検査上左腎盂の拡張とともに，perirenal spaceからposterior pararenal spaceを下降し骨盤高位で前腹壁直下に回り込み，恥骨上部の高位では右側腹壁皮下にも進展しているlow density areaを認めた（Fig. 1）．KUB検査上L3位に8 mm大の左尿管結石を認めた．腹部超音波検査上，左水腎症と腎周囲hypoechoic leisonとの交通を認めた．

以上の所見より，左尿管結石に伴う左腎盂腎炎から後腹膜膿瘍を発症し，膿瘍が左下腹部まで進展し腫瘤を形成したものと考えた．

治療経過：2006年9月25日超音波ガイド下下腹部腫瘤ドレーン留置術，左尿管ステント留置術施行した．逆行性左腎盂造影で上腎杯からの造影剤の腎外への流出を認めた（Fig. 2）．腫瘤内容液は膿性でクレアチニン0.3 mg/dlだった．クレアチニン値からは尿の腫瘤への流出を確認できなかった．そのためインジコカルミンの静注を施行した．ドレーンからのインジコカルミンの流出を確認し，尿の腫瘤への流出を確認した．ドレーンからは膿性の排液を約50 ml/日認めた．排液の培養でMRSAを認めた．術後1カ月目の腹部CT検査で，術前指摘されたlow intensity areaは消失した．2006年11月6日に左尿管結石に対して経尿道的尿

* 現：天理よろづ相談所病院泌尿器科

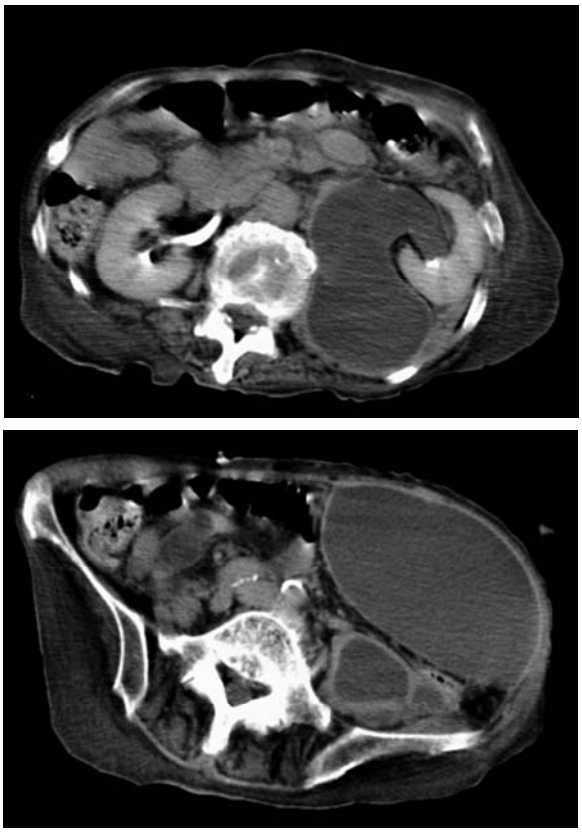

Fig. 1. Abdominal CT showed a left retroperitoneal abscess from the left perirenal lesion to the ileocecal region, subcutaneous abscess and left ureteral stone.

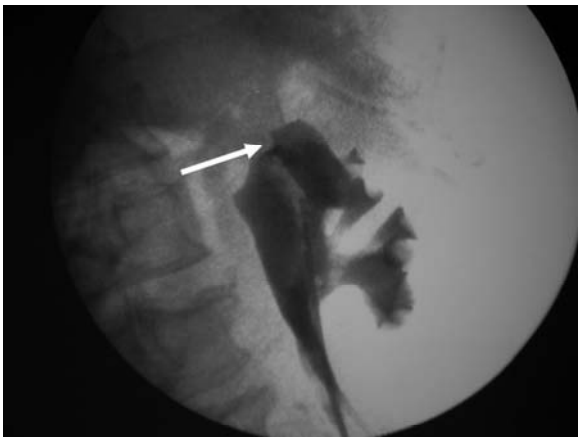

Fig. 2. Retrograde pyelography revealed extravasation from upper calyx to perirenal space.

管砕石術施行した．胃瘻造設し，栄養管理・褥瘡管理を十分施行した．総蛋白/アルブミン＝7.5/2.9 g/dl と採血上栄養状態著明に改善，褥瘡もほとんど消失し退院となった．

考　　察

後腹膜膿瘍の原因として，La Greca らは尿路疾患（腎盂腎炎・尿路結石）が20～30％，消化器疾患（憩室炎・虫垂炎）が40％，原因不明が10％と報告している[1]．基礎疾患としては糖尿病やステロイド内服などの免疫抑制状態の患者に多く，大場らは67％の患者に糖尿病が合併していたとしている[2]．今回の症例では，左尿管結石に伴う左腎盂腎炎の炎症が上腎杯の穿孔部位から後腹膜へ波及したものと思われた．後腹膜に波及した炎症は骨盤底まで広がり，さらに腹側の皮下まで炎症が波及し腫瘤を形成していた．今回の症例では糖尿病やステロイド内服などの既往はなかったものの，長期に渡る食事摂取不足による免疫不全状態であったと考えられた．血清アルブミン値が1台まで低下していた事も栄養不足を推測させた．また，認知症のために自覚症状の把握が難しかった事も炎症を後腹膜から骨盤底，さらには腹側皮下にまで波及させる一因となったと思われた．

後腹膜膿瘍が発見されるきっかけとしては，発熱が多いが，今村らが報告しているように臨床症状の乏しいものや[3]，飯田らが報告しているように腹膜刺激症状で発見されるものもある[4]．今回の症例では，広範囲に渡る膿瘍の形成にも関わらず発熱はなく，採血上炎症所見も乏しいものであった．

起炎菌としては，Atcheson や Sheinfeld らの報告では，56％で起炎菌が同定されその内75％がグラム陽性球菌，25％がグラム陰性桿菌であった[5,6]．グラム陰性桿菌の中では *Escherichia. coli* と *Proteus* が多く，グラム陽性球菌の *Staphylococcus aureus* は14％に認められている．今回の症例では MRSA が膿瘍・尿より認められていた．

われわれは術前に，腎盂腎炎が尿の溢流に伴い後腹膜から皮下腫瘤へ尿が流入したと画像診断した．そのため，皮下腫瘤のクレアチニン値は尿の流入により高値と術前予測していた．しかし，クレアチニン値は予想に反して 0.3 mg/dl と低値であった．インジコカルミン液のドレーンからの流出や逆行性腎盂造影で尿の皮下腫瘤への流入は確認できた．尿の皮下腫瘤への流入にも関わらずクレアチニン値が低値であったのは，膿瘍の圧により腎盂の穿孔部位よりの尿の流入が減少したものと考えられた．皮下腫瘤の穿刺は外来でも施行できる検査であるが，クレアチニン値が低値でも尿の流入を完全に否定は出来ない．

治療として Maxwell らは，膿瘍が 3 cm 以下であれば抗生剤単独の治療を，3 cm を超えるようであればドレナージ術を併用した抗生剤の投与を提唱している[7]．今回のような広範囲に及ぶ膿瘍の場合でも，ドレナージ術と抗生剤の併用で治療は可能であった．

胃瘻を造設し厳密な栄養管理を行う事で，入院時 1.9 g/dl のアルブミン値が 2.9 g/dl と栄養状態は改善した．栄養状態の改善は膿瘍の再発予防，褥瘡の著明な改善へとつながった．

結　　語

臨床症状が乏しく，皮下腫瘤で発見された広範囲にわたる後腹膜膿瘍の1例を経験したので報告した．後腹膜膿瘍は傍腎領域から骨盤底に及ぶ広範囲にわたるものであったが，ドレナージ術と抗生剤の投与で治癒することができた．

文　　献

1) La Greca G, Racalbuto A, Greco L, et al.: Retroperitoneal absess-rare. causes and atypical manifestations: report of two cases. Surg Today **25**: 965-969, 1995
2) 大場修司，原　暢助，鈴木　宏，ほか：後腹膜膿瘍の検討―過去11年間における自験例について―．西日泌尿 **72**：758-766，1986
3) 今村哲也，黒松　功：臨床症状に乏しかった後腹膜膿瘍．臨泌 **59**：597-599，2005
4) 飯田　豊，嘉屋和夫，松友寛和，ほか：腹膜刺激症状を呈した後腹膜膿瘍の2例．日本救急医学会東海地方会誌 **1**：5-7，1997
5) Atcheson DW: Perinephric abscess with a review of 117 cases. J Urol **46**: 201-208, 1941
6) Sheinfeld J, Erturk E, Spataro RF, et al.: Perinephric abscess current concepts. J Urol **137**: 191-194, 1987
7) Maxwell VM, Layla AM and Jack WM: Current treatment and outcomes of perinephric abscesses. J Urol **168**: 1337-1340, 2002

(Received on February 22, 2007
Accepted on July 24, 2007)