腎 Solitary fibrous tumor の1例

平林　淳[1]，小倉　友二[2]，脇田　利明[2]，林　宣男[2]
[1]四日市社会保険病院泌尿器科，[2]愛知県がんセンター中央病院泌尿器科

SOLITARY FIBROUS TUMOR OF A KIDNEY : A CASE REPORT

Atsushi Hirabayashi[1], Yuji Ogura[2], Toshiaki Wakita[2] and Norio Hayashi[2]
[1]*The Department of Urology, Yokkaichi Social Insurance Hospital*
[2]*The Department of Urology, Aichi Cancer Center Central Hospital*

The patient was a 44-year-old woman who had undergone a medical examination because of a left kidney mass. A radical nephrectomy was performed under diagnosis of renal cell carcinoma. Microscopically tumor consisted of spindle-shaped cells accompanied by fibrous connective tissue. Immunohistochemically the tumor cells were diffusely positive for CD34, negative for HMB45 antigen and tyrosinase. The final diagnosis was solitary fibrous tumor.

(Hinyokika Kiyo **54**: 357-359, 2008)

Key words: Solitary fibrous tumor, Kidney

緒　言

孤立性線維性腫瘍 solitary fibrous tumor（SFT）は，1931年に初めて胸膜病変として報告された稀な紡錘形細胞腫瘍である．通常は成人の胸腔内に発生するが，近年胸腔外のあらゆる場所からの報告が散見される．今回われわれは，SFT としては稀な腎に発生した症例を経験したので報告する．

症　例

患者：44歳，女性

主訴：特になし

既往歴：特記すべきことなし

家族歴：特記すべきことなし

現病歴：人間ドッグの腹部超音波検査にて左腎の腫瘤を認め，2004年10月，当科を初診となる．

初診時現症：身長 155 cm，体重 63 kg，血圧 128/80 mmHg．腹部所見なし．表在リンパ節を触知しなかった．

初診時検査所見：特記すべき異常なし．CRP 0.1 mg/dl と炎症反応なし．IAP 327 mmg/ml と正常範囲内であった．

画像所見：腹部 CT では左腎中部に径 6 cm の，造影早期では不均一だが強く造影され，造影後期では早期排泄にて腎実質より low density の腫瘤を認めた（Fig. 1）．

入院後経過：腎悪性腫瘍の疑いにて2004年11月根治的左腎摘除術を施行した．

術中所見：腹部正中切開にて施行した．明らかな腫瘍の周囲への浸潤，リンパ節腫大は認めず，Gerota

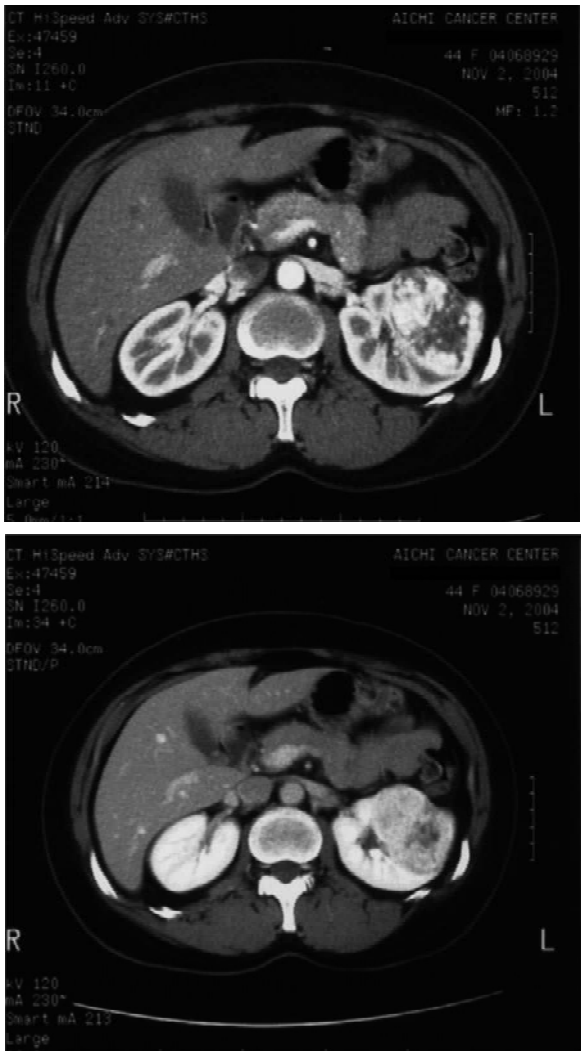

Fig. 1. Computerized tomographic scan depicting low density mass of the left kidney.

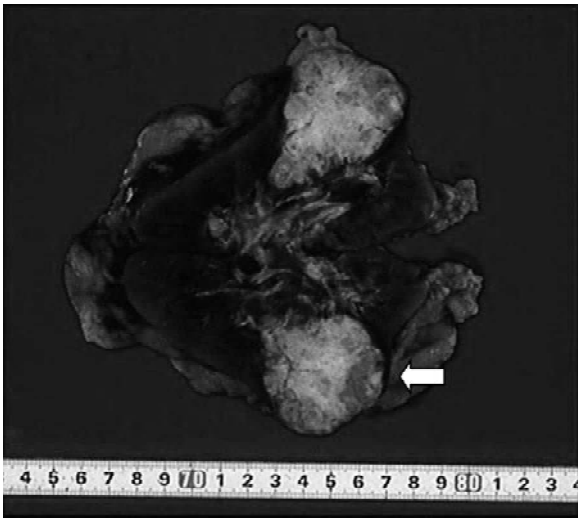

Fig. 2. The specimen shows a yellowish-brown cut surface without necrosis and hemorrhage.

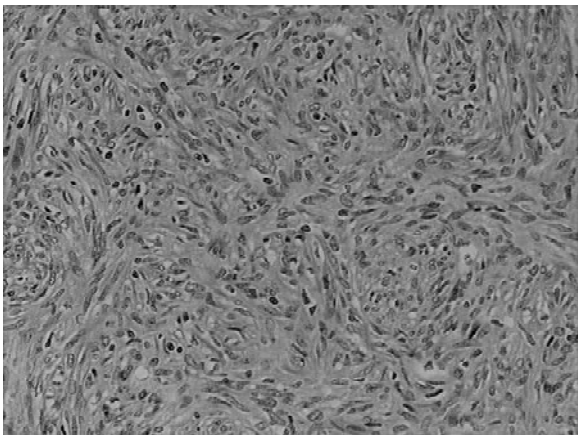

Fig. 3. Cellular short spindle cells with hemangiopericytoma-like growth.

筋膜ごと一塊にして摘出した．

摘出標本：腎実質に最大径 5.8 cm の被膜を有する淡褐色で充実性の腫瘍を認めた．内部壊死，出血巣は認めなかった（Fig. 2）．

病理組織学的検査：腫瘍細胞は腎内から外側に外向性に増殖し，線維性結合織の増生と hemangiopericytomatous pattern を示す短紡錘形細胞が密に増生していた（Fig. 3）．免疫染色では CD34 が陽性で，HMB45，Tyrosinase は陰性であった．核分裂像や核異型など悪性を示唆する所見は認めなかった．以上より腎原発の solitary fibrous tumor と診断された．2007年3月の時点で，局所再発，多臓器転移は認めていない．

考　　察

Solitary fibrous tumor : SFT（孤立性線維性腫瘍）は主に胸腔内に発生する稀な紡錘形細胞腫瘍である[1]．発生部位は胸腔と胸腔外の比率は11：5と言われており[2]，胸腔外としては髄膜，眼窩，眼瞼，鼻腔，縦隔，後腹膜，肝，脾臓，骨盤内などあらゆる部位に発生し得る[3]．組織発生は胸膜中皮に多く発生することより中皮由来と考えられていたが，現在では未熟な間葉細胞が起源であるとの考えが一般になっている[1]．腎での報告はわれわれの検索しうる限りでは，27例で本例は28例目であった[1,3~10]．

年齢は4歳から85歳で，男性が11例，女性が17例であった．好発年齢は20歳以降の成人とされているが，小児の発生例も報告されている[4]．腫瘍部位は右腎が14例，左腎が12例，両側が1例，不明が1例で，腫瘍径は 2 cm から 25 cm であった．臨床的には術前の画像診断にて腎癌との鑑別は困難とされる．腫瘍径の大きな場合は MRI の T2 強調画像にて，中心性壊死を伴わず，均一な低信号域を示すことが，出血巣や中心性壊死像を示すことの多い腎細胞癌との鑑別に有用であり，腎温存手術が推奨されるとの報告もあるが[7]，ほぼ全例に腎摘除術が施行されている．

腎 SFT 症例に針生検が施行された報告はこれまでないが，最も報告の多い胸腔内発生例では，生検が施行されている症例も多く，腎温存の観点からは画像診断上，SFT を疑う場合は針生検も考慮されるべきかもしれない．腎 SFT の発生母地に関しては血管造影にて腎被膜動脈より腫瘍の栄養血管を認めたことより，腎実質からの発生ではなく腎被膜の未熟な間葉細胞が起源であることが示唆されているが，腎被膜と連続性のない腎内発生 SFT の報告もあり，現時点でははっきりとした結論はでていないようである[10]．病理組織学的には線維芽細胞様の紡錘形細胞が不規則に増生する，いわゆる patternless-pattern と，豊富な細血管の周囲に腫瘍細胞が増生する hemangiopericytomatous pattern を特徴とし，免疫染色では CD34 にびまん性に陽性であることが特徴である[10]．

腎に発生し紡錘形細胞が増殖を示す疾患との鑑別が問題で，紡錘形細胞癌，血管筋脂肪腫，線維腫，線維肉腫，平滑筋腫，平滑筋肉腫，神経鞘腫，成人型腎芽腫，血管周囲細胞腫などがある．近年，免疫染色のマーカーとして登場した骨髄の造血コロニー形成細胞に選択的に発現する糖蛋白である CD34 の陽性率が高いことより，CD34 が陰性であるその他の疾患との鑑別は比較的容易になりつつある．悪性像を示す SFT では CD34 陰性のこともあり，その鑑別が問題になるが，通常の腎細胞癌病理所見がなく，免疫染色で cytokeratin に陰性であることより鑑別が可能なようである[1]．また血管周囲細胞腫に関しては，現在ではその多くがSFTと定義されるようになってきており，組織学的に同一のものであるとするのが一般的になってきている[1,10]．SFT の大部分は良性であるとされるが，胸腔内 SFT のうち England ら[11]は223例

中 82 例（37％）に，Beriselli ら[12] は 289 例中 38 例（12％）が組織学的に悪性であったと報告しており，また直径が 10 cm 以上の場合，悪性の可能性が高いとされている．病理組織学的に浸潤性増殖，細胞密度の増加，核異型度の増加，核分裂像，腫瘍内壊死などを認める症例は悪性と診断され，また病理学的に良性であっても再発，転移症例が稀に報告されている．腎発生例に関しては15例中 3 例（20％）に悪性像を認めたと報告されており[3]，また腎摘除後の肺への転移症例が 1 例報告されている[1]．以上の点より臨床病理学的特徴は他の部位に発生する SFT に比べ大きな差はないと考えられる．

治療に関しては上記の低悪性度腫瘍としての特徴を有すること，腫瘍が増殖に伴い悪性化をきたすと考えられていること，また腎外 SFT では腫瘍切除後の断端再発例の報告もあり，十分なマージンを取り完全切除する必要がある．これまでの報告例ではほとんどの症例に腎摘除が施行されているが，術前に針生検などにて診断が可能であれば，良性かつ 10 cm 以下の SFT は再発率が低いとされ腎 SFT においても部分切除が治療の選択肢になると考えられる．再発例には切除に加え，術後補助療法も考慮されるべきであるとされているが，確立されたものはない[13]．自験例においても完全切除後も厳重な経過観察が必要であると考えられた．

結　　語

腎から発生した solitary fibrous tumor の 1 例を経験したので若干の文献的考察を加えて報告した．

文　　献

1) Fine SW, McCarthy DM, Chan TY, et al.: Malignant solitary fibrous tumor of the kidney: report of a case and comprehensive review of the literature. Arch Pathol Lab Med **130**: 857-861, 2006
2) Vallat-Decouvelaere AV, Dry SM and Fletcher CD: Atypical and malignant solitary fibrous tumors in extrathoracic locations: evidence of their comparability to intra thoracic tumors. Am J Surg Pathol **22**: 1501-1511, 1998
3) Kohl Sk, Mathews K and Baker J: Renal hilar mass in an 85-year-old woman. Arch Pathol Lab Med **130**: 117-119, 2006
4) Ferrari ND 3rd and Nield LS: Final diagnosis: solitary fibrous tumor of the kidney. Clin Pediatr **45**: 871-873, 2006
5) 小六幹夫，丹田　均，加藤脩爾，ほか：腎 Solitary fibrous tumor の 1 例．泌尿紀要 **52**：705-706，2006
6) Alvarez Múqica M, Jalón Monzón A, Fernández Gomez JM, et al.: Solitary pararenal fibrous tumor. Arch Esp Urol **59**: 195-198, 2006
7) Johnson TR, Pedrosa I, Goldsmith J, et al.: Magnetic resonance imaging findings in solitary fibrous tumor of the kidney. J Comput Assist Tomogr **29**: 481-483, 2005
8) Yamaguchi T, Takimoto T, Yamashita T, et al.: Fat-containing variant of solitary fibrous tumor (lipomatous hemangiopericytoma) arising on suface of a kidney. Urology **65**: 175, 2005
9) Alexander M, Yang S, Yung R, et al.: Diagnosis of benign solitary fibrous tumors by positron emission tomography. South Med J **97**: 1264-1267, 2004
10) Yamada H, Tsuzuki T, Yokoi K, et al.: Solitary fibrous tumor of the kidney originating from the renal capsule and fed by the renal capsular artery. Pathol Int **54**: 914-917, 2004
11) England DM, Hochholzer L, McCarthy MJ, et al.: Localized benign and malignant fibrous tumors of the pleura: a clinicopathologic review of 223 cases. Am J Surg Pathol **13**: 640-658, 1989
12) Beriselli M, Mark EJ, Dickersin GR, et al.: Solitary fibrous tumor of the pleura: eight new cases and review of 360 cases in the literature. Cancer **47**: 2678-2689, 1981
13) 張　性洙，奥村典仁，三好健太郎，ほか：初回手術後 7 年目に再発を認めた Solitary fibrous tumor of the pleura の 1 例．日呼外会誌 **19**：859-864，2005

(Received on October 17, 2007
Accepted on January 14, 2008)