放射線照射後の対側陰嚢皮膚に再発した精巣悪性リンパ腫の1例

白石　裕介[1]，諸井　誠司[1]*，田中　康博[2]**
広川　恵子[3]***，川喜田睦司[1]
[1]神戸市立医療センター中央市民病院泌尿器科，[2]同免疫血液内科，[3]同放射線科

A MALIGNANT LYMPHOMA OF THE TESTIS RELAPSED IN THE CONTRALATERAL SCROTAL SKIN AFTER THE RADIATION THERAPY : A CASE REPORT

Yusuke Shiraishi[1], Seiji Moroi[1]*, Yasuhiro Tanaka[2]**,
Keiko Hirokawa[3]*** and Mutsushi Kawakita[1]
[1]*The Department of Urology, Kobe City Medical Center General Hospital*
[2]*The Department of Immunohematology, Kobe City Medical Center General Hospital*
[3]*The Department of Radiology, Kobe City Medical Center General Hospital*

A 71-year-old man was admitted with a swelling of the left scrotum where Galium scintigraphy was positive. He had a history of malignant lymphoma of the right testis and had undergone an orchitectomy, with adjuvant CHOP (cyclophosphamide, doxorubicin, vincristine, predonisolone) chemotherapy and radiotherapy to the post-orchitectomy site and opposite testis.

An open biopsy of his scrotum and left testis revealed relapse of the malignant lymphoma in the left scrotal skin.

(Hinyokika Kiyo **54** : 685-687, 2008)

Key words : Malignant lymphoma, Testis

緒　　言

精巣原発の悪性リンパ腫は比較的稀な疾患である．今回われわれは患側精巣摘除，全身化学療法，予防的放射線照射施行後，照射領域である対側陰嚢皮膚に再発した精巣悪性リンパ腫の1例を経験したので報告する．

症　　例

患者：71歳，男性

主訴：左陰嚢腫脹

既往歴：68歳時，前立腺癌にてホルモン療法と根治的放射線照射を施行．その後再燃なく経過．

現病歴：1999年右陰嚢腫脹出現．2000年3月近医泌尿器科受診，右高位精巣摘除術を施行され非ホジキンリンパ腫（NHL）diffuse medium-sized B cell，stage IEと診断された．

同年4月より当院免疫血液内科にて化学療法としてCHOP（Cyclophosphamide, Doxorubicin, Vincristine, Predonisolone）3コースと摘除部位および対側精巣に対する放射線照射（2 Gy/Fr，計 40 Gy）を施行．一度は完全寛解に至るも2003年5月左陰嚢腫脹出現．Ga シンチグラフィーで同部に一致する集積を認めたため精査加療目的に入院となった．

入院時現症：左陰嚢は皮膚および皮下組織が著明に肥厚しており左精巣の触知は困難．表在リンパ節は触知しなかった．

入院時検査成績：血液データでは可溶性 IL-2 レセプターが845（正常値220～530）と軽度高値を示した以外，特に異常を認めなかった．

画像所見：入院前の Ga シンチグラフィーで陰嚢部に集積を認めた（Fig. 1）．エコーでは左精巣に異常を認めなかった．

開放生検時所見：肥厚した左陰嚢に皮膚切開を加え，①陰嚢皮膚，②精巣実質，③精巣鞘膜の順に術中迅速組織診断に提出．病理結果はそれぞれ，①断定はできないが異型リンパ細胞の浸潤あり，②悪性所見なし，③つぶれた異型リンパ細胞が存在する可能性あり，であった．精巣実質には悪性を認めなかったため精巣摘除は行わず，皮膚は病変の境界が不明瞭であったため切除を行わなかった．陰嚢皮膚と精巣鞘膜の標本を追加採取し手術終了とした．

* 現：浜松労災病院泌尿器科
** 現：京都大学大学院医学研究科血液・腫瘍内科
*** 現：大手前病院放射線科

Fig. 1. Ga scintigraphy showed high density area of the left scrotum(arrow).

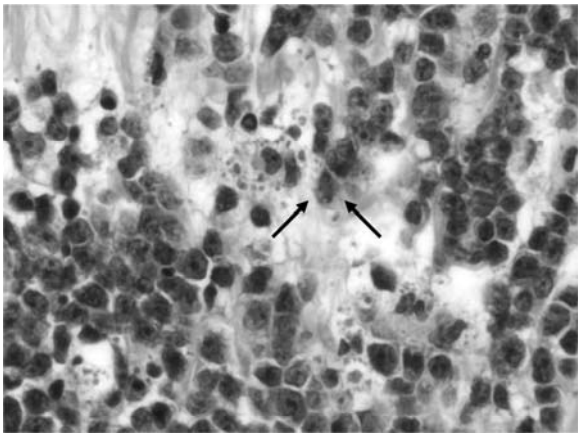

Fig. 2. Microscopic appearance of lymphoma. Tumor had large nuclei, and nucleoli also could be seen (arrow) (HE stain ×400).

病理検査所見：永久標本でも精巣鞘膜には明らかな悪性細胞の浸潤を認めなかった．一方，陰嚢皮膚にはクロマチンに富み大小不正な核をもった悪性リンパ球の浸潤（Fig. 2）を認めた．免疫染色ではCD20陽性，CD3陰性であり原発同様Bcell由来であることが分かった．以上より精巣悪性リンパ腫の対側陰嚢皮膚再発と診断した．

臨床経過：2003年8月鼻腔，歯肉にも再発を認め局所放射線療法（計124 Gy）と2nd line化学療法としてCAMBO-VIP（Cyclophosphamide，Doxorubicin，Methotrexate with leucovorin rescue，Bleomycin，Vincristine，Etoposide，Ifosphamide，Predonisolone）を施行．再度寛解に至ったが，同年12月右頬部，舌右半分（右V2，3領域）のしびれが出現．悪性リンパ腫の中枢神経浸潤と判断し化学療法（High dose Methotrexate（2 g/body），Vincristine）を行ったが徐々に症状は増悪．全身状態悪化のため2005年7月永眠された．

考　　察

精巣悪性リンパ腫は全精巣腫瘍の1～9％，またNHLの約1％を占める比較的稀な腫瘍である．しかし60歳以降では全精巣腫瘍の過半数を占めているとの報告もあり，高齢者に限れば必ずしも珍しい疾患ではない[1]．予後は一般に不良で，野々村らの報告[2]によると2年生存率は38％，5年生存率は26％である．

転移・浸潤は対側精巣（19.0％），皮膚（10.2％），中枢神経（7.9％），Waldeyer輪（7.5％）の順に多く，とくに対側精巣の頻度が高いのが特徴である[3]．

治療は原発巣の摘除，全身化学療法が原則であり，陰嚢への放射線照射は議論の余地があるものの現状では予防的に行われることが多い[3,4]．自験例は両陰嚢を含む直径8 cmの円形領域に，9 MeV電子線で合計40 Gyの照射を行ったが，これは現在行われている術後放射線照射として標準的な線量であった[5,6]．

自験例は放射線照射を行ったにも関わらず照射領域に腫瘍が再発したという点できわめて稀なケースであり，再発の機序として3つの可能性が考えられた．

①異時性多中心性発症
②血行性またはリンパ行性転移
③残存腫瘍の再燃

三田ら[7]はこの種の腫瘍がしばしば異時性多中心性に発生すると報告しており，特に長期を経て再発している場合はその可能性が高いと述べている．しかし，笠井ら[8]はそれを証明すべく免疫グロブリン軽鎖の免疫染色やPCR法を用いた遺伝子再構成を調べたが，異時性原発性発症か再発かを断定することはできなかった．

またほかの悪性腫瘍同様，血行性もしくはリンパ行性転移の可能性もある．Dollら[3]は皮膚への転移または浸潤は10％程度で認められ，その部位は様々であったと報告している．ただ陰嚢については同側精巣からの直接浸潤の報告があるのみで，自験例のように対側でしかも放射線照射野に再発したという報告は調べた限り存在しなかった．

もう1つ初発時すでに陰嚢に存在していた悪性細胞が再燃したという可能性もある．Read[9]は精巣摘除後に60 Gy照射した症例では全例照射野に再発はなかったと報告している．一方Shahabら[1]は線量が35 Gy以下だと照射野にも再発が起こりうると報告している．自験例は40 Gyの予防的放射線照射を行っており両者の中間の線量であるため判断に苦しむが，電子線の線量分布でみると深さ0.5～3.0 cmの範囲は十分カバーされているものの皮膚表層の線量は不十分

だった可能性がある[10]．もし初発時すでに対側の陰嚢皮膚表層に微小な転移があった場合，放射線に抵抗性のある悪性細胞が存在し続け，その後再燃したという可能性も否定できない．

再発機序に関しては不明な点も多く発生頻度も稀ではあるが，予防的放射線照射野の皮膚に再発することも念頭に入れて診療にあたる必要があると思われた．

結　　語

精巣原発の悪性リンパ腫に対して患側精巣摘除，全身化学療法，予防的放射線照射施行後，照射領域である対側陰嚢皮膚に再発した1例を経験した．

本論文の要旨は第187回日本泌尿器科学会関西地方会において発表した．

文　　献

1) Shahab N and Doll DC: Testicular lymphoma. Semin Oncol **26**: 259-269, 1999
2) 野々村祝夫，奥山明彦，中野悦次：精巣悪性リンパ腫—26例症例に関する臨床・病理学的検討—．泌尿紀要 **35**：819-827，1989
3) Doll DC and Weiss RB: Malignant lymphoma of the testis. Am J Med **81**: 515-524, 1986
4) Zietman AL, Coen JJ, Ferry JA, et al.: The management and outcome of stage IAE non-hodgkin's lymphoma of the testis. J Urol **155**: 943-946, 1996
5) 笹井啓資：特殊な節外性リンパ腫B細胞：中枢神経系，精巣．臨放射 **46**：1332-1338，2001
6) Zouhair A, Weber D, Belkacemi Y, et al.: Outcome and patterns of failure in testicular lymphoma. Int J Radiat Oncol Biol Phys **52**: 652-656, 2002
7) 三田耕司，高橋宏明，上田光孝，ほか：異時性両側性精巣原発悪性リンパ腫の1例．西日泌尿 **57**：1110-1113，1995
8) 笠井利則，守山和道，辻　雅士，ほか：異時性両側精巣原発悪性リンパ腫の1例．日泌尿会誌 **91**：526-529，2000
9) Read G: Lymphomas of the testis—results of treatment 1960-1977. Clin Radiol **32**: 687-692, 1981
10) 高橋睦正：必修放射線医学．改訂第4版，pp 518-521，南江堂，東京，1999

(Received on March 24, 2008
Accepted on May 27, 2008)