薄筋弁で修復した難治性回腸新膀胱膣瘻の1例

岡本亜希子[1]，古家　琢也[1]，橋本　安弘[1]，神村　典孝[1]
大山　　力[1]，石村　大史[2]，成田　　知[2]
[1]弘前大学大学院医学研究科泌尿器科学講座，[2]大館市立総合病院泌尿器科

SURGICAL REPAIR OF PERSISTENT ILEAL NEOBLADDER-VAGINAL FISTULA USING GRACILIS MUSCULAR FLAP: A CASE REPORT

Akiko Okamoto[1], Takuya Koie[1], Yasuhiro Hashimoto[1], Noritaka Kamimura[1], Chikara Ohyama[1], Hirofumi Ishimura[2] and Satoshi Narita[2]
[1]*The Department of Urology, Hirosaki University, Graduate School of Medicine*
[2]*The Department of Urology, Ohdate City Hospital*

A 70-year-old woman was referred to our hospital with a complaint of persistent urinary leakage from an ileal neobladder-vaginal fistula. She already had undergone surgical repair for the fistula two times. The first repair was performed by a transperitoneal approach and the second was by a transvaginal approach, both of which were not successful. In our hospital, the fistula was closed with transvaginal approach and the gracilis muscle transposition technique was used for reinforcement. The present method is easy to perform and is a useful surgical technique for recurrent neobladder-vaginal fistula.

(Hinyokika Kiyo **54**: 673-676, 2008)

Key words: Neobladder-vaginal fistula, Gracilis muscular flap, Ileal neobladder

緒　　言

回腸新膀胱膣瘻は，女性の回腸新膀胱造設術後の合併症の1つであるが，一度発症するとその対応に苦慮する場合が多い．今回われわれは難治性の回腸新膀胱膣瘻に対し薄筋弁を充填して修復しえた1例を経験したので，若干の文献的考察を加えて報告する．

症　　例

患者：70歳，女性

主訴：尿失禁

既往歴：虫垂炎，胃切除（詳細不明）

家族歴：特記事項なし

現病歴：2005年1月18日，浸潤性膀胱癌の診断にて前医で膀胱全摘除術およびU字回腸新膀胱造設術を施行[1)]，病理学的にUC，G3，pT3b，INFβ，ly0，v1，ew0，pN0の診断を得た．膀胱全摘除術の際に膣前壁も合併切除し，後壁は縫縮するのみとした．術後3週間目に尿道留置バルーンカテーテルを抜去したが，高度の尿失禁が持続したため，再度新膀胱造影を施行したところ，新膀胱膣瘻を認めた．膀胱鏡検査にて新膀胱尿道吻合部の5～7時に径2cmの瘻孔を認めた．保存的治療にて軽快しないため，2005年4月経腹的に瘻孔閉鎖術を施行したが，7月に再発を認めた．同月経膣的に瘻孔閉鎖術を施行したが，11月に再度再発を認めたため，2006年1月23日手術目的に当科紹介となった．

現症：身長145cm，体重60.3kg，血圧124/78mmHg，脈拍整．1日尿量の2/3程度の尿失禁を認めた．また経膣的触診では，膣口から約2cmの位置に，2cm大の瘻孔を触知した．

入院時検査成績：血液生化学検査では，とくに異常を認めなかった．検尿では，白血球28.5/1視野と膿尿を認め，尿培養では大腸菌を認めた．

画像所見：膀胱造影では，新膀胱尿道吻合部付近で膣への造影剤の流出を認めた（Fig. 1）．また，膀胱鏡検査でも同部位に一致して瘻孔を認めた．

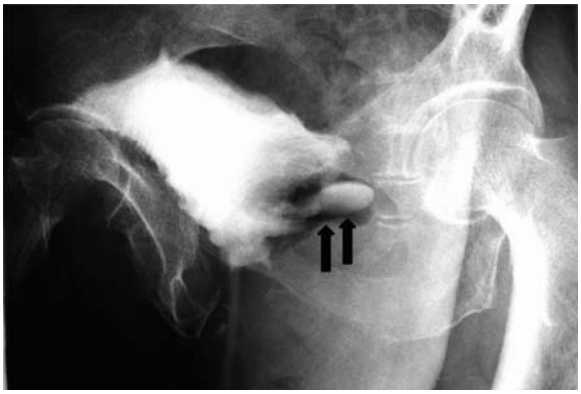

Fig. 1. Cystography showed the leakage from ileal neobladder to vagina.

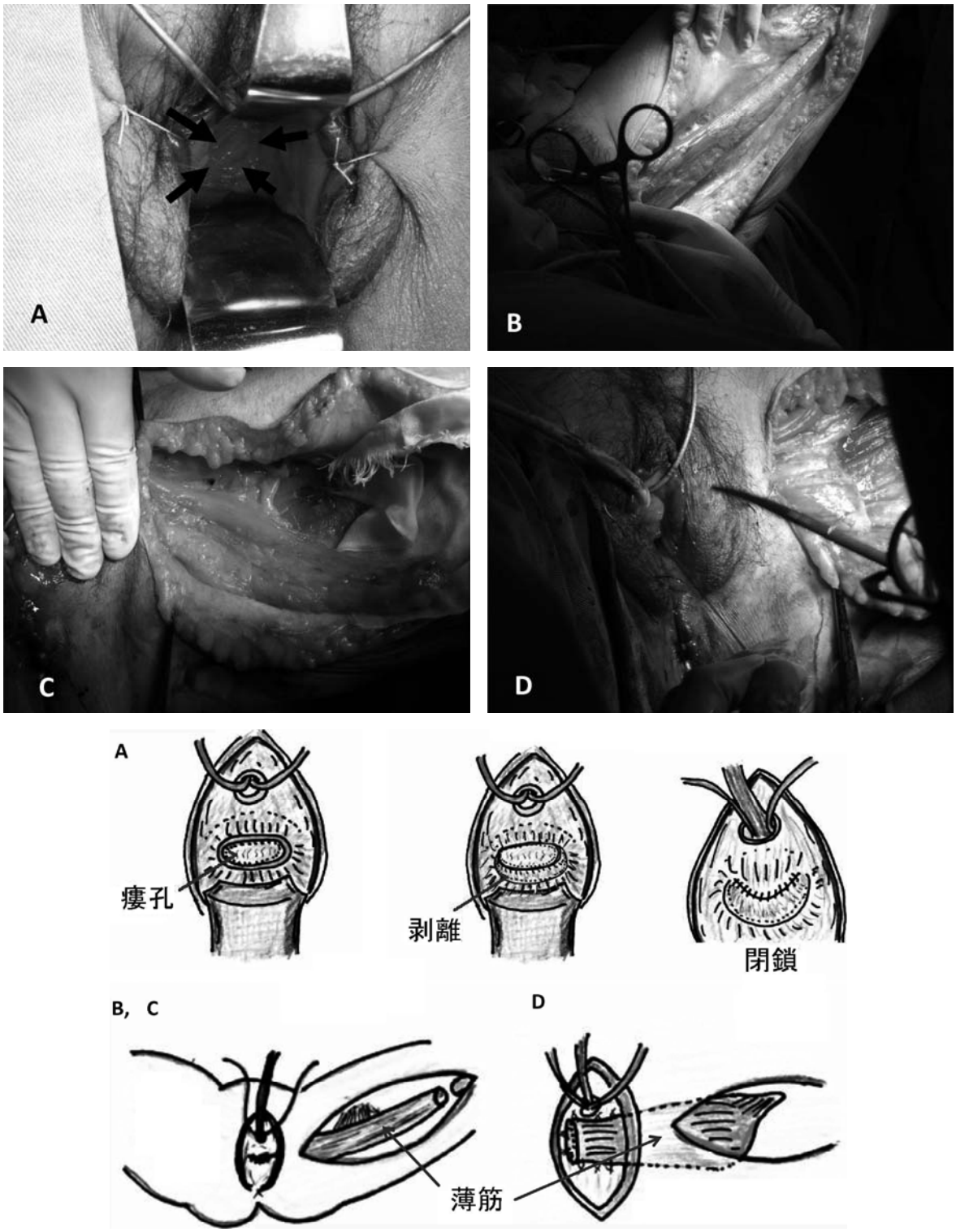

Fig. 2. Operation findings and procedure.　A : Neobladder-vaginal fistula was exported.　B : The gracilis muscle was exported.　C : The distal gracilis muscle was isolated.　D : The gracilis muscular graft was inserted to overlay the neobladder-vaginal fistula.

以上より，膀胱全摘除術回腸新膀胱造設術後に発生した難治性新膀胱膣瘻と診断し，2006年3月28日形成外科との合同手術を行った．

手術所見：全身麻酔下，砕石位にて手術を施行した．まず経膣的に新膀胱と膣の間を十分に剥離し（Fig. 2A），それぞれ3-0吸収糸にて縫合，膀胱洗浄にて漏れのないことを確認したのち，形成外科による薄筋の遊離に移った．恥骨丘外縁約10 cmを中心とした15 cmの波状の皮膚切開をおいた．薄筋を露出後，幅4 cmで栄養血管（外側大腿回旋動脈）を損傷しないように剥離を行った（Fig. 2B）．末梢側を切離した後（Fig. 2C）．これを反転させ，恥骨前面で膣内

Fig. 3. Postoperative cystography showed that the fistula was closed.

に誘導，瘻孔を覆うように縫合を行った（Fig. 2D）．手術時間は3時間11分，出血量は230 g であった．

術後経過：術後2週間目に膀胱造影を施行し，漏れのないことを確認し，尿道カテーテルを抜去した．また膀胱造影検査にて，瘻孔が閉鎖していることも確認した（Fig. 3）．2008年3月現在外来で経過観察中であるが，瘻孔の再発および残尿は認めていない．また，尿失禁はパッド2枚/day 程度である．

考　　察

新膀胱膣瘻は女性の新膀胱造設術における主な合併症の1つであるが，その発生原因としては，手術操作による膣前壁の損傷や出血[2]，新膀胱の吊り上げ固定などがあげられる[3]．膣を温存することにより新膀胱膣瘻の発生リスクを3～5％に減少させるといった報告もあり[4]，通常膀胱全摘除術時に施行される膣前壁あるいは子宮と合併切除[5]を施行せず，新膀胱を作成する場合にはとくに膀胱のみを摘除する方法が推奨されている[6]．本症例では膣を合併切除したが，この操作により感染などを惹起し瘻孔が形成されたものと考えられた．

膣からの尿漏れや尿失禁は，膀胱膣瘻の存在を強く示唆するものであるが[7]，新膀胱膣瘻では高度の尿失禁が初発症状とされている[2]．通常術後尿道カテーテル抜去後尿失禁の程度は軽度であるが，中等度から高度であれば瘻孔が存在する可能性がある[2]．本症例では高度な尿失禁が初発症状であり，尿失禁が長期間持続するような症例では瘻孔の存在も念頭に置くべきであると思われた．

治療法は膀胱膣瘻と同様に瘻孔閉鎖術が一般的であるが，単純に瘻孔を閉鎖するだけでは不十分で，大網や筋皮弁などによる充填が必要とする報告が多い[2,8,9]．しかし成績は様々で，難治例では回腸導管などへの変更も余儀なくされる場合もある[10]．本症例では，瘻孔が大きくまた再発を繰り返していたため，血流良好な組織の補填が必要と考え，腹部手術の既往もあることから薄筋弁を用いた閉鎖術を選択した．薄筋弁を用いた瘻孔閉鎖術は直腸膣瘻に対して施行された報告は散見されるものの[12,13]，新膀胱膣瘻に対して施行された例は，われわれの調べえた限りでは認めなかった．

大腿薄筋は大腿四頭筋の一部であるが，その役割は明らかではなく，欠損しても機能障害が残らない[11]．栄養血管が上1/3の部位に外側大腿回旋動脈が単一血管系で入っている．そのため末梢付着部を切断することにより骨盤腔や腹壁への移動が容易なため，再建に利用しやすい[12]．また感染にも比較的強いことから，尿路系の瘻孔再建のみならず，糞路系の瘻孔閉鎖術にも広く用いられている[13,14]．本症例では長期間瘻孔の再発を認めていないことから，有用な手術法の1つであると思われた．

結　　語

再発を繰り返す難治性回腸新膀胱膣瘻に対し，薄筋弁を用いた瘻孔閉鎖術を施行した1例を経験した．薄筋弁による再建は比較的容易で，瘻孔閉鎖部に充填する手術法における有用な選択肢の1つになりうると思われた．

文　　献

1) Koie T, Yoneyama T and Ohyama C : Experience and functional outcome of modified ileal neobladder in 95 patients. Int J Urol **13** : 1175-1179, 2006
2) Rapp DE, O'connor RC, Erin E, et al. : Neobladder-vaginal fistula after cystectomy and orthotopic neobladder construction. BJU Int **94** : 1092-1095, 2004
3) Ali-el-dein B, el-Sobky E, Hohenfellner M, et al. : Orthotopic bladder substitution in women : functional evaluation. J Urol **161** : 1875-1880, 1999
4) Chang SS, Cole E, Cookson MS, et al. : Preservation of the anterior vaginal wall during female radical cystectomy with orthotopic urinary diversion : technique and results. J Urol **168** : 1442-1445, 2002
5) Marshall F and Treiger B : Radical cystectomy (anterior exenteration) in the female patient. Urol Clin North Am **18** : 765-775, 1991
6) Horenblas S, Meinhardt W, Ijzerman W, et al. : Sexuality preserving cystectomy and neobladder : initial results. J Urol **166** : 837-840, 2001
7) Huang W, Zinman L and Bihrle W : Surgical repair of vesicovaginal fistulas. Urol Clin North Am **29** : 709-723, 2002
8) Miller E and Webster G : Current management of vesicovaginal fistulae. Curr Opin Urol **11** : 417-

421, 2001
9) Eliber K, Kavaler E, Rodriguez L, et al. : Ten-year experience with transvaginal vesicovaginal fistula repair using tossue interposition. J Urol **169** : 1033-1036, 2003
10) Hautmann R, Paiss T and de Petriconi R : The ileal neobladder in women : 9 years of experience with 18 patients. J Urol **155** : 76-81, 1996
11) Zmora O, Potenti FM, Wexner SD, et al. : Gracilis muscle transposition for latrogenic rectourethral fistula. Ann Surg **237** : 483-487, 2003
12) 金城 勤，當山勝徳，比嘉 司，ほか：膀胱膣瘻と膀胱全摘後に生じた小腸皮膚瘻に対する大腿筋の充填．泌尿器外科 **6**：661-664，1993
13) 水谷雅臣，布施 明，牧野孝俊，ほか：直腸癌術後の難治性直腸膣瘻に対し薄筋筋皮弁の充填により治癒しえた1例．日消外会誌 **38**：112-116，2005
14) Zmora O, Tulchinsky H, Gur E, et al. : Gracilis muscle transposition for fistulas between the rectum and urethra or vagina. Dis Colon Rectum **49** : 1316-1321, 2006

(Received on March 24, 2008
Accepted on June 16, 2008)