

疼痛で発見された精巣 Adenomatoid tumor の 1 例

島 正樹, 高橋 聡, 前田 俊浩
 舛森 直哉, 伊藤 直樹, 塚本 泰司
 札幌医科大学医学部泌尿器科

ADENOMATOID TUMOR OF THE TESTIS WITH
TESTICULAR PAIN : A CASE REPORT

Masaki SHIMA, Satoshi TAKAHASHI, Toshihiro MAEDA,
 Naoya MASUMORI, Naoki ITOH and Taiji TSUKAMOTO
The Department of Urology, Sapporo Medical University School of Medicine

A 30-year-old man who complained of sudden right scrotal pain visited our clinic. Physical examination revealed a palpable mass with tenderness on his right testis. An emergent operation was performed for acute scrotum. The intraoperative findings showed a small, white, elastic solid, a smooth surface tumor that originated from the tunica albuginea of the right testis. It seemed to be benign macroscopically and partial orchiectomy was performed. Soon after surgery, the pain disappeared. Pathohistological examination revealed an adenomatoid tumor of the testis which originated from the rete testis. Adenomatoid tumor of the testis is a rare benign tumor. In general, it can be diagnosed by observation of an incidental, pain-free and small palpable mass of the testis. Therefore, we should be aware that an adenomatoid tumor of the testis can be one of the differential diagnoses of acute scrotum.

(Hinyokika Kiyō 55 : 285-286, 2009)

Key words : Adenomatoid tumor, Benign testicular tumor, Testicular pain

緒 言

精巣 adenomatoid tumor は比較的稀な良性腫瘍で、通常無症状であり触診で偶然発見されることが多い。今回、われわれは疼痛を主訴とした精巣 adenomatoid tumor の 1 例を経験したので報告する。

症 例

患者：30歳代，男性

既往歴：特記すべきことなし

現病歴：2007年1月に右陰嚢部痛が突然出現したため近医泌尿器科を受診した。触診上右精巣に圧痛著明な小腫瘍を触知した。右精巣垂捻転を疑い当院紹介・入院となった。

現症：右精巣と右精巣上体頭部の境界付近に圧痛著明な米粒大の小腫瘍を触知した。右精巣以外には明らかな異常所見を認めなかった。

検査所見：血液，生化学所見では軽度の炎症反応の上昇を認めた。他には異常所見はなかった。検尿・沈渣で，膿尿，血尿を認めなかった。後に判明したAFP，HCG-β，LDH はすべて正常範囲内であった。精巣超音波検査では触診で触れていた小腫瘍は描出できなかった。

入院後経過：腫瘍を触知する部位に非常に強い疼痛を訴えていたため，急性陰嚢症として診断と治療目的

に同日緊急手術を施行した。

術中所見：右精巣白膜から発生したと思われる，米粒大，弾性硬，白色，表面平滑な腫瘍を右精巣と右精巣上体頭部の境界付近に認めた。肉眼的に炎症所見はなく，腫瘍は無茎性で捻転の所見を認めなかった。肉眼的には良性腫瘍と思われ，白膜と精巣組織の一部を含め右精巣部分切除とした。摘出物の剖面は均一な白色であった。

術後経過：術後より疼痛は消失し，手術2日後に退院となった。

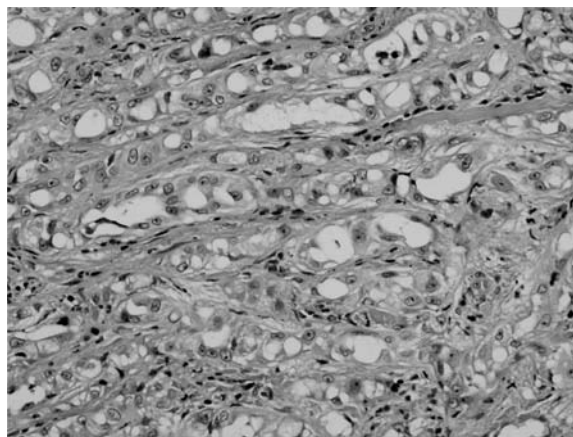


Fig. 1. The variant epithelial-like cell is accompanied by collagen fibers of the stroma and shows a small lumen and cordlike arrangement.

病理組織所見：精巣網付近の6×4 mm 大の結節状の腫瘍で、泡沫状胞体をもつ異型の乏しい上皮様細胞が間質の膠原線維を伴って小管腔あるいは索状配列を示していた (Fig. 1)。免疫染色上、cytokeratin (+), carlentin (+), vimentin (+), inhibin alpha (-) であった。以上より、精巣 adenomatoid tumor と診断した。

考 察

精巣 adenomatoid tumor は比較的稀な良性腫瘍であるが、傍精巣領域より発生する腫瘍のなかでは最も多く約30%を占める¹⁾。通常無症状であるが、稀に圧痛を伴うことがある²⁾。患者自身の触知により、あるいは泌尿器科での診察で腫瘍を触知することにより偶然発見されることが多い。好発年齢は30～50歳代であるが、幅広い年齢で認められる。

発生部位では精巣上体が最も多く、次いで精巣鞘膜、精索に発生する³⁾。精巣上体に発生したものは尾側に認められることが多い⁴⁾。大きさは直径平均1～2cm であり、通常それより大きくなることはない。発生源は中皮細胞由来、ミューラー管由来、血管内皮細胞由来など諸説があるが、電子顕微鏡所見では中皮腫と類似する像を認める⁵⁾ため、近年は中皮細胞由来が有力である。

超音波では低エコー、等エコー、高エコーのすべての所見を呈し、超音波検査のみでの術前診断は困難である。また、小腫瘍でもあり、画像検査での鑑別は難しいと考える。

治療は原則として、また、結果として、外科的切除が行われる。良性腫瘍であるので精巣温存を試みるべきであるが、術前の画像検査では精巣悪性腫瘍が否定できないために根治的精巣摘除術となった症例も報告されている。経過が長く、AFP、HCG-β が正常範囲内であり、超音波検査で腫瘍が精巣の辺縁にあった場合、精巣良性腫瘍を疑い⁶⁾、可能であれば積極的に術中迅速病理診断を行い、精巣温存手術とすることが適切と考える。

諸報告から、本症例の腫瘍径、超音波画像所見は比較的典型的であるが、精巣網を発生部位とする点、疼痛を伴っていた点で稀である。本症例は手術により疼痛が改善しており、腫瘍が痛みの原因であったのは確かであると思われる。本症例のような小病変で急性陰

囊症をきたす疾患として精巣垂捻転が挙げられ鑑別疾患となるが、そのような所見を認めなかった。疼痛の原因として、腫瘍の大きさから白膜の過伸展が原因とは考え難い。原因を発生部位が稀である点に求めたが、同様に精巣網より発生したとする Horstman らの報告⁷⁾では無症状であった。病理学的所見で梗塞やそれによる腫瘍の壊死を認め、それを疼痛の原因とする報告⁸⁾があるが、本症例では梗塞、壊死の所見は認めなかった。本症例がなぜ疼痛を伴っていたのか、はっきりとした原因は不明である。

結 語

精巣 adenomatoid tumor は、無痛性であり腫瘍を触知し、手術により診断される場合が多い。しかしわれわれは、疼痛を主訴に診断した精巣 adenomatoid tumor の1例を経験した。本症例以外にも疼痛を訴えていたとされる報告があり、稀ではあるが精巣 adenomatoid tumor が急性陰囊症を呈する場合もあることを念頭におく必要がある。

参 考 文 献

- 1) Ronald AR, Vikram SD, Allen DS, et al.: Benign intrascrotal lesions. *J Urol* **171**: 1765-1772, 2004
- 2) Fan K and Johnson DF: Adenomatoid tumor of ejaculatory duct. *Urology* **25**: 653, 1985
- 3) 森山浩之, 田中繁之, 福重 満, ほか: 陰囊内結石をともなう副睾丸 adenomatoid tumor の1例. *広島医* **44**: 789-791, 1991
- 4) Jackson JR: The histogenesis of the adenomatoid tumor of the genital tract. *Cancer* **11**: 337, 1958
- 5) Ferenczy A, Fenoglio JL and Skoglund RW: Observations on benign mesothelioma of the genital tract (adenomatoid tumor): a comparative ultrastructural study. *Cancer* **30**: 244, 1972
- 6) Makarainen HP, Tammela TLJ, Karyyunen TJ, et al.: Intrascrotal adenomatoid tumors and their ultrasound findings. *J Clin Ultrasound* **21**: 33-37, 1993
- 7) Horstman WG, Sands JP and Hooper DG: Adenomatoid tumor of testicle. *Urology* **40**: 359-361, 1992
- 8) Skinnider BF and Young RH: Infarcted adenomatoid tumor: a report of five cases of a facet of a benign neoplasm that may cause diagnostic difficulty. *Am J Surg Pathol* **28**: 77-83, 2004

(Received on November 4, 2008)
(Accepted on January 10, 2009)