S状結腸癌の腎盂尿管転移の1例

古目谷　暢[1]，中井川　昇[1]，佐野　　太[1]，籠田　雅予[1]
村上　貴之[1]，槙山　和秀[1]，三好　康秀[1]，小川　毅彦[1]
上村　博司[1]，矢尾　正祐[1]，長嶋　洋治[2]，窪田　吉信[1]
[1]横浜市立大学大学院医学研究科泌尿器病態学
[2]横浜市立大学大学院医学研究科分子病理学

A CASE OF UPPER URINARY TRACT METASTASES FROM SIGMOID COLON CANCER

Mitsuru Komeya[1], Noboru Nakaigawa[1], Futoshi Sano[1], Masayo Kagota[1], Takayuki Murakami[1], Kazuhide Makiyama[1], Yasuhide Miyoshi[1], Takehiko Ogawa[1], Hiroji Uemura[1], Masahiro Yao[1], Yoji Nagashima[2] and Yoshinobu Kubota[1]
[1]*The Department of Urology, Yokohama City University Graduate School of Medicine*
[2]*The Department of Molecular Pathology, Yokohama City University Graduate School of Medicine*

We report a case of colorectal cancer with metastasis to the upper urinary tract. A 56-year-old man had left flank pain. Ultrasonography and computed tomographic (CT) examination demonstrated left hydronephroureter and a soft-tissue structure within the left ureter. Urinary cytology of the left ureter showed class IIIb. We diagnosed him with ureteral cancer and performed left nephroureterectomy. Microscopic examination demonstrated adenocarcinoma located in ureteral and pelvic wall, especially in blood vessels, with intact mucosa and similar to adenocarcinoma of colon cancer. Therefore metastatic upper urinary tract tumor was suspected. Barium enema and positron emission tomography-CT demonstrated sigmoid colon cancer. Biopsy specimen of colon cancer demonstrated adenocarcinoma, which was consistent with the ureteral tumor. Finally we diagnosed him with metastatic upper urinary tract tumor of sigmoid colon cancer.

(Hinyokika Kiyo **55**: 339-343, 2009)

Key words: Metastatic upper urinary tract tumor, Colon cancer

緒　　言

転移性尿管腫瘍は稀で，きわめて予後の悪い疾患である．大腸癌からの転移は珍しく国内で9例認めるのみである．今回われわれは，術前診断が困難であったS状結腸癌腎盂尿管転移の1例を経験したので，若干の文献的考察を加え報告する．

症　　例

患者：56歳，男性

主訴：左側腹部痛

既往歴：高血圧，痔瘻

家族歴：特記事項なし

現病歴：2006年10月頃より左側腹部痛を認め，2007年1月に近医を受診した．腹部CT検査を施行したところ左水腎・水尿管症を認めたため，2月初旬に当院を紹介受診した．逆行性腎盂造影を施行したところ，左上部尿管に表面3 cmにわたる狭窄を認めた（Fig. 1）．左尿管尿細胞診ではclass IIIbを認めた．当院で施行したCT検査では，左水腎・水尿管症と左水尿管の下端に腫瘤性病変を認めた（Fig. 1）．当院で施行した胸腹部CT検査では尿管病変以外に悪性腫瘍を示唆する所見は認めなかったため，原発性左尿管癌疑いと診断し，左腎尿管全摘除術目的で2007年3月に入院した．

入院時現症：身長164 cm，体重53.8 kg，血圧140/80 mmHg，脈拍80回/分，体温36.8°C，腹部に明らかな異常所見は認めなかった．

入院時検査所見：末梢血，血液生化学検査でCr 1.23 mg/dl，CRP 1.0 mg/dlと軽度上昇を認めたが，その他は基準値内であった．尿検査ではRBC ＜1/hpf，WBC ＜1/hpfと異常を認めなかった．

手術所見：後腹膜鏡下左腎尿管全摘術を試みたが腎門部および腎周囲の癒着が強く，経腰式アプローチの開放手術へ変更した．

病理組織学的所見：腎盂内に10 mm大の乳頭状腫瘍を，腎盂尿管移行部から尿管にかけて45 mmにわたる全周性の腫瘍病変を認めた．HE染色では，腎盂

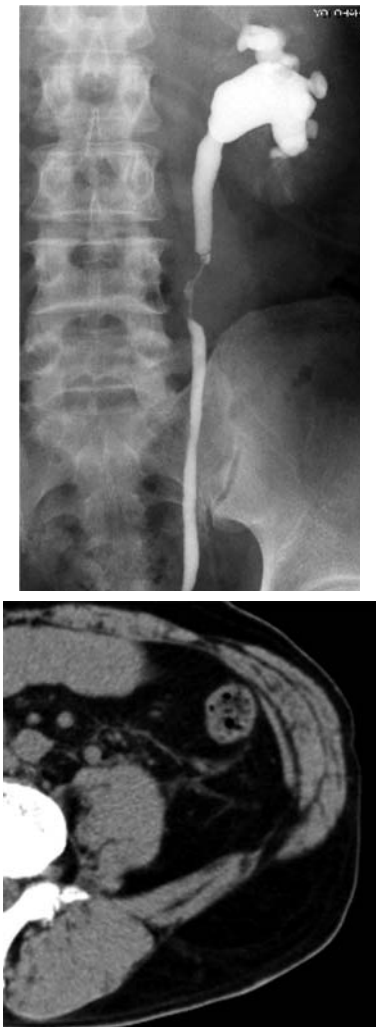

Fig. 1. A retrograde pyelography shows 3cm narrowing lesion of the left ureter. A CT scan (computed tomographic examination) shows left hydronephroureter and a soft-tissue structure within the left ureter.

A

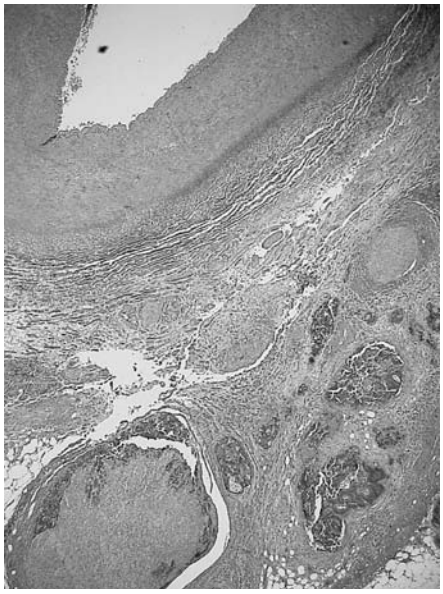

B

Fig. 2. Histological diagnosis is adenocarcinoma. They spread to the submucosal region and are mostly found in blood vessels suggesting hematogenous metastasis rather than primary adenocarcinoma originating from urinary epithelium (Fig. A is ureter. Fig. B is renal pelvis.).

内病変，尿管病変ともに消化管原発を思わせる形態を示す中分化腺癌であった．腎盂内病変は粘膜下層を中心に増殖を示し，粘膜の一部，腎実質内および腎動脈近傍の脈管への浸潤を認めた．尿管病変は粘膜下層において増殖しており，尿管粘膜には腫瘍細胞を認めず，筋層，脈管への浸潤を強く認めた（Fig. 2）．免疫組織学的染色では CK7（−），CK20（+），Cdx2（+），vimentin（−）であり，消化管由来の腫瘍が疑われた．

術後経過：病理組織学的に消化管原発悪性腫瘍の腎盂，尿管の粘膜下層への転移が最も疑われたため，ただちに原発巣の検索を行った．注腸検査にてS状結腸に apple core sign を，^{18}F-FDG PET/CT 検査で同部位に集積を認めた（Fig. 3）．大腸内視鏡検査では，S状結腸に Borrmann 2 型大腸癌を認めた．同部位を生検したところ，左腎盂，尿管の病変と酷似した中分化型腺癌であったため，S状結腸癌の腎盂尿管転移（stage IV，T2N0M1）と診断した（Fig. 4）．この他，CEA，CA19-9 が上昇しており，便潜血検査も陽性であった．その後，術前には認めていなかった骨，肝，肺，膵への転移が出現したため，化学療法目的で消化器内科に転科した．急速に十二指腸転移，肝機能障害を伴う総胆管・主膵管転移，癌性リンパ管症，癌性心膜炎による心タンポナーデが出現し，化学療法を断念し緩和療法目的で転院した．

Fig. 3. Barium enema shows irregular narrowing region in the sigmoid colon. PET-CT demonstrates hot spot at the colon just above the urinary bladder.

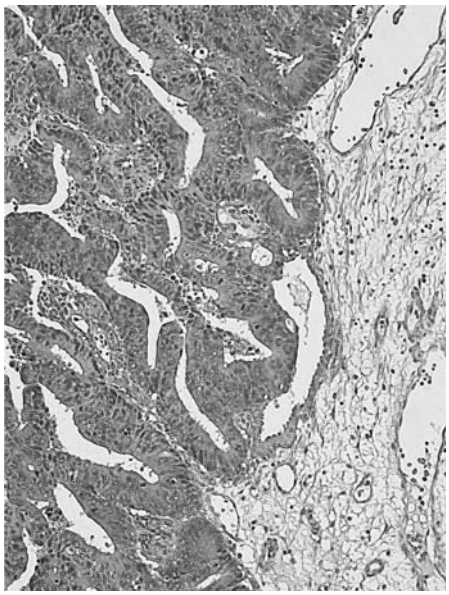

A

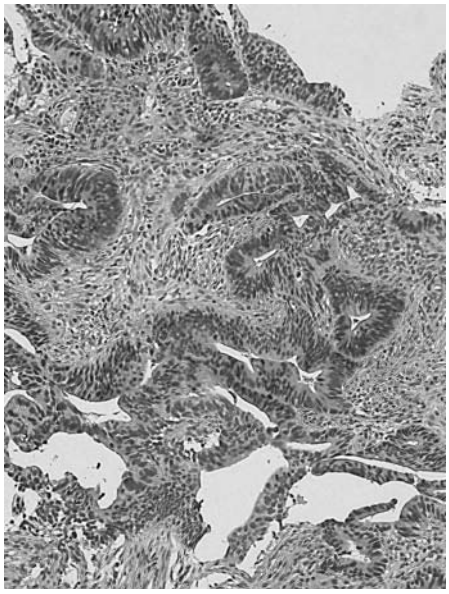

B

Fig. 4. Biopsy specimen of colon tumor (Fig. A) demonstrates adenocarcinoma which is similar to the histological findings of the ureteral and renal pelvic tumors (Fig. B).

考　　察

続発性腎盂尿管腫瘍は，1）血行性・リンパ行性，2）尿流性，3）直接浸潤の3通りの機序で発生する腫瘍であると考えられている．このうち，血行性，リンパ行性によるものが転移性尿管腫瘍として分類され，比較的稀とされている．転移性尿管腫瘍は1909年にStowら[1]によって報告された胸腺リンパ肉腫の両側尿管転移が最初の報告とされている．転移性尿管腫瘍の診断の条件については議論のあるところではあるが，Mackenzie[2]らおよびPresmanら[3]は，1）組織学的に腫瘍細胞が尿管周囲の血管内あるいはリンパ組織内に認められること，2）尿管壁の一部に腫瘍細胞が認められ隣接臓器からの直接浸潤がないことのいずれか一方を満たすこととしている．また，村山ら[4]は原発巣もしくは転移巣からの直接浸潤を認めない続発性尿管腫瘍を転移性尿管腫瘍の診断の定義としている．転移性尿管腫瘍の転移様式に関してGrossら[5]は，1）血行性，2）リンパ行性を挙げている．本症例は病理組織学的所見で一部腎盂内に突出する腫瘍を認めているが，病変の周囲の血管内あるいはリンパ組織内に腫瘍細胞が認められること，隣接臓器からの直接浸潤を認めていないことから，転移性尿管腫瘍の定義と一致する．

転移性尿管腫瘍はわれわれが調べた限り本邦では本症例を含めて99例報告されている．転移性腎盂尿管腫瘍の原発巣としては，胃が36例（うちGISTが1例）と最も多く，腎が21例，結腸が9例，直腸と乳房が7例ずつ，前立腺と膵が5例ずつ，子宮が2例，陰嚢，精巣，十二指腸，胆嚢，胆管，肺，顎下腺が1例ずつ

であった．原発巣として胃が最も多いのは，単に本邦における胃癌発生率が高いからとする意見がある[6]．腎に関しては尿流性の転移の関与も考えられ，全例を転移性尿管腫瘍としていいのかという問題がある．また1999年の川野ら[6]の報告と比べて，原発巣として胃は38％から35％とほとんど変わっていないが，大腸は５％から９％へ，乳房は３％から７％へと増加してきている．このことは大腸癌，乳癌の罹患率の増加による可能性があり，もしそうであれば現時点では稀な大腸癌の腎盂尿管転移が今後増加してくる可能性も考えられる．

転移性尿管腫瘍は血行性・リンパ行性に尿管に転移するため，血管・リンパ管のネットワークが少ない粘膜へは転移しにくく，外膜・筋層・粘膜下層を主体とする病変となるとされており，粘膜への浸潤を認める頃には他臓器転移を来たしていることが多くなる[7]．このため，臨床症状に関しては，粘膜下病変を主体とする転移性尿管腫瘍では側腹部痛，腰背部痛，乏尿などの尿管閉塞症状が74％と多く，逆に血尿は25％，尿細胞診陽性率は20％前後と少ない[8]．粘膜病変を主体とする原発性尿管腫瘍では血尿75～95％，尿管閉塞症状24～62％，尿細胞診陽性率30～80％であり[9]，主病変の存在部位の違いにより臨床症状が明らかに異なっている．画像所見も粘膜下病変を主体とする転移性尿管腫瘍の転移様式を反映し，孤立性あるいは多発性の尿管腔外からの閉塞パターンを呈する．具体的には，尿管腔内の陰影欠損，encasement を伴う尿管狭窄，尿管壁不整，数珠状狭窄などである[10~13]．逆行性腎盂造影では糸状あるいはコルク抜き型の糸状らせんパターンを示す閉塞像を特徴としている．Song らによる尿管の狭窄は比較的平滑で，非対称的で，幾分不整との報告もある[14]．以上からも分かるように，転移性尿管腫瘍は粘膜下を主とした病変であり，尿細胞診や内視鏡的生検では診断は難しく，手術・剖検前に診断が下せた症例は32例中15例に過ぎないとの報告もある[7]．転移性尿管腫瘍は90％に他臓器転移を認めており予後はきわめて不良とされており[3]．藤本ら[7]は75％が６カ月以内に，大藪ら[15]は半数以上が１年以内に死亡していると報告している．

尿路腫瘍が疑われた場合，原発性尿路腫瘍であるという固定概念に囚われず，続発性尿路腫瘍である可能性を念頭におき，症状の詳細を問診し，他の悪性腫瘍の存在が疑われたり，悪性腫瘍の既往がある場合には，必要に応じた検査を積極的に施行するべきと思われる．また，尿管鏡下生検による評価を行うことも重要と思われる．そして，術前に診断困難であっても，術後の病理組織学検討で典型的な尿路上皮癌の形態をとらない症例や，粘膜下を中心とした病巣を示す症例では免疫組織学的染色などを行うことにより診断が可能であると思われる[16]．本症例は原発巣を疑わせる消化器症状や既往歴を認めなかったため術前診断が困難であったが，免疫組織学的染色により消化管原発を疑い，最終的には原発巣を発見することができた．しかし，術前に大腸癌を強く疑い便潜血検査や CEA, CA19-9 の測定を行うことにより原発巣を発見できた可能性や，尿管鏡検査により転移性尿管腫瘍と診断できた可能性があり反省すべき点と思われる．

結　　語

術前診断が困難であったＳ状結腸癌の腎盂尿管転移の１例を経験したので，若干の文献的考察を加え報告した．

文　　献

1）Stow B：Fibrolymphosarcoma of both ureters metastatic to a primary lymphosarcoma of the anterior mediastinum of thymus origin. Ann Surg **50**：901-906, 1909
2）Mackenzie DW and Rather M：Metastatic growths of the ureter. Br J Urol **14**：27-35, 1935
3）Presman D and Ehrlich L：Metastatic tumors of the ureter. J Urol **59**：312-325, 1948
4）村山猛男，河辺香月：胃癌の転移様式―転移形式に関する１考察―．臨泌 **29**：1035-1039，1975
5）Gross M and Minkowitz S：Ureteral metastasis from renal adenocarcinoma. J Urol **106**：23, 1971
6）川野圭三，森口英男，寿美周平，ほか：上行結腸癌を原発とした転移性尿管腫瘍の１例．西日泌尿 **61**：522-524，1999
7）藤本宣正，市川靖二，中野悦次，ほか：転移性尿管腫瘍の１例．西日泌尿 **49**：137-142，1987
8）垣本健一，坂上和弘，小田昌良，ほか：膵頭部癌原発転移性尿管腫瘍の１例．西日泌尿 **57**：750-753，1995
9）Myers RP：Tumors of the renal pelvis, ureter and urinary bladder. In Goldsmith HS：Urology. Vol 2. pp 1-44, Harper & Row, Hargerstown, 1980
10）Marincek B, Scheidegger JR, Studer UE, et al.：Metastatic disease of the ureter：patterns of tumoral spread and radiologic findings. Abdomen Imaging **18**：88-94, 1993
11）Winalski CS, Lipman JC, Tumeh SS：Ureteral neoplasms. Radiographics **10**：271-283, 1990
12）Ambos MA, Bosniak MA, Megibow AJ, et al.：Ureteral involvement by metastatic disease. Urol Radiol **1**：105-112, 1979
13）Wasserman NF：Pseudodiverticulosis：unusual appearance for metastases to the ureter. Abdom Imaging **19**：376-378, 1994
14）Song MY, Lhez JM, Durand D, et al.：Radiologic features of a metastatic carcinoma to the ureter. Diagn Imaging **52**：208-213, 1983
15）大藪裕司，鮫島　博，江藤耕作：転移性尿管腫瘍

（腺癌）の2例．泌尿器外科 **3**：467–470，1990
16）Gorkem A, Merdan F, Burak S, et al.: Colon cancer with isolated metastasis to the kidney at the time of initial diagnosis. Int J Gastrointest Cancer **34**: 73–77, 2003

(Received on October 31, 2008
Accepted on February 5, 2009)