インターフェロン α 抵抗性進行腎細胞癌に対して インターフェロン α と低用量の Sorafenib の 併用療法が奏効したと考えられる 1 例

古谷　信隆，釜井　隆男，得居　範子
阿部　英行，深堀　能立，吉田謙一郎
獨協医科大学泌尿器科

INTERFERON ALPHA AND HALF-DOSE SORAFENIB IS AN EFFECTIVE TREATMENT MODALITY FOR INTERFERON ALPHA-RESISTANT METASTATIC RENAL CELL CARCINOMA : A CASE REPORT

Nobutaka Furuya, Takao Kamai, Noriko Tokui,
Hideyuki Abe, Yoshitatsu Fukabori and Ken-ichiro Yoshida
The Department of Urology, Dokkyo Medical University

Metastatic renal cell carcinoma is notoriously resistant to chemotherapy and radiotherapy. Immunotherapy with interferon alpha is widely used for the disease, but its treatment effects are poor. A 69-year-old Japanese women presented with gross hematuria. Imaging studies revealed a left renal tumor, 12 cm in diameter, and multiple pulmonary and hepatic lesions. No abnormal laboratory data were observed other than anemia with Hb 9.2 g/dl. Performance status was 0. She underwent radial left nepherectomy. Pathological examination showed clear cell renal cell carcinoma with moderate histological differentiation (grade 2) and microscopic vessel invasion ; pT3aN0M1 (Pul, Hep). Memorial Sloon-Kettering Cancer Center classification was an intermediate risk due to anemia. She received interferon alpha, 5 million IU three times per week, postoperatively. In three months, hepatic lesions rapidly progressed although there was no interval change of pulmonary lesions. Then, the patient received interferon alpha at the same dose as described above and half-dose sorafenib, 400 mg per day. Grade 2 hypertension was under control by calcium channel blocker and the hand-foot syndrome was not obvious. No other grade3/4 drug-related adverse events were observed. In one month after combination therapy, not only pulmonary lesions but also hepatic lesions were smaller. She has received this combination therapy with stable disease for six months. Performance status was 1 with grade 1 fatigue. The doses of this regimen may be tolerable, and might be an available treatment option for interferon alpha-resistant advanced renal cancer.

(Hinyokika Kiyo **55** : 323-326, 2009)

Key words : Interferon alpha, Sorafenib, Renal cell carcinoma, Metastasis, Combination

緒　　言

多臓器転移を有する進行性腎細胞癌に対しては，わが国では，長年にわたってインターフェロン（IFN）-α が第一選択薬として使われてきたが，その成績は決して満足のいくものではなかった．最近，分子標的薬の使用が国内でも承認され，予想以上のスピードで使われ出している．しかし，わが国の泌尿器科医は IFN-α に対しての膨大な使用経験データを有しており[1]，今後は分子標的薬との共存を模索する可能性がある．IFN-α と分子標的薬との併用療法に関しては，海外から興味深い報告がみられる[2~4]．今回われわれは，IFN-α に抵抗性を示した肺と肝臓に多発性の転移を有する腎細胞癌に対し，IFN-α と分子標的薬の併用療法が奏効した可能性があると推察できる 1 例を経験したので，若干の文献的考察を加えて報告する．

症　　例

患者：69歳，女性

主訴：肉眼的血尿

既往歴・家族歴：特記すべきことはなし

現病歴：2007年12月下旬から間歇的な無症候性肉眼的血尿を来たし，2008年 1 月に当科初診．エコーにて左腎に長径 12 cm 大の腫瘤性病変を認めたため入院となった．

入院時現症・検査所見：身長 160 cm，体重 52 kg

血液生化学検査：Hb 9.2 g/dl，Ca 9.5 mg/dl，LDH 247 IU/l

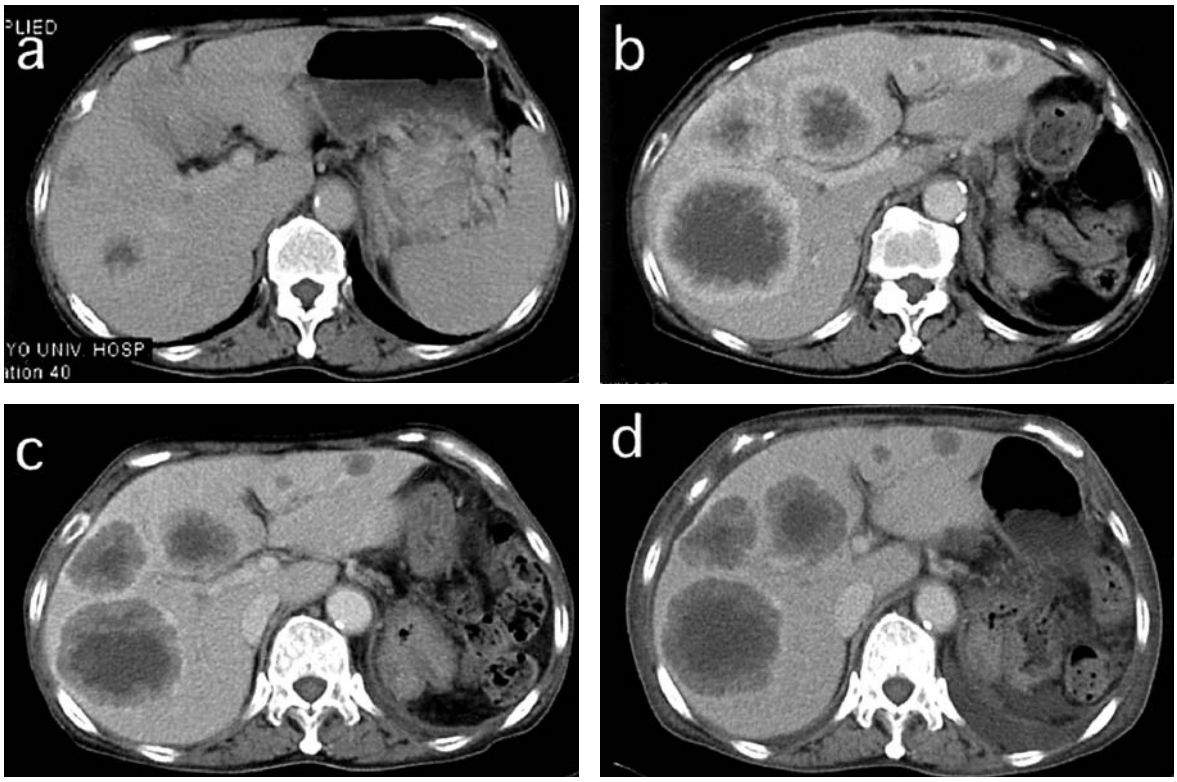

Fig. 1. Enhanced abdominal CT.　a : Metastatic hepatic lesions at diagnosis.　b : Hepatic lesions was growing three months after immunotherapy with IFN-α.　c : Hepatic lesions with attenuation of contrast media at peripheral area of the tumors one month after the combination of IFN-α and half-doses of sorafenib.　d : Hepatic lesions with no interval change for four months.

Performance status（PS）：0

胸腹部 CT：左腎上中極に造影剤にて造影される長径 12 cm 大の腫瘍，両肺野に数 mm～1 cm 弱の散発性の結節性病変，肝臓に造影剤にて造影される最大径 3 cm 大までの腫瘍が11個（Fig. 1a）.

骨シンチグラフィ：陰性

入院後経過：2008年 2 月21日，経腹膜的根治的左腎摘除術施行，摘出重量は 1.3 kg．病理組織診断は clear cell carcinoma，grade 2，pT3aN0M1（Pul，Hep），v（+）.

術後経過：自験例は，初診時に肺と肝臓にそれぞれ多発性に転移を有していたが，PS は 0 であった．手術後の2008年 3 月時点で投与可能薬剤は IFN-α±インターロイキン（IL）-2 であった．肺よりも肝転移巣の方が進行状態にあり，また Motzer 博士等の提案する Memorial Sloon-Kettering Cancer Center（MSKCC）分類では，Hb 9.2 g/dl と軽度の貧血があり intermediate risk であった[5]．免疫療法での腫瘍コントロールを期待しつつも，肝転移に関しては治療効果が低いと推測したが，2008年 4 月以降は分子標的薬である sorafenib と sunitinib が日本国内でも使用可能であることも踏まえ，患者と相談し，2008年 3 月中旬から天然型 IFN-α 5 MU を週 3 回にて導入後は，在宅自己注射とした．副作用も grade 1 の全身倦怠感がみられたが，忍容性が得られており以後 3 カ月間継続した．

2008年 6 月の評価 CT では，肺転移はほぼ NC であったが，肝転移巣は腫瘍径が 2 倍以上に増大しており新たな転移も出現していた（Fig. 1b）．患者とよく相談の上，IFN-α と分子標的薬の相乗作用を期待して，両者の併用療法を行うこととしたが，副作用対策と患者への啓蒙指導のため入院にて導入とした．

再入院時体重 50 kg.

再入院時検査所見：血液生化学検査；Hb 11.6 g/dl，Ca 9.3 mg/dl，LDH 219 IU/l.

血圧；132/78 mmHg，心電図；正常範囲内

PS；0.

再入院後経過：天然型 IFN-α 5 MU を週 3 回に加え，sorafenib を 400 mg/day で開始した．

開始翌日から高血圧（140～160/85～100 mmHg）を呈したが，Ca ブロッカー投与にてコントロール可能．また，手足症候群に対する予防として sorafenib 開始前からグリセリン；蒸留水＝1：1としたスプレーを 1 日 3 回散布し保湿に努めたが，2 週間の入院期間中に発疹は認められなかった．在宅での管理が可能と判断し退院．

退院後経過：退院後は 2 週間ごとの外来通院とし，その都度採血にて骨髄機能，腎機能，肝機能，膵酵素，甲状腺ホルモン値をチェックしているが，併用療法開始後 1 カ月頃から grade 1 の Hb 減少および白血球減少と grade 1 の全身倦怠感と食欲低下を呈してお

Table 1. Combination therapy of interferon-α and sorafenib for metastatic RCC

	用　量	効　果	PFS（月）	安全性	副作用の特徴
Escudier B, et al. 2007	Sora : 800 mg/D, IFN-α-2a : 9 MIU X3/W	PR : 7.7%, SD : 61.5%		100%：グレード 1-4（23%：グレード 3）	全員が最大投与量に到達せず，5 例が投与中止，40%減量が必要
Ryan CW, et al. 2007	Sora : 800 mg/D, IFN-α-2b : 10 MIU X3/W	CR/PR : 19%, SD : 39%	7 (4-11)	100%：グレード 1-4（77%：グレード 3/4）（1 名は高血圧にて死亡）	毒性は相加的
Gollob JA, et al. 2007	Sora : 800 mg/D, IFN-α-2b : 10 MIU X3/W	CR/PR : 33%, SD : 45%	10 (8-18)	グレード 3/4 は稀，65%：減量が必要	毒性は相加的

り，PS も 1 とやや増悪しているが経過観察可能と判断しており，2008年12月初旬時点で，その他に特記すべき副作用は認めていない．

2008年 7 月の CT では，RECIST 評価に基づき[6]，肺転移巣は34%の PR を，肝転移巣は31%の PR であった（Fig. 1c）．2008年11月の CT では，肺転移巣は PR，肝転移巣は SD で経過している（Fig. 1d）．

考　　察

IFN-α 抵抗性の進行性腎細胞癌の治療として，現時点では以下の 5 つが考えれられる．1．IFN-α 製剤の変更，2．インターロイキン（IL）-2 製剤への変更，或は追加，3．Sorafenib，4．Sunitinib，5．IFN-α と分子標的剤の併用．自験例では，肝転移巣が急速に進行していたが，PS が 0 であり，分子標的剤の使用を念頭に文献を検索した．Sorafenib 単独あるいは sunitinib 単独療法の選択肢を考慮しつつも，肺転移巣に対しては NC であり，使い慣れた IFN-α の継続の可能性を図るため，IFN-α と sorafenib との併用療法の有効性を示唆する報告について検討した（Table 1）[2~4]．

IFN-α と分子標的剤の代表的な副作用はそれぞれに特有なものと，両者で起こり得るものとに大別される[7,8]．IFN-α に特有な副作用としては発熱やうつがあり，また，分子標的剤に対しては，高血圧，手足症候群，膵機能障害，甲状腺機能低下症，消化管穿孔といった副作用が見られる．一方，両者にみられる副作用としては，悪心，全身倦怠感，骨髄抑制，心機能障害，肺塞栓症・間質性肺炎，肝機能障害，腎機能障害などが代表的である．自験例は肝転移が急速に進行しており，仮に sorafenib や sunitinib を単剤で投与するのであれば，それぞれ 800，50 mg/day の標準用量の適応であろうと考えられるが，この場合は副作用が懸念される．

一方で，両者を併用した場合には，単独使用時に呈する副作用が増悪したり，あるいは不測且つ重篤な副作用が出現する可能性が懸念されるが，文献的に検討した欧米からの報告では，IFN-α と標準用量（800 mg/day）の sorafenib との併用療法の副作用に対する忍容性は期待できるものであった（Table 1）．しかし，自験例に対して併用療法を考慮する場合，問題になるのが，sorafenib の用量である．Phase I での sorafenib 単剤療法に関しては，400 mg/day では副作用は少ないが腫瘍縮小効果は小さく，800 mg/day での投与が推奨されている[9]．また phase II での sorafenib 単剤療法に関しては，dose-dependent（最大 1,600 mg/day）に腫瘍の縮小効果が得られると報告されているが[10,11]，検索した限りにおいて，低用量での腫瘍縮小効果を得たとする報告は見当たらない．

このように，低用量の sorafenib 単剤投与では副作用は少ないと考えられるが，腫瘍縮小効果も小さい可能性が推察される．そこで，作用機序の異なる IFN-α と組み合わせることでの相乗作用を期待して，低用量（400 mg/day）の sorafenib との併用療法を行うこととした．

自験例は，併用療法開始時とその後の経過においても PS が比較的良好に保たれていることが本併用療法を継続する上で重要であると考えている．最近，cell lines を用いた実験で，作用機序の異なる IFN-α と sorafenib を組み合わせることで，抗腫瘍効果が期待できるとする報告が見られる[12]．併用療法開始後約 6 カ月を経た時点では，腫瘍の縮小効果も得られており，副作用や安全性に関しても忍容性が保たれていると判断しており，本併用療法は，現時点で手足の皮膚反応などの副作用を抑え QOL を維持した治療の 1 つの治療オプションとして有用であろうと思われる．しかし，今後も継続して長期間の併用となれば，全身倦怠感や食欲低下などが出現してくる可能性があり，薬剤の減量を考慮する必要性も有り得る．しかし，この場合も，IFN-α と sorafenib をどのように減量すべきかに関しては，現時点で参考となる文献は見当たらず，今後の検討課題である．また，本併用療法に対して抵抗性を呈した場合には sunitinib 単独療法への切り替えも選択肢の 1 つとしてあると思われるが，併用療法不応例に対して効果を期待できるのかに関しても，報告が待たれるところである．

文　　献

1）Naito S, Yamamoto N, Takayama T, et al. : Prognosis of Japanese metastatic renal cell carcinoma (mRCC) patients in the cytokine era-a cooperative group report

of 1,463 mRCC patients. Eur Urol (in press) 2009
2) Gollob JA, Rathmell K, Richmond TM, et al. : Phase II trial of sorafenib plus interferon alpha-2b as first- or second-line therapy in patients with metastatic renal cell cancer. J Clin Oncol **25** : 3288–3295, 2007
3) Ryan CW, Goldman BH, Lara PN, et al. : Sorafenib with interferon alpha-2b as first-line treatment of advanced renal carcinoma : a phase II study of the southwest oncology group. J Clin Oncol **25** : 3296–3301, 2007
4) Escudier B, Lassau N, Angevin E, et al. : Phase I trail of sorafenib in combination with IFNα-2a in patients with unresectasable and/or metastatic renal cell carcinoma or malignant melanoma. Clin Cancer Res **13** : 1801–1809, 2007
5) Motzer RJ, Bacik J, Murphy BA, et al. : Interferon-alpha as a comparative treatment for clinical trials of new therapies against advanced renal cell carcinoma. J Clin Oncol **20** : 289–296, 2002
6) Therasse P, Arbuck SG, Eisenhauer EA, et al. : New guidelines to evaluate the response to treatment in solid tumors. European Organization for research and Treatment of Cancer, National Cancer Institute of the United States, National Cancer Institute of Canada. J Natl Cancer Inst **92** : 205–216, 2000
7) Bukowski MRJ : Targeted therapy for metastatic renal cell carcinoma. J Clin Oncol **24** : 5601–5608, 2006
8) Hutson TE, Figlin RA, Kuhn JG, et al. : Targeted therapies for metastatic renal cell carcinoma : an overview of toxicity and dosing strategies. Oncologist **13** : 1084–1096, 2008
9) Strumberg D, Richly H, Hilger RA, et al. : Phase I clinical and phamacokinetic study of the novel Raf kinase and vascular endothelial growth factor receptor inhibitor BAY 43-9006 in patients with advanced refractory solid tumors. J Clin Oncol **23** : 965–972, 2005
10) Amato RJ, Harris P, Dalton M, et al. : A phase II trial of intra-tatient dose-escalated sorafenib in patients (pts) with metastatic renal cell cancer (MRCC). J Clin Oncol **25** : Abstract 5026, 2007
11) Amato RJ, Jac J, Harris P, et al. : A phase II trial of intra-tatient dose-escalated sorafenib in patients (pts) with metastatic renal cell cancer (MRCC). J Clin Oncol **26** : Abstract 5122, 2008
12) Tochizawa S, Masumori N, Yanai Y, et al. : Antitumor effects of a combination of interferon-alpha and sorafenib on human renal cell carcinoma cell lines. Biomed Res **29** : 271–278, 2008

(Received on January 13, 2009
Accepted on March 18, 2009)
（迅速掲載）