エンドトキシン吸着療法と尿管ステント留置により救命しえた気腫性腎盂腎炎の1例

徳山　佳子[1]，藤田　哲夫[1]，平山　貴博[1]
松下　一仁[1]，岩村　正嗣[2]，馬場　志郎[2]
[1]神奈川県厚生農業協同組合連合会相模原協同病院泌尿器科
[2]北里大学医学部泌尿器科学

A CASE OF EMPHYSEMATOUS PYELONEPHRITIS SUCCESSFULLY TREATED BY ENDOTOXIN ABSORPTION THERAPY AND TRANSURETHRAL RETROGRADE DRAINAGE

Yoshiko Tokuyama[1], Tetsuo Fujita[1], Takahiro Hirayama[1], Kazuhito Matsushita[1], Masatsugu Iwamura[2] and Shiro Baba[2]
[1]*The Department of Urology, Sagamihara Kyodo Hospital*
[2]*The Department of Urology, Kitasato University School of Medicine*

A 73-year-old male, who had undergone hormonal therapy due to stage D2 prostate cancer, complained of fever up and appetite loss. Abdominal computed tomography showed emphysematous pyelonephritis and right ureteral stone. At first, we could not perform any surgical treatment due to disseminated intravascular coagulation and septic shock. After endotoxin absorption therapy, we performed transurethral retrograde drainage, and successfully treated the emphysematous pyelonephritis. Endotoxin absorption therapy should be performed before surgical treatment in cases of emphysematous pyelonephritis with severe general condition.

(Hinyokika Kiyo **55**: 421-424, 2009)

Key words: Emphysematous pyelonephritis, Endotoxin absorption therapy

緒　　言

気腫性腎盂腎炎は，腎および腎周囲にガス貯留を伴う尿路感染症であり[1)]，一般に重症化しやすいとされている[2,3)]．また糖尿病などの基礎疾患を有する場合，その傾向は特に顕著で，高い致死率が報告されている[3)]．第一選択の治療が外科的治療であることは論を待たないが[2)]，基礎疾患を有する場合，急速に増悪する全身状態により機を逸することもある．その様な場合，エンドトキシン吸着療法が保存的治療として強力な抗炎症効果を有し，全身状態の改善に寄与する可能性が報告されている[4~13)]．今回われわれは，気腫性腎盂腎炎に対しエンドトキシン吸着療法を施行し，尿管ステント留置が可能となり救命しえた1例を経験したので報告する．

症　　例

症例：73歳，男性

主訴：発熱，食欲低下

既往歴：糖尿病にてインスリン療法中，前立腺癌 stage D2 にて内分泌療法中（LH-RH アゴニスト，デキサメサゾン）．

現病歴：前立腺癌にて外来内分泌療法中，2008年2月に発熱と食欲低下を来たし当科を受診した．腹部 CT 検査において，右腎にガスを伴った炎症像と尿管結石嵌頓による水腎症を認めたため，気腫性腎盂腎炎と診断し，同日加療目的に入院となった．

入院時現症：身長 164 cm，体重 55.3 kg，体温 40.1 °C，脈拍108回/分，血圧 108/62 mmHg，Japan Coma Scale 10点，右側腹部に叩打痛を認めた．

入院時検査所見：血液一般検査では WBC 4,200/μl と正常範囲内であったが，血液生化学検査にて CRP 32.2 mg/dl と高値を認めた．BUN 64.6 mg/dl，Cr 3.96 mg/dl と腎機能障害を認め，AST 51 IU/l，ALT 45 IU/l と軽度肝機能障害を認めた．播種性血管内凝固症候群（disseminated intravascular coagulation，以下 DIC と略す）スコアは Plt 8.7万/μl，PTINR 1.04，Fib 697 mg/dl，FDP 17.8 μg/ml より計6点であった．また，尿検査では WBC 100以上/HPF と膿尿を認めたが，尿・血液培養検査はいずれも陰性だった．

入院時画像所見：胸部単純レントゲンで両肺野に軽度浸潤影を認めた．腹部単純レントゲンで右尿管結石を認め（Fig. 1），腹部 CT 検査で右腎に尿管結石嵌頓による水腎症，腎周囲脂肪織の毛羽立ちおよびガス像

Fig. 1. Abdominal X-ray showed right ureteral stone.

を認めた（Fig. 2）.

入院後経過：以上より右気腫性腎盂腎炎 class 1[14]，急性腎不全，DIC と診断し，入院当日よりピペラシリンナトリウムを 1 日 2 g 投与した．しかし炎症反応に改善はなく敗血症性ショックの状態を呈したため，エンドトキシン吸着療法と γ-グロブリン療法を施行し，抗生剤をパニペネム・ベタミプロン 1 日 1 g に変更した．施行後，DIC スコアは 3 点に低下し，呼吸・

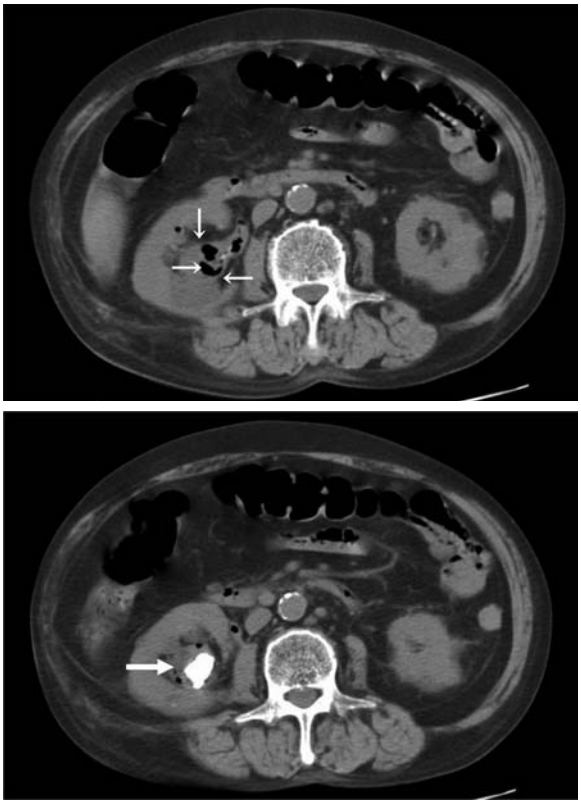

Fig. 2. Abdominal computed tomography revealed emphysematous pyelonephritis and right hydronephrosis with ureteral stone. The classification of emphysematous pyelonephritis was class 1.

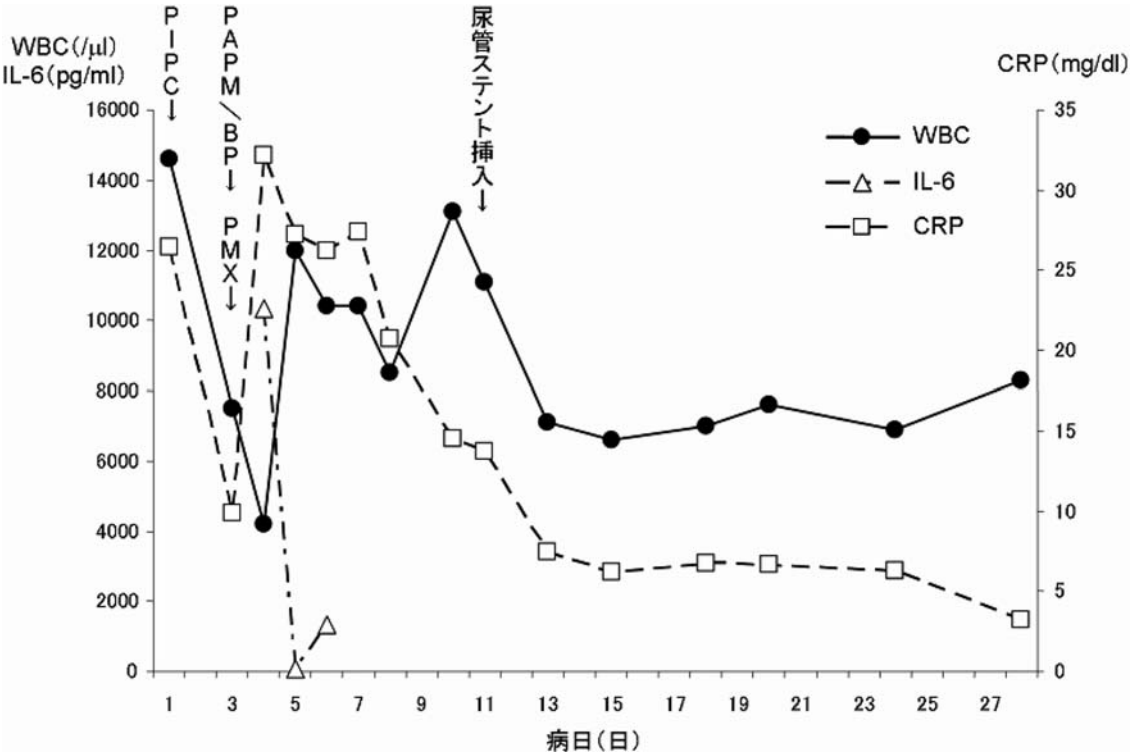

Fig. 3. Clinical courses.

循環動態は安定した．また，サイトカインの1種である血清 IL-6 値の低下と炎症反応の改善を認め，第11病日に全身麻酔下での右尿管ステント留置術が施行可能となった．ドレナージで多量の排膿を認め，腎盂尿培養検査では *Proteus mirabilis*, *Enterococcus spp.*, *Bacteroides fragilis*, *Candida spp.* が検出された．その後徐々に全身状態は改善し，第37病日に退院となった（Fig. 3）．

考　　察

気腫性腎盂腎炎は1898年に Kelly ら[6]により初めて報告され，1962年に Schultz ら[7]により命名された．本邦では1974年に黒田ら[8]により最初に報告され，現在までに100例近くが報告されている．石引ら[9]の本邦報告例141例の集計によると，性差は男女比が1対5と女性に多く，発症年齢は平均57.0歳だが生後3日から84歳まで幅広く報告されていた．主訴は発熱（57.4%），疼痛（56.0%），意識障害（12.8%）の順に報告されており，基礎疾患は糖尿病（92.2%）が最多で，次いで尿路閉塞（17.0%）であった[9]．本疾患は画像検査が診断確定に有用であり，腹部単純レントゲンによる分類[15]，腹部 CT による分類[14]，腹部 CT と超音波による分類[16]が報告されている（Table 1）．自験例では，Huang らの腹部 CT による分類[14]を使用し，気腫性腎盂腎炎 class 1 の診断を得た．

Table 1. The classification of emphysematous pyelonephritis

Micheali らの腹部単純X線による分類[15]	
Stage I	ガスが腎実質あるいは腎周囲組織内に存在する
Stage II	ガスが腎実質と周囲に存在する
Stage III	ガスが Gerota 筋膜を越えて進展，または両側に気腫性変化を認める
Huang らの腹部 CT による分類[14]	
Class 1	ガスが腎盂，腎杯内にのみ存在する
Class 2	ガスが腎実質内に留まり，腎外への進展を認めない
Class 3A	ガスおよび膿瘍が腎周囲に進展する
Class 3B	ガスおよび膿瘍が腎周囲腔に進展する
Class 4	両側，または片腎に気腫性の変化が認められる
Wan らの腹部 CT と超音波による分類[16]	
Stage I	縞状あるいは斑状のガスと実質の破壊を伴うが，液体の貯留を認めない
Stage II	腎実質に液体の貯留を伴う

本疾患の発症メカニズムは，高度な炎症に伴い形成された腎血管内の微小血栓により組織が壊死し，ガス産生が誘発されると考えられている[9~12]．また本症のほとんどに認められる基礎疾患としての糖尿病の存在は，血中のグルコース濃度を高めるため，これが細菌により発酵され，ガス産生の誘導を促進すると考えられている．そのため，起因菌の大部分は *E. coli*（64.7%）に代表される通性嫌気性グラム陰性桿菌や *Klebsiella*（13.4%）であり，*Clostridium* などのガス産生菌の頻度は少ないと報告されている[10]．

本疾患は重篤な転帰をとることが知られており，小林ら[2]は71例の本邦報告例を検討し，このうち約30%は治療開始前にすでに DIC であったと報告している．積極的に外科的治療を行っていなかった1972年当時の Coatas ら[3]の報告では，糖尿病合併例の致死率は約71%と非常に高かった．その後，何らかの外科的治療により致死率は約6%にまで低下することが報告され[2]，本疾患における外科的治療の重要性が提唱されている．

エンドトキシン吸着療法は1989年から臨床で応用され，1994年より保険適応となった[4]．エンドトキシン吸着の目的は，エンドトキシンを吸着することにより IL-6 などのサイトカインを減少させ炎症を抑えることにある．嶋岡ら[5]は，エンドトキシン吸着療法の前後で平均血圧と心係数は有意に改善すると報告している．泰井ら[13]は，本疾患で循環動態が不安定な場合にはエンドトキシンの関与を考え，エンドトキシン吸着療法を考慮することは有用であると提唱している．

本症例の様に DIC を併発している重篤な状態では，尿管ステント留置や腎摘除術などの外科的治療が全身状態に悪影響を与える可能性が否定できず，外科的治療を見送らなければならない状況も想定される．これら外科的治療が不可能な症例に対しては，エンドトキシン吸着療法を行うことが本疾患の救命率を上げるために有用であると考えられる．本邦で敗血症性ショッ

Table 2. The summary of emphysematous pyelonephritis in Japanese reports

報告者	年齢	性別	基礎疾患	部位	DIC	培養結果	外科的治療	転帰
福島ら[11]（2001）	58	女性	糖尿病	右	有	*Klebsiella*	腎摘除術	治癒
石引ら[9]（2004）	77	女性	糖尿病	左	有	*E. coli*	経皮的腎瘻，腎摘除術	治癒
小原ら[12]（2004）	57	女性	糖尿病	右	有	*E. coli*	尿管ステント留置	軽快
泰井ら[13]（2005）	40	女性	なし	右	不明	*E. coli*	経皮的腎瘻	軽快
山田ら[10]（2007）	76	女性	糖尿病	左	有	不明	経皮的腎瘻，腎摘除術	治癒
自験例	73	男性	糖尿病	右	有	*Proteus*, *Enterococcus spp.*, *Bacteroides fragilis*, *Candida spp.*	尿管ステント留置	治癒

クに至った気腫性腎盂腎炎に対しエンドトキシン吸着療法を施行し全身状態の改善を得た後，外科的治療により治癒または軽快を得た報告は自験例を含め6例が認められた（Table 2）．患者背景は6例中5例が女性であり，基礎疾患として糖尿病を5例に認め，起因菌は *E. coli* が最多であった．エンドトキシン吸着療法が全例に施行され，その後尿管ステント留置や腎摘除術などの外科的治療が可能となった．全例で軽快もしくは治癒を認め，良好な成績が報告されている．これらの報告例および自験例より，初期治療としてのエンドトキシン吸着療法が全身状態の改善を促し，外科的治療の施行が可能となって患者を救命しえた可能性が大いに考えられた．

本疾患治療の第一選択は外科的治療であることは論を待たないが，全身状態不良例ではまず，エンドトキシン吸着療法により全身状態の改善をはかり，その後何らかの外科的治療を行うことで救命率の上昇に寄与する可能性が考慮された．エンドトキシン吸着療法は気腫性腎盂腎炎の治療選択肢の1つとして一考に価すると考えられた．

結　　語

DIC を伴う重症化した気腫性腎盂腎炎にエンドトキシン吸着療法を施行し，外科的治療が可能となり，救命しえた1例を経験した．

文　　献

1）Sentochnik DE and Eliopoulos GM : Infection and diabetes. In : Josiln's Diabetes Mellitus. Edited by Kahn CR and Weir GC. 13th ed, pp 867-888, Lea and Febiger, Philadelphia, 1994

2）小林信幸，吉田謙一郎，鎌田成芳，ほか：汎発性血管内凝固症候群を伴った気腫性腎盂腎炎の1例．泌尿紀要 **38**：61-66，1992

3）Coatas S : Renal and perirenal emphysema. Br J Urol **44** : 311-319, 1972

4）小玉正智，谷　　徹，花澤一芳，ほか：SIRS におけるエンドトキシン血症対策．外科治療 **36**：1095-1103，1994

5）嶋岡英輝，中田一夫，安宅一晃，ほか：エンドトキシン吸着療法の有用性．ICU と CCU **20**：693-698，1996

6）Kelly HA and MacCallum WG : Pneumaturia. JAMA **31** : 375-381, 1898

7）Schultz EH Jr and Klorfein EH : Emphysematous pyelonephritis. J Urol **87** : 762-766, 1962

8）黒田治朗：気腫性腎盂腎炎の1例．泌尿紀要 **20**：141-147，1974

9）石引雄二，松村　勉：ガス産生下大静脈血栓症を合併した気腫性腎盂腎炎の1例．西日泌尿 **66**：653-656，2004

10）山田泰司，大西毅尚，西川晃平，ほか：敗血症性ショック，ARDS，DIC を合併した気腫性腎盂腎炎の1例．西日泌尿 **69**：159-161，2007

11）福島英賢，畑　倫明，増井一弘，ほか：エンドトキシン血症と播種性血管内凝固症候群を合併した気腫性腎盂腎炎の1例．ICU と CCU **25**：41-45，2001

12）小原　航，佐藤一範，野澤　立，ほか：エンドトキシン吸着療法が著効した気腫性腎盂腎炎の1例．透析会誌 **37**：1823-1826，2004

13）泰井敦子：経皮的ドレナージ術とエンドトキシン吸着療法にて救命し得た気腫性腎盂腎炎の1症例．日集中医誌 **12**：119-121，2005

14）Huang JJ and Tseng CC : Emphysematous pyelonephritis ; Clinicoradiological classification, management, prognosis, and pathogenesis. Arch Intern Med **160** : 797-805, 2000

15）Michaeli J, Mogle P, Perlberg S, et al. : Emphysematous pyelonephritis ; partial nephrectomy as definitive treatment. Eur Urol **32** : 375-379, 1997

16）Wan YL, Lee TY, Bullard MJ, et al. : Acute gas-producing bacterial renal infection ; correlation between imaging findings and clinical outcome. Radiology **198** : 433-438, 1996

(Received on January 7, 2009
Accepted on March 18, 2009)