

## 膀胱 Hepatoid adenocarcinoma の 1 例

川村 憲彦, 波多野浩士, 角田 洋一  
高田 剛, 原 恒男, 山口 誓司  
市立池田病院泌尿器科

## A CASE OF HEPATOID ADENOCARCINOMA OF THE URINARY BLADDER

Norihiko KAWAMURA, Koji HATANNO, Yoichi KAKUTA,  
Tsuyoshi TAKADA, Tsuneo HARA and Seiji YAMAGUCHI  
*The Department of Urology, Ikeda Municipal Hospital*

A 79-year-old man was admitted to our hospital with a chief complaint of pollakisuria. He was diagnosed as having bladder tumors and bladder stone by cystoscopy. Transurethral resection of bladder tumors (TURBT) and transurethral cystolithotripsy were performed and histology revealed non-muscle-invasive hepatoid adenocarcinoma that produced alpha-fetoprotein (AFP) and urothelial carcinoma. The serum AFP level was present at a high level of 39.08 ng/ml. After five months' follow up, recurrent tumor were detected in the bladder. TURBT was performed and the pathologic finding showed non-muscle-invasive (not hepatoid) adenocarcinoma that produced AFP. After eight months' follow up, a recurrent tumor was detected in the bladder again. TURBT was performed and the pathologic finding showed non-muscle-invasive urothelial carcinoma. However, the serum AFP level remained above 35 ng/ml. After the 3rd TURBT, intravesical intillations were performed, which led to a normalization of the serum AFP level. Nineteen months after his final hospitalization, the patient has had no evidence of recurrence.

(Hinyokika Kyo 55 : 619-622, 2009)

**Key words :** Bladder, Hepatoid adenocarcinoma

## 緒 言

Hepatoid adenocarcinoma は、病理組織学的に肝細胞癌に類似した形態を示す腺癌である<sup>1)</sup>。HAC は、胃・大腸・肺・卵巣などに発生するが一般的に稀な腫瘍である<sup>2)</sup>。今回われわれは、膀胱 HAC の 1 例を経験したので、若干の文献的考察を加えて報告する。

## 症 例

患者：79歳，男性

主訴：頻尿

既往歴：脳梗塞（2002年），不安定狭心症（2006年2月）

家族歴：特記事項なし

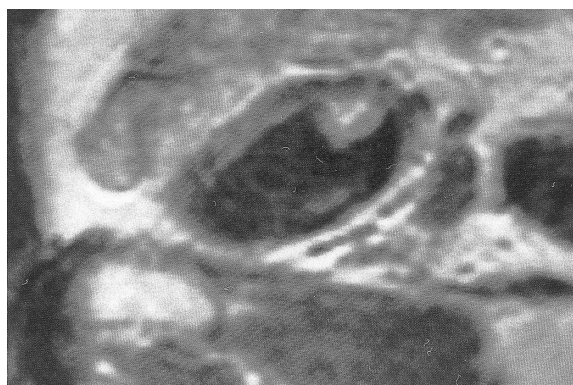
現病歴：2006年3月，頻尿を主訴に近医受診。

超音波検査にて膀胱結石を疑われ，加療目的に当科紹介受診。膀胱鏡検査にて，径 1.5 cm 大の膀胱結石を認める一方，右側壁に径 1 cm 大の非乳頭状広基性腫瘍とそのやや内側に径 2 mm 大の乳頭状有茎性腫瘍を認めたため，2006年5月加療目的にて入院となった。

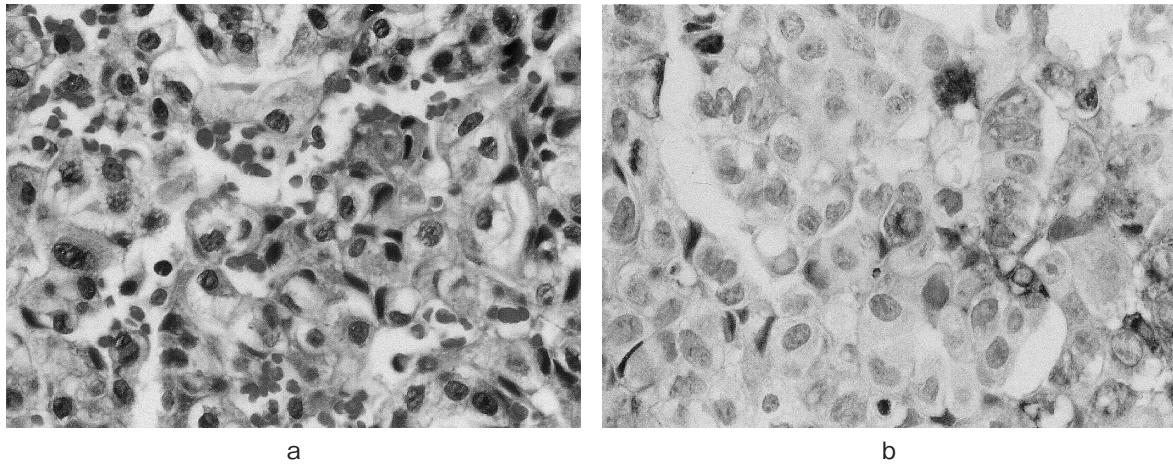
入院時現症：右下肢に軽度の麻痺を認める。その他，胸腹部理学的所見に異常を認めず。

入院時検査所見：末血・血液生化学検査においては，WBC 5,820/ $\mu$ l, Hb 13.6 g/dl, Plt  $25.1 \times 10^4$ / $\mu$ l, BUN 17 mg/dl, Cr 1.13 mg/dl, AST 23 IU/L, ALT 17 IU/L, CRP 0.1 mg/dl と有意な異常値を認めず，尿沈渣においては赤血球数 20~29/HPF, 白血球数 0~1/HPF と顕微鏡的血尿を認めた。また，尿細胞診は陰性であった。

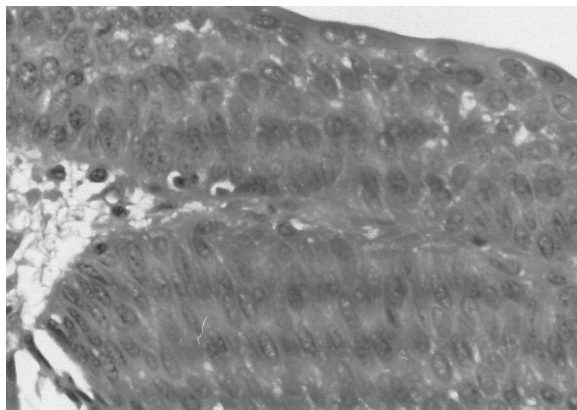
画像診断：術前の MRI では，内腔に突出する約 10 mm の膀胱腫瘍を認め，筋層浸潤を示唆する所見を認めず，T1 以下と考えられた (Fig. 1)。



**Fig. 1.** MRI revealed a solid bladder tumor measuring 1.0 cm (T1WI sagittal view).



**Fig. 2.** Microscopic appearance of the non-papillary tumor showing hepatoid adenocarcinoma (a : HE  $\times$  400, b : immunostain for AFP).

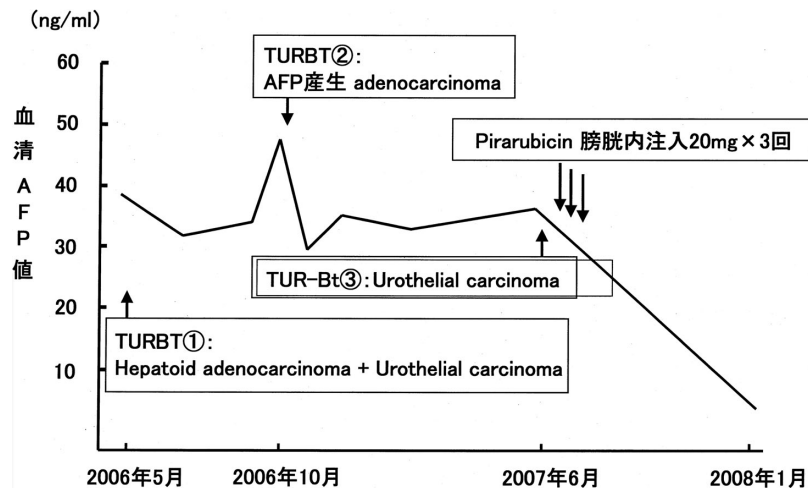


**Fig. 3.** Microscopic appearance of the papillary tumor showing urothelial carcinoma (HE  $\times$  400).

入院後経過：2006年5月，膀胱碎石術とTURBTを施行。膀胱結石は，碎石鉗子にて碎石。2つの膀胱腫瘍はともに，術中所見として明らかな筋層浸潤を認めなかった。

病理診断：非乳頭状広基性腫瘍は，腫瘍細胞が索状の配列をし，その間に類洞構造を呈しており，肝細胞癌様の組織像を呈し，かつ Urothelial carcinoma (以下，UC) の成分を含まなかった (Fig. 2a)。また免疫染色では，抗 AFP 抗体に島状に染まり，AFP を産生していることが示された (Fig. 2b)。以上より，AFP 産生 hepatoid adenocarcinoma, G2>G3, pTa と診断された。一方，乳頭状有茎性腫瘍は UC, G2>G3, pTa (Fig. 3) と診断された。またこの UC の病変は，抗 AFP 抗体に染色されなかった。

術後経過：肝細胞癌の併存も否定できず，術前血清を用いて血清 AFP 値を測定したところ，39.08 ng/ml と高値を示していたため，術後精査目的に腹部 CT・胸部 CT・骨シンチ・PET-CT を施行した。しかし，いずれにおいても異常を示唆する所見を認めなかったため，膀胱原発の AFP 産生 hepatoid adenocarcinoma と診断された。筋層浸潤を認めないことから，追加治療を施行せず経過観察としていたが，術後5カ月目の



※血清AFP値正常範囲: 0-13.4ng/ml

**Fig. 4.** The clinical course with serum AFP levels of the patient.

膀胱鏡検査にて、膀胱右側壁に径 3 mm 大の非乳頭状広基性腫瘍を 3 個認めたため、TUR-Bt を施行。腫瘍はすべて肝細胞癌様の組織像は呈しておらず、一方抗 AFP 抗体に染まるため、HAC ではなく、AFP 産生 adenocarcinoma, G2>G3, pTa と診断された。初回の TUR より 13 カ月後にあたる 2007 年 6 月、膀胱頸部に乳頭状有茎性腫瘍の再発を認めたため、TUR-Bt を施行。UC, G2>G3, pTa と診断された。再発予防として術後に塩酸ピラルビシンの膀胱内注入療法を施行するも、膀胱刺激症状が非常に強いため、3 回で中止となった。なお初回の TUR 前に異常高値を示していた血清 AFP 値は、2 回目の TUR にて AFP 産生 adenocarcinoma が切除された後も持続高値を示していたが、3 度目の TUR 後の塩酸ピラルビシンの膀胱内注入療法後に正常範囲内となった (Fig. 4)。その後、尿細胞診・膀胱鏡にて経過観察としているが、術後 19 カ月を経過した現在、再発を認めていない。

## 考 察

Hepatoid adenocarcinoma (以下 HAC) は、病理組織学的に肝細胞癌に類似した形態を示す腺癌である<sup>1)</sup>。また、免疫組織学的に肝細胞の特徴的形質発現を持つが、AFP に陽性であることは必須ではないとも言われている<sup>1)</sup>。HAC は、胃・大腸・肺・卵巣などに発生するが一般的に稀な腫瘍である。最も症例数の多い胃 HAC は、臨床的に悪性度が高く早期であっても高率に肝転移とリンパ節転移を来し、予後が非常に悪いと言われている<sup>2)</sup>。

われわれが検索しえた限りで、膀胱 HAC は、自験例を含め、本邦・海外報告を合わせて 8 例<sup>3-6)</sup> 報告されており、これらを Table 1 にまとめる。年齢は 61~89 歳で中央値は 69.5 歳であった。男性 6 例、女性 2 例で男性に多い傾向が見られた。8 例中 6 例が肉眼的血尿を主訴としている。また術前の血清 AFP 値は、6 例で測定されているが 1 例を除きいずれも異常高値を示している。初診時に T2 以上である症例は 6 例存在し、内 3 例に膀胱全摘除術を施行されている。しか

し、浸潤性膀胱癌 6 例中 3 例が癌死、2 例が再発しており、予後が非常に悪いことを伺わせた。一方、本症例を含め T1 以下で見つかった症例は 2 例あり、いずれも TUR のみで術後 20 カ月以上再発していない。

本症例では膀胱 HAC に続いて、肝細胞癌様の組織像は呈していない AFP 産生 adenocarcinoma (以下、AC) が発生している。われわれが検索しえた限りで、膀胱 HAC に続発した AFP 産生 AC は、自験例以外には報告されていない。本症例では、この 2 つの癌における遺伝子レベルでの解析を行っていないため、両者の origin が同一か否かは解明できていない。しかし、両者ともに AFP を産生していること・膀胱における腺癌の発生頻度が低いこと、並びに胃 HAC においては遺伝子解析から hepatoid 成分と腺癌成分が同一の origin であることが証明されている<sup>7)</sup> ことなどから、本症例における膀胱 HAC と異時性の AFP 産生 AC が同一の origin である可能性も十分に考えられる。

また、本症例において特記すべきこととして、膀胱 HAC と膀胱 AFP 産生 AC が肉眼的に膀胱内腔に認められなくなった後も血清 AFP 値が持続高値を示し、塩酸ピラルビシンの膀胱内注入療法を施行した後に血清 AFP 値が正常範囲内となったという経過がある。3 度目の TUR で得られた UC が AFP を産生していた可能性も考慮し免疫染色を行ったが、AFP に染色されなかったことから、本症例における 2 度目の TUR が終了した後も膀胱内腔に肉眼的に同定しえない size の AFP 産生腫瘍が存在しており、これらが塩酸ピラルビシンの膀胱内注入療法にて治療されたという仮説が考えられる。しかし、膀胱 HAC 並びに膀胱 AFP 産生 AC に対する膀胱内注入療法について、われわれが検索しえた限りでは現在までに報告例はないため、塩酸ピラルビシンの効果によるものかは残念ながら不明である。むしろ、塩酸ピラルビシンによって内視鏡にて確認できない微小な UC が消失し、血清 AFP 値が正常範囲になったと考えるならば、本症例においては、そもそも AFP 産生のポテンシャルを持った尿路

**Table 1.** Summary of previously reported cases of hepatoid adenocarcinoma of the urinary bladder

症例	報告者	年齢	性別	主訴	腫瘍の size	術前血清 AFP 値	治療	pT stage	予後
1	Sinard <sup>4)</sup>	68	女	水腎症	2.5 cm	不明	TUR	T3a	術後17カ月で再発
2	Yamada <sup>5)</sup>	89	女	血尿	6.5 cm	12,700 ng/ml	TC	T2b	術後1カ月で脱落
3	Burgues <sup>3)</sup>	71	男	血尿	不明	正常範囲内	TUR	T2	リンパ節転移出現
4	Lopez-Beltran <sup>6)</sup>	66	男	血尿	6 cm	1,065 ng/ml	TC	T3a	術後14カ月で癌死
5	Lopez-Beltran <sup>6)</sup>	85	男	血尿	80 g 切除	不明	TUR	T2	術後12カ月で癌死
6	Lopez-Beltran <sup>6)</sup>	61	男	血尿	5 cm	2,025 ng/ml	TC	T3a	術後19カ月で癌死
7	Lopez-Beltran <sup>6)</sup>	68	男	血尿	1.5 cm	1,070 ng/ml	TUR	T1	術後26カ月再発なし生存
8	Present case	79	男	頻尿	1 cm	39.08 ng/ml	TUR	Ta	術後20カ月生存

\* TC: 膀胱全摘除術。

上皮癌細胞が、HAC や AFP 産生 AC, 通常の UC と  
いった種々の組織型へ分化し出現していたという仮説  
も考えられる。膀胱に HAC と UC が同時性に存在し  
ていた症例<sup>5)</sup>や UC の成分が AFP に染色されたとい  
う症例<sup>8)</sup>も報告されており、この仮説とは矛盾しない  
ものと思われる。

膀胱 HAC の治療・予後などに関して、今後のさら  
なる症例の蓄積による検討が必要であると思われた。

## 結 語

膀胱 HAC の 1 例を経験した。検索しえた限りで  
は、本邦にて 2 例目、海外報告例を含めても 8 例目  
であり非常に稀な腫瘍であった。

膀胱 HAC は診断時に浸潤性である症例が多く予後の  
悪い症例が多いが、表在性腫瘍であった症例は TUR  
による治療でも良好な予後が期待できる可能性がある  
と思われた。膀胱 HAC の治療・予後などに関して、  
今後のさらなる症例の蓄積による検討が必要である。

## 文 献

- 1) 杉原綾子, 平野博嗣, 寺田信行, ほか: 胆嚢  
Hepatoid adenocarcinoma の 1 例. 診断病理 **24** :  
70-76, 2007
- 2) Chang YC, Nagasue N, Kohno H, et al.:  
Clinicopathologic features and long-term results of  $\alpha$ -  
fetoprotein-producing gastric cancer. *Am J Gastro-  
enterol* **85** : 1480-1485, 1990
- 3) Burgues O, Ferrer J, Navarro S, et al.: Hepatoid  
adenocarcinoma of the urinary bladder: an unusual  
neoplasm. *Virchows Arch* **435** : 71-75, 1999
- 4) Sinard J, Macleary L Jr, Melamed J, et al.: Hepatoid  
adenocarcinoma of the urinary bladder: unusual  
localization or a newly recognized tumor type.  
*Cancer* **73** : 1919-1925, 1994
- 5) Yamada K, Fujioka Y, Ebihara Y, et al.: Alpha-  
fetoprotein producing undifferentiated carcinoma of  
the bladder. *J Urol* **152** : 958-960, 1994
- 6) Lopez-Beltran A, Luque RJ, Quintero A, et al.:  
Hepatoid adenocarcinoma of the urinary bladder.  
*Virchows Arch* **442** : 381-387, 2003
- 7) Akiyama S, Tamura G, Endoh Y, et al.: Histogenesis  
of hepatoid adenocarcinoma of the stomach: molecular  
evidence of identical origin with coexistent tubular  
adenocarcinoma. *Int J Cancer* **106** : 510-515, 2003
- 8) 高山秀則: AFP 産生膀胱癌と考えられた 1 症例.  
泌尿紀要 **41** : 387-389, 1995

(Received on February 27, 2009)  
(Accepted on May 28, 2009)