

## 集学的治療が奏効した副腎皮質癌の1例

坂東 重浩, 石井 元, 山田 裕紀  
木村 高弘, 古田 希, 穎川 晋  
東京慈恵会医科大学附属病院泌尿器科

A CASE OF ADRENOCORTICAL CARCINOMA SUCCESSFULLY  
TREATED WITH MULTIMODAL THERAPY

Shigehiro BANDO, Gen ISHII, Hiroki YAMADA,  
Takahiro KIMURA, Nozomu FURUTA and Shin EGAWA  
*The Department of Urology, Jikei University School of Medicine*

Adrenocortical carcinoma is a rare cancer with poor prognosis. We report a case of metastatic adrenocortical carcinoma in a 61-year-old man successfully treated with multimodal therapy. A left adrenal tumor was detected incidentally in the patient and an adrenalectomy was performed. The pathological diagnosis was adrenocortical carcinoma, stage II. After 1 year, multiple local recurrences were detected in the retroperitoneum space. The patient underwent a metastasectomy and received three courses of adjuvant chemotherapy consisting of etoposide, doxorubicin, and cisplatin plus mitotane. No obvious recurrence has been observed in the 60 months since the treatment.

(Hinyokika Kiyō 62 : 15-19, 2016)

**Key words :** Adrenocortical carcinoma, Chemotherapy, Multimodality therapy

## 緒 言

原発性副腎皮質癌は100万人に0.5~2人の発生頻度の稀な疾患であるが、あらゆる年齢の男女いずれにも発生し、非常に予後不良な疾患である<sup>1,2)</sup>。外科的切除が唯一の根治療法であるが、手術不能例および再発例に対しては確立された治療法が存在しないのが現状である。今回、副腎皮質癌の術後局所再発に対する集学的治療で寛解が得られた本症の1例を経験したので報告する。

## 症 例

患者 : 61歳, 男性

主 訴 : 偶発副腎腫瘍の精査

既往歴 : 50年前, 虫垂炎に対し虫垂切除術

現病歴 : 2008年6月, 胆嚢ポリープ精査中の腹部CT検査で左副腎腫瘍を指摘され, 当科へ紹介となった。

身体所見 : 身長 170 cm, 体重 63 kg, 体温 36.3°C, 血圧 118/60 mmHg, 脈拍 62/min.

特記すべき身体所見なし。

血液生化学所見 : WBC 6,600/ $\mu$ l, RBC 487  $\times$  10<sup>4</sup>/ $\mu$ l, Hb 15.2 g/dl, Plt 45.7  $\times$  10<sup>4</sup>/ $\mu$ l, AST 26 IU/l, ALT 28 IU/l, LDH 195 IU/l, UN 17 mg/dl, Cr 0.66 mg/dl, Na 142 mmol/l, K 4.5 mmol/l, Cl 107 mmol/l, Ca 9.7 mg/dl, CRP 0.06 mg/dl

内分泌学的検査所見 : 血漿コルチゾール 20.5

$\mu$ g/dl, ACTH 36.6 pg/ml, 血漿アルドステロン 130 pg/ml, 血漿レニン活性 0.6 ng/ml/h, 血中アドレナリン 61.0 pg/ml, 血中ノルアドレナリン 39.0 pg/ml, 血中ドーパミン 16 pg/ml, 血中 DHEA-S 147  $\mu$ g/dl, 尿中 17-KS 8.41 mg/day

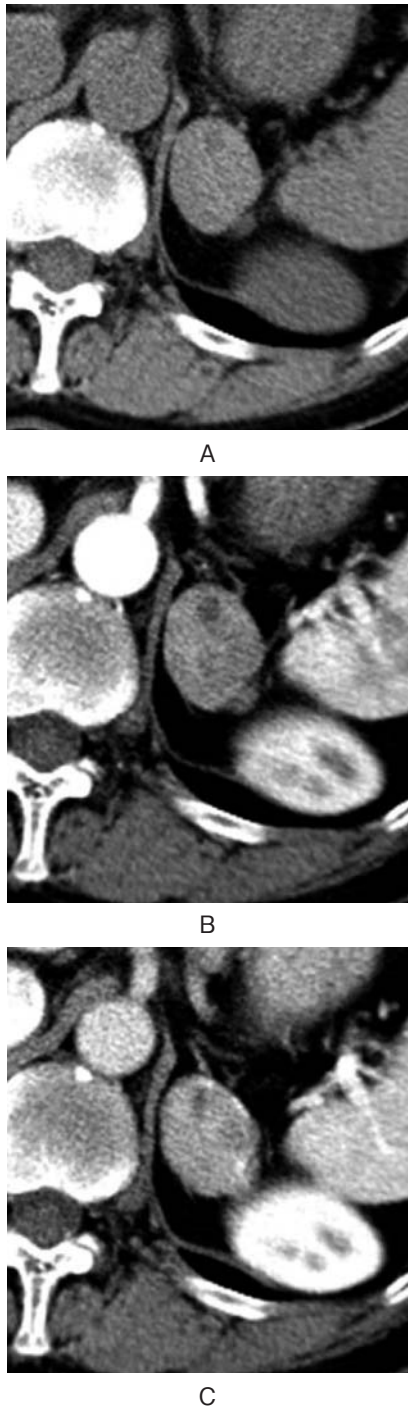画像検査所見 :

腹部 CT 検査 : 左副腎に, 動脈相, 門脈相で淡く造影され, 平衡相で軽度 wash out される境界明瞭で辺縁整である 3.5 cm の腫瘍を認めた (Fig. 1).

腹部 MRI 検査 : T1, T2 強調画像とも低信号を呈する境界明瞭な 3.5 cm の左副腎腫瘍を認め, 内部に一部出血信号を認めた (Fig. 2).

副腎皮質シンチグラフィ : 機能性腺腫を示唆する高集積は認めなかった。

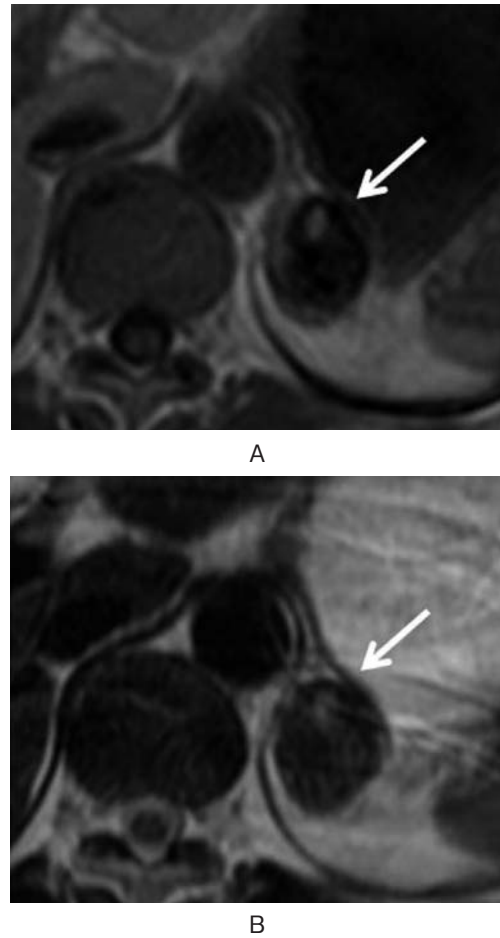
治療経過 : 初診時の画像検査で腫瘍は, 内部に淡く造影効果を認めたが 4 cm 以下で辺縁は整であり悪性所見を積極的に疑う所見を認めなかったため, 当初は経過観察となった。4カ月後に行った腹部 MRI 検査で腫瘍は境界明瞭であるが 5.2 cm に増大しており, 拡散強調像にて内部に一部高信号を示す比較的新鮮な出血巣の存在より悪性病変の可能性が示唆された (Fig. 3)。このため2009年1月に経腹式左副腎摘出術を施行した。腫瘍は臍臓と一部癒着していたが, 明らかな臍臓への浸潤はなく癒着部を剥離し腫瘍を摘出した。手術時間5時間14分, 出血量は480 mlあった。摘出標本は内部に出血を伴う腫瘍であり, 病理組織所見は Weiss の分類5項目 (核異型度・凝固壊死・被膜



**Fig. 1.** Dynamic CT scan of abdomen revealed a 3.5 cm mass of the left adrenal (A: plain, B: early phase, C: delayed phase).

浸潤・類洞浸潤・静脈浸潤)が陽性であり副腎皮質癌と診断した。切除断端は陰性であった (Fig. 4)。病期診断は stage II と診断した。

術後1年目の腹部CTにて左腎上方、横隔膜下に小結節癒合状腫瘍を、また脾臓下方背側にも1 cm 大の結節を認めた (Fig. 5)。副腎皮質癌の再発と判断し2010年3月より、術前補助療法としてミトタン3g/日を開始した。術直前の画像検査では腫瘍の増大は認めなかった。2010年6月に左腎、脾、腓尾部、横隔膜合

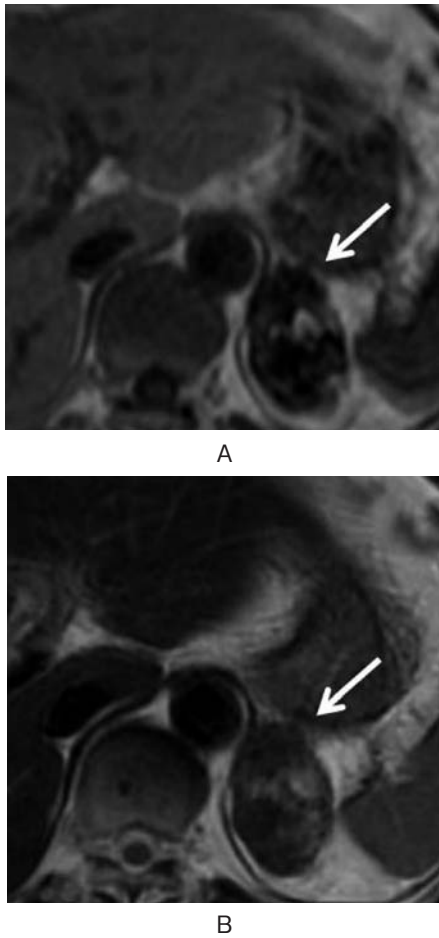


**Fig. 2.** MRI scan. (A) T1-weighted image. (B) T2-weighted image. This MRI was performed at the first medical examination.

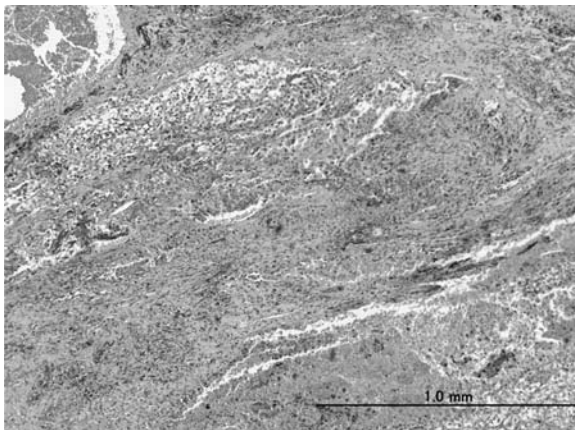
併切除術を施行した。手術所見は、後腹膜脂肪織に腫瘍を多数触知し、腓尾部、横隔膜下に腫瘍が癒着していた。そのため、腎臓、脾臓、腓尾部を横隔膜と一塊にして合併切除し、横隔膜欠損部をコンジット型ターゲルパッチで補填した。手術時間7時間20分、出血量は2,840 mlであった。病理組織所見は、前回摘出組織とほぼ同様の腫瘍が多結節状に増殖している像を認めた。術後、ミトタン1.5g/日+EDP療法3コースによる術後補助療法を施行した。ミトタンは術後3年間継続して投与した。Common Terminology Criteria for Adverse Events version 4.0 (CTCAE v 4.0)のgrade 2の悪心を認めた以外は目立った副作用は認めなかった。術後5年となる現在まで再発なく経過は良好である (Table 1)。

## 考 察

副腎皮質癌は40~50歳台にかけて好発するが、どの年齢にかけても発生する疾患である<sup>3)</sup>。副腎皮質癌の予後は不良であり、5年生存率はstage I 60%、stage II 58%、stage III 24%、stage IV 0%であると報告されている。最近では、stage IVを遠隔転移症例のみ、

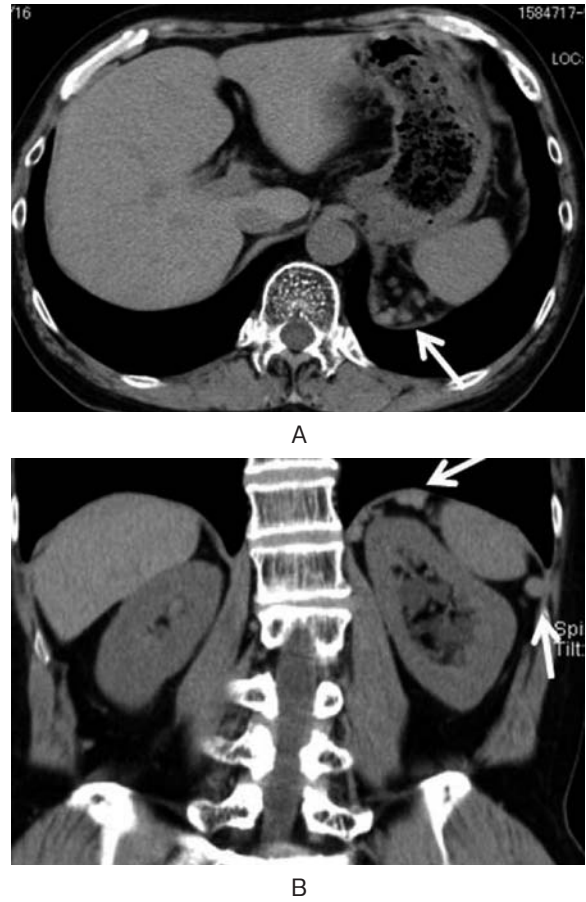


**Fig. 3.** MRI scan. (A) T1-weighted image. (B) T2-weighted image. This MRI was performed at 4 months after the first medical examination. Tumor size enlarged to 5.3 cm from 3.5 cm.



**Fig. 4.** Microscopic appearance of the resected specimen of the left adrenal revealed adrenocortical carcinoma (HE stain).

stage III を下大静脈や腎静脈内の腫瘍血栓症例に分類した ENSAT (European Network for the Study of Adrenal Tumors) 分類でも, 5 年生存率は stage I 82%, stage II 61%, stage III 50%, stage IV 13% と報告されている<sup>4)</sup>. また, 好発転移部位は, 肺 (40~80%),



**Fig. 5.** CT scan revealed multiple local recurrence in retroperitoneum.

肝臓 (40~90%), 骨 (5~20%) と報告されている<sup>5)</sup>. したがって, 副腎皮質癌の予後の改善には, 本症を早期に診断し治療を開始することが重要である.

近年の, 健康診断の普及や画像診断技術の進歩により, 本症が偶発腫瘍として発見される頻度が増加しているが, 本症の画像診断上の特徴は比較的乏しく診断に苦慮することが多い. 副腎皮質癌の CT 所見は発見時の腫瘍径が 5 cm 以上である場合が多く, しばしば出血と壊死を伴い, 30% 程度に石灰化を認めると言われている. また, 単純 CT において腫瘍は 10 HU 以上であり, 造影 CT 検査では不均一な増強効果を示し, MRI 検査では T1 強調像で低信号, T2 強調像で不均一な高信号を呈する場合が多いと言われている<sup>6)</sup>. 自験例では造影 CT 検査で不均一な増強効果を示し, MRI 検査では内部不均一で出血も疑われたが, T1, T2 強調像とも低信号を示していた. 初診時, 悪性の可能性の否定はできないがホルモン検査は異常なく腫瘍の辺縁は整であり 3.5 cm であったため良性の可能性も考慮し経過観察をしていたが, 増大傾向を認め 5 cm を超えたため手術を施行した. Mantero らは腫瘍径 4 cm 以上を cut off 値とすると悪性診断の特異度は 42% に低下するが感度が 92% に上昇すると報告し, 現在では 4 cm が cut off 値として推奨されている<sup>7,8)</sup>.

**Table 1.** EDP+ mitotane regimen

	Day	1	2	3	4	5	6	7	8	9
Etoposide	100 mg/m <sup>2</sup>					○	○	○		
Doxorubicin	20 mg/m <sup>2</sup>	○							○	
Cisplatin	40 mg/m <sup>2</sup>	○								○

Every 4 weeks

Mitotane 1.5 g/body everyday

副腎皮質癌の治療は、外科的手術が可能な症例では手術が第一選択であり、根治が期待できる唯一の治療である。Bilimoria らは米国の NCDB (National Cancer Data Base) における3,982例のレビューでは、補助療法を含めた外科的切除症例中、切除断端陰性例、切除断端が顕微鏡的に陽性例、切除断端が肉眼的に陽性例、おのおのの全生存期間中央値が51.2, 12.6, 7.0カ月であったと報告している<sup>9)</sup>。また、本邦において自験例のような局所再発例における完全切除群と不完全切除群の平均生存期間、5年生存率は、おのおの74カ月と16カ月、57%と0%と報告されている<sup>10)</sup>。自験例は5.2 cm とそれ程大きな腫瘍ではなかったにもかかわらず副腎摘出部とその周囲に再発している。原因として、隣臓との癒着部は剥離できたが、剥離時に腫瘍細胞が周囲に播種した可能性も考えられる。隣臓を合併切除していれば播種の危険性が減っていたかもしれない。Eedogan らが初回再発時の術後には55%の症例で局所再発を認め、遠隔転移を含めると90%以上の症例で再発したと報告している。しかし、再発までの期間が術後1年以降で、再発時の根治切除術がR0の場合に手術により予後を延長させることが出来ることも報告している<sup>11)</sup>。自験例は、後腹膜腔に多数の小結節を認めたが再発が術後14カ月と術後1年以降であり、横隔膜を含めた合併切除により根治切除が可能と考え手術を施行した。結果がR0であったため予後良好であったと考えられた。再発時の手術の適応として、初回再発までの期間と根治切除可能かどうか重要な指標である。

根治手術不能例や再発症例には薬物療法、化学療法、放射線治療などが行われているが確立した有効な治療法はない。再発転移症例に対する外科的切除については、Datrice らが57例で術後の予後について検討し、5年生存率41%であることを報告している<sup>12)</sup>。この論文の中で、化学療法の併用は予後に寄与しないとされているが、今回の症例では、術前にミトタンを、術後補助療法として EDP 療法+ミトタン併用療法を併用した。

Berruti らが報告した根治手術不能例や再発症例に対して行われた前向き試験で、われわれが術後補助療法として用いた EDP 療法+ミトタン併用療法は、奏効率48.6%、奏効期間の中央値は18カ月であったと報

告されている<sup>13)</sup>。また、Terzolo らによると術後ミトタン単独でのアジュバント治療を施行した群の再発までの中央値は42カ月であり、アジュバント療法を施行しなかった群は10~25カ月であったと報告されている<sup>14)</sup>。以上の文献的考察に基づき、手術治療と EDP 療法+ミトタン併用療法による集学的治療を選択した結果、術後4年にわたる無再発生存という良好な結果が得られたものと推察している。自験例では術前化学療法としてミトタン投与を行ったが、副腎皮質癌の再発に対して術前化学療法を推奨するという報告はないが、今後検討すべき治療法であると考えられた。

## 結 語

副腎皮質癌の再発に対して、集学的治療を行い寛解を得た症例を経験したので若干の文献的考察を加え報告した。副腎皮質癌の再発に対する集学的治療は、有効な治療法と考えられた。

## 文 献

- 1) Crucitti F, Bellantone R, Ferrante A, et al. : The Italian registry for adrenal cortical carcinoma: analysis of multiinstitutional series of 129 patients. *Surgery* **119**: 161-170, 1996
- 2) Linda NG and John ML: Adrenocortical carcinoma: diagnosis, evaluation and treatment. *J Urol* **169**: 5-11, 2003
- 3) Koschker AC, Fassnacht M, Hahner S, et al. : Adrenocortical carcinoma-improving patient care by establishing new structures. *Clin Endocrinol Diabetes* **114**: 45-51, 2006
- 4) Fassnacht M, Johanssen S, Quinkler M, et al. : Limited prognostic value of the 2004 International Union Against Cancer staging classification for adrenocortical carcinoma: proposal for a Revised TNM Classification. *Cancer* **115**: 243-250, 2009
- 5) Terzolo M, Fassnacht M, Ciccone G, et al. : Adjuvant mitotane for adrenocortical cancer-working through uncertainty. *J Clin Endocrinol Metab* **94**: 1879-1880, 2009
- 6) Bharwani N, Rockall AG, Sahdev A, et al. : Adrenocortical carcinoma: the range of appearances on CT and MRI. *AJR Am J Roentgenol* **196**: 706-714, 2011
- 7) Mantero F, Terzolo M, Arnaldi G, et al. : A survey in

- adrenal incidentaloma in Italy : study group on adrenal tumors of the Italian Society of Endocrinology. *J Clin Endocrinol Metab* **85** : 637-644, 2000
- 8) Alan JW, Louis RK, Andrew CN, et al. : *Campbell-Walsh Urology*, 10th ed. Elsevier Saunders, Philadelphia, pp 1685-1736, 2012
  - 9) Bilimoria KY, Shen WT and Elaraj D : Adrenocortical carcinoma in the United States : treatment utilization and prognostic factors. *Cancer* **113** : 3130-3136, 2008
  - 10) Ohwada S, Izumi M, Kawate S, et al. : Surgical outcome of stage III and IV adrenocortical carcinoma. *Jpn J Clin Oncol* **37** : 108-113, 2007
  - 11) Eedogan I, Deutschbein T, Jurowich C, et al. : The role of surgery in the management of recurrent adrenocortical carcinoma. *J Clin Endocrinol Metab* **98** : 181-191, 2013
  - 12) Datrice NM, Langan RC and Ripley RT : Operative management for recurrent and metastatic adrenocortical carcinoma. *J Surg Oncol* **105** : 709-713, 2012
  - 13) Berruti A, Terzolo M, Sperone P, et al. : Etoposide, doxorubicine and cisplatin plus mitotane in the treatment of advanced adrenocortical carcinoma : a large prospect phase II trial. *Endocr Relat Cancer* **12** : 657-666, 2005
  - 14) Terzolo M, Fassnacht M, Ciccone G, et al. : Adjuvant mitotane for adrenocortical cancer-working through uncertainty. *J Clin Endocrinol Metab* **94** : 1879-1880, 2009
- (Received on May 12, 2015)  
(Accepted on September 11, 2015)