陰茎壊死，敗血症をきたした輪ゴムによる陰茎絞扼症の１例

佐々木雄太郎，小田　眞平，藤方　史朗
谷本　修二，菅　　政治
愛媛県立中央病院泌尿器科

GANGRENE OF THE PENIS DUE TO STRANGULATION BY A RUBBER BAND : A CASE REPORT

Yutaro Sasaki, Shinpei Oda, Shiro Fujikata,
Shuji Tanimoto and Masaharu Kan
The Department of Urology, Ehime Prefecture Central Hospital

We report a case of strangulation of the penis by a rubber band. A 79-year-old man placed a rubber band tightly around the corona of his glans penis in order to prevent urinary incontinence. After five days, he was taken to our hospital in an ambulance for high temperature and general malaise. We found the rubber band and removed it immediately. Gangrene of the penis continued and he did not recover from sepsis, so we performed partial penectomy. After the operation, he completely recovered. Penile strangulation using a soft constricting object such as a rubber band might result in severe complications and we should be careful.

(Hinyokika Kiyo **60**：155-157, 2014)

Key words：Penile strangulation, Rubber band, Gangrene of the penis

緒　　言

陰茎絞扼症は可及的早期の絞扼解除が重要であり，泌尿器科領域における数少ない救急疾患の１つである[1]．絞扼物は多種多様で，輪ゴムなどの軟性絞扼物と，金属製リングなどの硬性絞扼物に大別される．

今回，われわれは陰茎壊死，敗血症をきたした輪ゴムによる陰茎絞扼症を経験した．症例の提示とともに，軟性絞扼物と硬性絞扼物の特徴を本邦報告例の集計を通して比較検討したので，報告する．

症　　例

患　者：79歳，男性

主　訴：発熱，全身倦怠感

既往歴：75歳，パーキンソン病，高血圧

現病歴：2013年７月に発熱，全身倦怠感が出現し動けなくなったため当院に救急搬送された．もともとパーキンソン病による尿失禁のため，近医泌尿器科を受診していた．３日前に陰茎が黒く変色していることを家人が発見し，近日中に同泌尿器科を受診する予定だった．

現　症：身長 150.0 cm，体重 57.4 kg，JCS I-2，血圧 110/70 mmHg，脈拍 79/分，体温 37.7°C，酸素飽和度 98％（room air），腹部は平坦・軟で，圧痛なし．亀頭は黒色調で壊死しており，悪臭あり（Fig. 1），陰茎背動脈触知可．前立腺 23.6 ml，硬結なし．膀胱容量 54.8 ml．

Fig. 1. Macroscopic appearance of the penis.

検査所見：WBC 12,370/mm^3，RBC 398万/μl，Hb 13.4 g/dl，Plt 17.3万/mm^3，BUN 28.2 mg/dl，Cr 0.98 mg/dl，CRP 1.16 mg/dl，PSA 4.436 ng/ml．

亀頭をよく観察すると，三重に巻かれた輪ゴムを発見した．輪ゴムは冠状溝に深く埋没しており，視診では発見困難だった．すぐさま用手的に絞扼を解除した．当初，本人は輪ゴムで縛ったことを忘れていたようだが，われわれが問診すると，尿失禁の防止目的に自分で縛ったことを認めた．問診から絞扼期間は約５日間と推定した．陰茎壊死，敗血症を疑い入院のうえ経過観察することとした．

経　過：入院後，SBT/ABPC 1.5 g×3/day を開始．当初，保存的に経過観察する方針とした．しかし，高

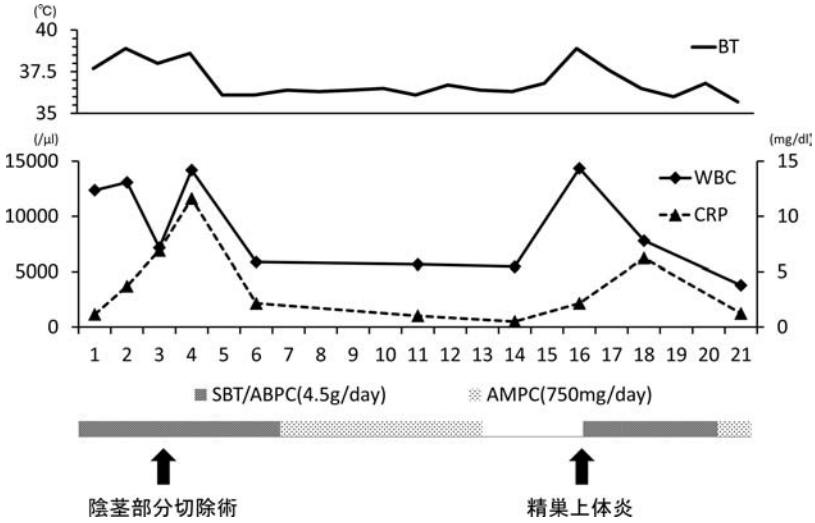

Fig. 2.　Clinical course.

熱，炎症反応の増悪を認めたため，第3病日に陰茎部分切除術を施行した（Fig. 2）．術中に亀頭をメスで刺したが，出血なく壊死しているものと判断した．術後，速やかに解熱し，炎症反応の改善もみられた．血液培養，尿培養ともに *Streptococcus agalactiae* が検出されたため，第7病日より AMPC 750 mg/day に内服変更した．第16病日に精巣上体炎を発症したため，再度抗生物質による治療を行い，軽快．第21病日に退院となった．

病理組織学的所見：亀頭全体にうっ血，出血を伴う梗塞壊死を認めた．悪性を疑う所見は認めなかった．

考　　察

陰茎絞扼症とは異物などにより陰茎が全周性に絞扼することで起こる種々の症状を呈する疾患である[2]．局所の血流不全によるうっ血，腫脹をはじめ，時に陰茎壊死など重篤な合併症を伴う[3]．絞扼物によって，輪ゴム，紐，糸などの軟性絞扼物と，金属製リングやペットボトル，指輪などの硬性絞扼物に大別される．1755年の Gaultier による報告が初めてとされており，本邦では1906年に佐藤が初めて報告している[4]．1988年に横尾らが本邦での報告全60例を集計している[5]．1988年から2013年8月の期間で，医学中央雑誌，MEDLINE を用いて本邦での報告（会議録含む）を検索したところ，112例（自験例含む）の報告を確認した．なお，横尾らの報告前後で集計されていない報告を加えたり，報告が重複している症例は省いたりしている．今回われわれは本邦での報告，全172例の文献学的考察を行った．

平均年齢は50.9歳（5～89歳）だった．絞扼物別にみてみると，硬性絞扼物では50代の壮年期をピークとした一峰性であるのに対し，軟性絞扼物では少年期，高年期の二峰性となっている（Fig. 3）．動機においては硬性絞扼物では悪戯，性的行為関連によるもので約4分の3を占めている．悪戯と報告されているものの中には性的目的と考えられる症例も少なくない．対照的に，軟性絞扼物では尿失禁治療が最も多い（Table 1）．壮年期は性的行動が活発であること，少年期や高年期は他の年齢期に比べ排尿トラブルの頻度が高いことが関連していると考えられる．

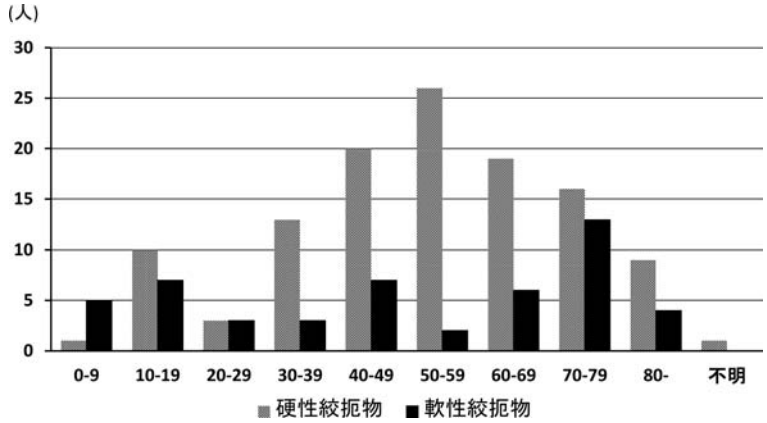

Fig. 3.　Number of patients by age group.

Table 1. Motives of penile strangulation

	硬性絞扼物	軟性絞扼物
	症例数	症例数
悪戯	49（ 41.5%）	6（ 12.0%）
性的行為関連	40（ 33.9%）	9（ 18.0%）
尿失禁治療	7（ 5.9%）	14（ 28.0%）
包茎治療	1（ 0.8%）	3（ 6.0%）
不明	16（ 13.6%）	16（ 32.0%）
その他	5（ 4.2%）	2（ 4.0%）
	118（100.0%）	50（100.0%）

Table 2. Types of strangulation

硬性絞扼物	症例数
金属製リング	57（ 32.8%）
パイプ状金属	17（ 9.8%）
ペットボトル	14（ 8.0%）
指輪	10（ 5.9%）
プラスチック製品	10（ 5.7%）
その他	12（ 6.9%）
小計	120（ 69.0%）
軟性絞扼物	
輪ゴム	34（ 19.5%）
ゴムひも	7（ 4.0%）
糸，ひも	6（ 3.4%）
ビニール製品	1（ 0.6%）
その他	2（ 1.1%）
小計	50（ 28.7%）
不明	4（ 2.3%）
計	174（100.0%）

硬性絞扼物においては金属製リングが最も多く，次いでパイプ状金属，ペットボトルがあげられる（Table 2）．また，軟性絞扼物では輪ゴム，ゴム紐といったゴム製品が80%以上を占める．

絞扼物別に合併症の発生率を比較した（Table 3）．硬性絞扼物は合併症の発生率が低く，合併症も比較的軽症なものが多い．しかし，軟性絞扼物は90%以上が何らかの合併症を来たしており，しかも重篤な合併症の頻度が高い．自験例と同様に陰茎壊死，敗血症に至った報告も散見され，死亡例の報告もある[7]．その理由として，軟性絞扼物は陰茎に容易に埋没し，絞扼面積が狭く持続的に強い圧力がかかり動脈が閉塞すること，絞扼物が組織内に埋没し患者自身も気付かず長時間放置されることが考えられる．

Table 3. Complications of penile strangulation

	硬性絞扼物（n＝118）	軟性絞扼物（n＝50）
	症例数	症例数
皮膚潰瘍	5（ 4.2%）	5（10.0%）
皮膚壊死	18（15.3%）	4（ 8.0%）
尿道断裂	0（ 0.0%）	3（ 6.0%）
尿道損傷	4（ 3.4%）	13（26.0%）
陰茎壊死	5（ 4.2%）	11（22.0%）
全身感染症	3（ 2.5%）	5（10.0%）
不明	2（ 1.7%）	2（ 4.0%）
	37（31.4%）	43（86.0%）

自験例では，パーキンソン病による切迫性尿失禁を防止するために本人が輪ゴムで陰茎を絞扼した．しかし本人が輪ゴムで絞扼したことを忘れ，またその性質上，周囲の者も輪ゴムを確認できず，発見が遅れたため重篤化したものと考えられた．軟性絞扼物による陰茎絞扼症に遭遇した際には，重篤化する可能性を念頭におく必要がある．

結　　語

陰茎壊死，敗血症を来たし，陰茎部分切除を施行した輪ゴムによる陰茎絞扼症を経験した．

文　　献

1）Ivanovski O, Stankov O, Kuzmanoski M, et al. : Penile strangulation : two case reports and review of the literature. J Sex Med **4** : 1775-1780, 2007
2）Hoffman HA and Colby FH : Incarceration of the penis. J Urol **54** : 391-399, 1945
3）重村克巳，結縁敬治，片岡頌雄，ほか：金属リングによる陰茎絞扼症の1例．西日泌尿 **65**：601-603，2003
4）佐藤恒祐：陰茎絞扼症の例．順天堂医事研究会雑誌 **398**：152，1906
5）横尾大輔，瀬田仁一：陰茎絞扼症の1例．西日泌尿 **50**：651-654，1988
6）山根明文，済　昭道：陰茎絞扼症の1例．公立八鹿病院雑誌 **9**：15-17，2000

(Received on September 19, 2013
Accepted on October 28, 2013)