

後腹膜脂肪肉腫の1例

舟橋 康人, 上平 修, 磯部 安朗

木村 恭介, 佐々 直人, 松浦 治

小牧市民病院泌尿器科

RETROPERITONEAL LIPOSARCOMA : A CASE REPORT

Yasuhito FUNAHASHI, Osamu KAMIHIRA, Yasuaki ISOBE,

Kyouusuke KIMURA, Naoto SASA and Osamu MATSUURA

The Department of Urology, Komaki City Hospital

We report a case of retroperitoneal liposarcoma. A 66-year-old male was referred to our hospital for a retroperitoneal tumor that was detected during gallbladder stone examination. Computed tomography (CT) and magnetic resonance imaging (MRI) revealed an extrarenal lipomatous tumor, 20×14×8 cm in size, in the right retroperitoneal space. He underwent surgical excision of the tumor with concomitant resection of the right kidney and adrenal gland. The resected tissue weighed 730 g. Histological examination revealed a well differentiated liposarcoma. He received no adjuvant therapy.

(Hinyokika Kiyō 52 : 203-205, 2006)

Key words : Retroperitoneal tumor, Liposarcoma, Well differentiated type

緒 言

後腹膜脂肪肉腫は発生する場所が後腹膜腔という silent space であることから初期には臨床症状に乏しく、発見時には巨大となり周囲組織への浸潤を認めることが少なくない。今回われわれは他疾患精査中に偶然発見された後腹膜脂肪肉腫の1例を経験したので、若干の文献的考察を加えて報告する。

症 例

患者：66歳，男性

既往歴：56歳時に精巣上体腫瘍切除を施行

家族歴：特記事項なし

現病歴：2003年10月健診で胆石を指摘され近医受診，精査中に腹部CTにて肝下面から右腎下方にいたる脂肪性腫瘍を発見され，2004年3月当科へ紹介となった。自覚症状は特に認めなかった。

入院時現症：身長171cm，体重70kg，血圧131/84mmHg，脈拍56/分，不整なし。腹部は平坦で腫瘍は触知せず。

入院時検査成績：血液生化学検査は腫瘍マーカーを含めて特に異常を認めなかった。

画像診断：腹部造影CTでは肝右葉の内側から右腎周囲，腎下方までの後腹膜腔に造影効果に乏しい脂肪の増殖を認め，内部に線状，索状影を認めた。また右腸腰筋内にも円形の脂肪浸潤を認めた。

MRIではT1 high, T2 lowな腫瘍性病変が肝右葉

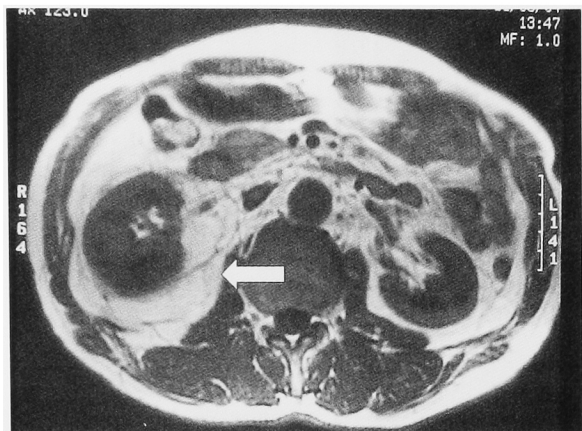
の内側から右腎周囲，腎下方までの後腹膜腔に認められ，CTと同様，内部に線状，索状影を認めた (Fig. 1a, b)。

以上の所見より後腹膜脂肪肉腫と診断し，2004年4月右腎，副腎を含む経腰的腫瘍摘出術を施行した。

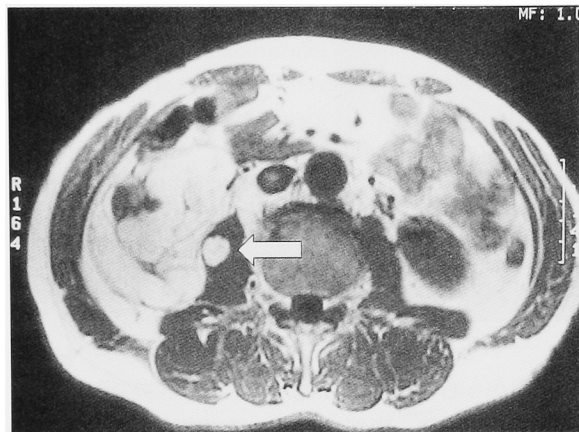
手術所見：全身麻酔下にて，腰部斜切開で後腹膜腔に入ると被膜を有する脂肪性腫瘍を右腎周囲に認めた。腫瘍と腹壁との剥離は容易であったが，腎門部で下大静脈と癒着しており，剥離する際に多量の出血を見たが，自己血輸血のみで対処可能であった。また画像診断で認めた腸腰筋内の脂肪浸潤も摘出した。摘出標本は20×14×8cm，総重量730g，表面平滑，弾性軟で，断面は黄白色均一で分葉状を呈しており，腎とは強固に癒着していた (Fig. 2)。

病理組織学的所見：HE染色にて細胞壁の近くに扁平な核をもつ通常の成熟脂肪細胞が主体をなし，その中にところどころ，異型を有する lipoblast が散見された (Fig. 3)。また尿管壁内や腎被膜内にも一部脂肪細胞の浸潤を認めた。また隔壁構造と思われる部位は線維性で血管が多数認められた。以上より高分化型脂肪肉腫，lipoma like liposarcoma という病理組織学的診断を得た。なお腫瘍は全体に一様であり，脱分化像は認めなかった。

術後経過：経過は良好で，追加療法は施行せず，術後12日目に退院した。術後16カ月現在，再発の兆候なく外来にて経過観察中である。



a



b

Fig. 1. a: MRI T1 (L1 level) revealed the fat intensity tumor measuring 20×14 cm in the right retroperitoneal space. b: MRI T1 (L3 level) revealed the round shaped fat invasion in the psoas muscle.

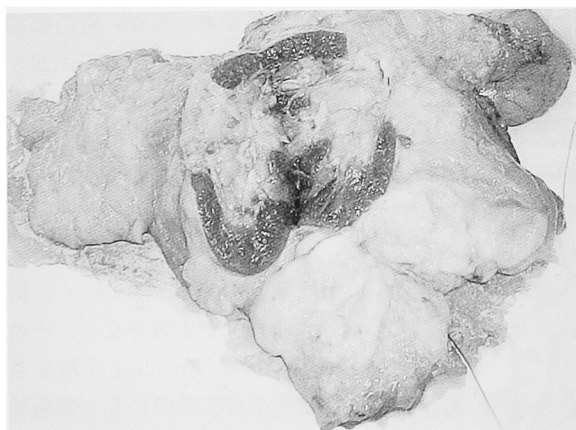


Fig. 2. Macroscopic appearance of cut surface of the specimen was homogenous yellowish-white.

考 察

後腹膜腔に悪性腫瘍が発生する頻度は全悪性腫瘍の0.1~0.4%と低率であるが、脂肪肉腫は全後腹膜腫瘍の6.9%、後腹膜悪性腫瘍の14.7%を占めると報告されている¹⁾。朝長らは1905~1983年の本邦報告例183

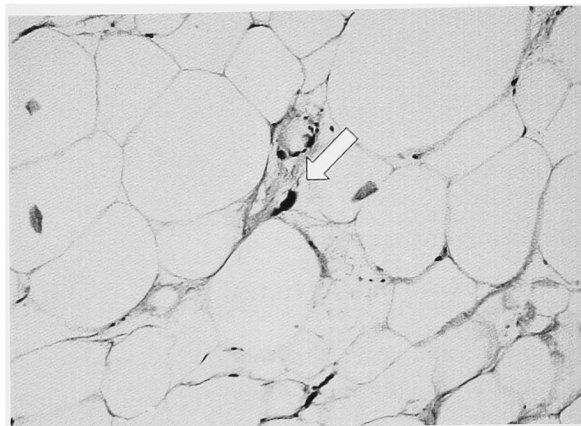


Fig. 3. Histological examination (HE stain, ×400) showed mature lipocytes with lipoblasts in fibrous tissue. The arrow shows a lipoblast.

例を集計しているが¹⁾、われわれはそれ以降2004年末までに報告された183例(自験例含む)を渉猟しえた。男女比は102:81であり、やや男性に多い。患側の左右比は82:77で差がなく、好発年齢は40~70歳台と従来の報告より広範囲にわたっていると云える (Table 1)。

後腹膜脂肪肉腫は自覚症状に乏しいため巨大な腫瘍

Table 1. 年齢分布

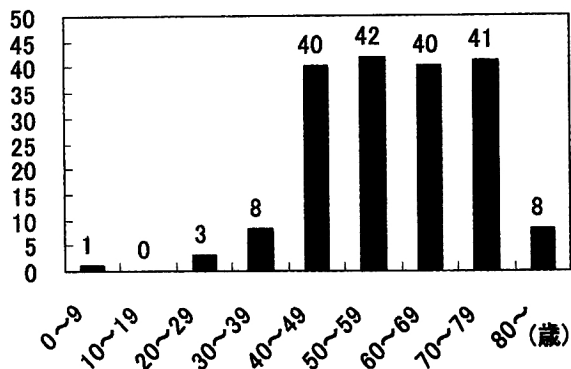
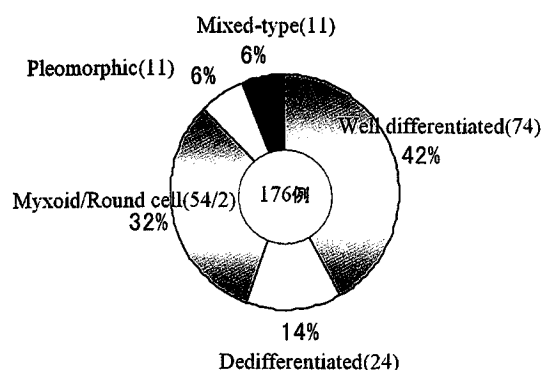


Table 2. Classification of lipomatous tumor

1. Lipoma
2. Lipomatosis
3. Lipomatosis of nerve
4. Lipoblastoma/Lipoblastomatosis
5. Angiolipoma
6. Myolipoma of soft tissue
7. Chondroid lipoma
8. Spindle cell lipoma/Pleomorphic lipoma
9. Hibernoma
10. Atypical lipomatous tumor/Well differentiated liposarcoma
11. Dedifferentiated liposarcoma
12. Myxoid liposarcoma/Round cell liposarcoma
13. Pleomorphic liposarcoma
14. Mixed-type liposarcoma

Table 3. 組織型



となつてから発見されるものが多く²⁾, 重量記載のある126例の平均重量は3,987gであり, 1kg未満のものは16例(13.0%)に過ぎなかった。

脂肪肉腫は多彩な組織像を呈することが知られており様々な分類が試みられている。2002年WHO分類(Table 2)によると異型脂肪腫様腫瘍/高分化型, 脱分化型, 粘液型/円形細胞型, 多形型, 混合型の5つの型に分類され, 異型脂肪腫様腫瘍と高分化脂肪肉腫, 粘液型と円形細胞型は genotype や組織像に共通の特徴を有するとして同一のカテゴリーの腫瘍として一括されている^{3,4)}

後腹膜腔に発生する脂肪肉腫では高分化型が最も頻度が高く, われわれの集計では病理診断の記載のある176例中74例(42.0%)を占めていた(Table 3)。高分化型は他の型と比べて比較的予後は良好とされるものの^{1,3)}, 一般的には後腹膜腔に発生する脂肪肉腫の予後は悪く, 局所再発を繰り返したり血行性転移を来し, 最終的に死の転帰をとることが多い^{2,5)}。

脂肪肉腫治療の原則は外科的切除であり, 周囲健常組織を含めた en bloc の切除が理想で, 不十分な切除は局所再発の大きな要因となる⁶⁾。しかし, 後腹膜腔は重要臓器に隣接しており, 実際には辺縁切除に終わることが多い。

一方, 術後補助療法として放射線療法や化学療法を施行した報告も散見される。放射線療法については粘液型に有効とする報告があるものの否定的な文献が多い⁷⁾。また化学療法についても単剤で adriamycin や ifosfamide が有効とする報告や⁸⁾, 多剤併用療法で CYVADIC (cyclophosphamide, vincristine, adriamycin, dacarbazine) 療法や, MAID (mesna, adriamycin, ifosfamide, dacarbazine) 療法を推奨する報告があるものの^{9,10)}, 化学療法を無効とする文献も少なからずあり, 特に組織が高分化であるほど化学療法に対する反応性は悪く, 術後補助療法の有効性に関して一定の見解が得られていないのが現状である。

自験例は比較的予後の良い高分化型であり, また有効な補助療法がないことから, 術後追加療法を施行していない。ただし主腫瘍周囲の結節性病変の存在は局所再発を高率にきたす予後推測因子と言われ¹¹⁾, 自験例も下大静脈や腸腰筋内への微小浸潤の可能性は否定できず, 長期にわたり慎重な経過観察が必要と考えられる。また再発時の治療方針としては, 切除可能であれば再発部位の外科的切除を第一選択肢と考えている。

結 語

後腹膜脂肪肉腫の1例について若干の文献的考察を加え報告した。

文 献

- 1) 朝長 毅, 奥山和明, 長尾幸一, ほか: 多彩な組織像を有する後腹膜脂肪肉腫の1治験例. 癌の臨 **32**: 927-932, 1986
- 2) 谷口哲也, 牧野正人, 貝原信明: 後腹膜脂肪肉腫の3例. 臨外 **58**: 1117-1121, 1997
- 3) Fletcher C, Unni K and Mertens F: Pathology and genetics of tumors of soft tissue and bone. In: World Health Organization Classification of Tumors, Vol 4. Lyon, France edited by Kleihues P, Sobin L, 35-46, International Agency for Research on Cancer Press, 2002
- 4) 岩崎 宏: 脂肪性腫瘍—特に異型脂肪腫様腫瘍と脱分化脂肪肉腫の多様性について—. 病理と臨 **22**: 120-126, 2004
- 5) Celik C, Karakousis GP, Moore FACS, et al.: Liposarcomas: prognosis and management. J Surg Oncol **14**: 245-249, 1980
- 6) 郷右近祐司, 神保雅幸, 関根義人, ほか: 11回の切除を行った後腹膜脂肪肉腫の1例. 臨外 **54**: 793-796, 1999
- 7) Enterline HT, Culbertson JD, Rochlin JG, et al.: Liposarcoma. a clinical and pathological study of 53 cases. Cancer **13**: 932-950, 1960
- 8) 藤浪 潔, 近藤慶一, 近藤猪一郎, ほか: Ifosfamide (IFM) 大量療法が有効であった進行性後腹膜脱分化型脂肪肉腫の1例. 泌尿紀要 **45**: 463-466, 1999
- 9) 古倉浩次, 土井 裕, 吉田隆夫: 後腹膜脂肪肉腫(混合型)の1例. 西日泌尿 **56**: 596-599, 1994
- 10) 小林恭子, 駒田文彦, 尾辻 啓, ほか: 化学療法が奏効した後腹膜原発脂肪肉腫の1例. 癌と化療 **26**: 385-388, 1999
- 11) Voros D, Theodorou D, Ventouri K, et al.: Retroperitoneal tumors: do the satellite tumors mean something? J Surg Oncol **68**: 30-33, 1998

(Received on January 24, 2005)

(Accepted on September 15, 2005)