化学放射線療法が奏功した尿道癌の2例
―80歳を超える女性症例の経験―

立花　貴史，松本　和将，名木　渉人，萩原　正博
小林健太郎，津村　秀康，吉田　一成，岩村　正嗣
北里大学医学部泌尿器科学

COMBINED CHEMOTHERAPY WITH RADIATION WAS TOLERABLE AND EFFECTIVE TREATMENT IN FEMALE OCTOGENARIAN PATIENTS WITH URETHRAL CANCER
—TWO CASE REPORTS—

Takashi Tachibana, Kazumasa Matsumoto, Shoji Nagi, Masahiro Hagiwara, Kentaro Kobayashi, Hideyasu Tsumura, Kazunari Yoshida and Masatsugu Iwamura
The Department of Urology, Kitasato University School of Medicine

We report two octogenarian patients with primary urethral cancer treated with chemotherapy and external beam radiation therapy. An 85-year-old female presented with perineal bleeding. Magnetic resonance imaging (MRI) showed a locally advanced tumor in the urethra. Biopsy was performed and pathologic findings demonstrated squamous cell carcinoma. After receiving one cycle of a half dose of gemcitabine and nedaplatin, the patient received external beam radiation therapy with gemcitabine and nedaplatin treatment followed by two more cycles of chemotherapy. Complete response was achieved. An 87-year-old female presented with vaginal bleeding. MRI revealed locally advanced urethral tumor with bilateral inguinal lymph node metastases. Scratch and urine cytology of tumor demonstrated squamous cell carcinoma. After the same treatment as in case 1, primary cancer and lymph node metastases were significantly decreased. There have been no signs of recurrence or progression after treatment, and no severe adverse events in either patient during 53 and 26 months' follow up, respectively.

(Hinyokika Kiyo **62**: 367-371, 2016　DOI: 10.14989/ActaUrolJap_62_7_367)

Key words: Urethral cancer, Chemotherapy, Radiation, Octogenarian

緒　　言

原発性尿道癌は，女性の悪性腫瘍で僅か0.01～0.02%を占める稀な疾患である[1]．一般的に女性の尿道癌は，膀胱尿道全摘除術や子宮・両側付属器・膣合併切除を加えた前方骨盤内臓摘除術と尿路変向術が施行されることが多い[2,3]．しかし，外科的治療単独での5年生存率は芳しくなく，手術侵襲が大きいことも問題点としてあげられる．今回われわれは，80歳を超えた女性の原発性尿道癌に対して，化学療法に放射線療法を併用し良好な治療効果を得た2症例を経験したので報告する．

症　　例

患者1：85歳，女性

主　訴：会陰部からの出血

既往歴：高血圧，橋本病，胆石症（摘除）

家族歴：特記すべきことなし

現病歴：2010年5月，主訴にて近医婦人科受診．婦人科領域の異常なく泌尿器科を受診となった．CT，MRIにて尿道腫瘍が疑われ，生検を施行したところ扁平上皮癌が検出され尿道癌の診断となった．当院での加療を希望され紹介受診となった．

血液検査所見：血算に異常所見認めず，生化学にてCr 0.85 mg/dl，eGFR 47.9 ml/min と腎機能低下認めているのみであった．血清腫瘍マーカーは SCC 1.2 ng/ml（正常 1.5 ng/ml）と正常であった．

Fig. 1. Urethral tumor was seen at perineum in case 1.

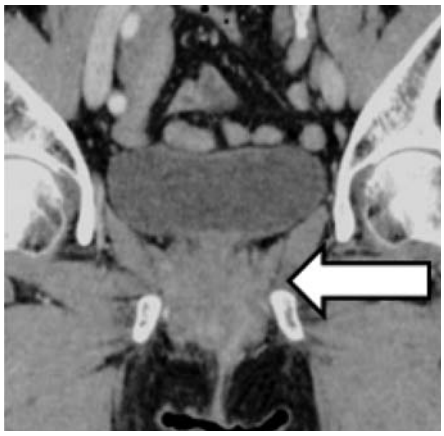

A

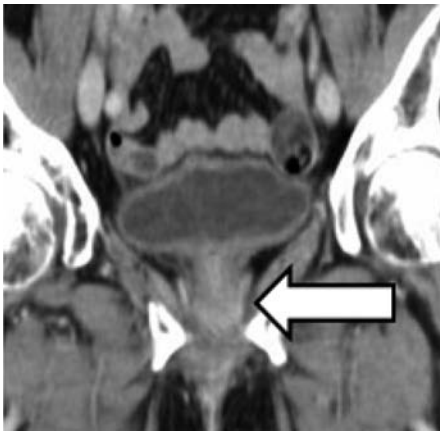

B

Fig. 2. Computed tomography (CT) demonstrated the urethral cancer before the treatment (A). Urethral cancer was not detected in CT after combined chemotherapy with external beam radiation (B). Arrow : urethral cancer.

理学所見：視診にて会陰部より腫瘤性病変が突出しており，外尿道口の確認はできなかった．しかし，尿閉は認めず，排尿可能であった（Fig. 1）．

画像所見：骨盤 MRI にて尿道から外尿道口へ外に突出する 4 cm 大の腫瘤を認め，尿道筋層への浸潤は疑われるが，膣前壁への浸潤は認めなかった（Fig. 2A）．胸腹部 CT にてリンパ節転移や遠隔転移は認めなかった．

治　療：各種画像検査，生検結果より尿道癌 cT2N0M0 の診断となり，化学放射線療法を選択した．2010年 9 月より gemcitabine/nedaplatin（GN）療法を開始した．投与量は gemcitabine/cisplatin（GC）療法の原法[4]に従い，gemcitabine は 1,000 mg/m^2 を第 1，8，15日に，nedaplatin 70 mg/m^2 を第 2 日に投与予定としたが，高齢および腎機能から 2 剤とも50％に減量し施行した．2 コース目は gemcitabine を第 1 日に，nedaplatin を第 2 日に投与し，第 8，15日の投与は施行せず，放射線外照射 50 Gy/25回を原発巣に対して nedaplatin 投与後より併用した[5]．

治療後経過：2 コース終了後の CT にて原発巣は消失していた．さらに gemcitabine/nedaplatin 療法 2 コースを追加投与し，4 コース終了時の CT（Fig. 2B）でも同様に原発巣認めず complete response（CR）の判定とした．治療後53カ月経過した現在も，明らかな有害事象もなく，再発を認めていない．

患者 2：87歳，女性

主　訴：外陰部からの出血

既往歴：高血圧，虫垂切除術

家族歴：特記すべきことなし

現病歴：2011年11月より主訴を認め，近医婦人科にてホルモン剤にて加療されていたが改善を認めず，2012年10月当院婦人科受診．婦人科領域の所見は認めず，当科への依頼受診となった．

血液検査所見：血算に異常所見認めず，生化学にて Cr 0.94 mg/dl，eGFR 47.9 ml/min と腎機能低下認めているのみであった．血清腫瘍マーカーは SCC 2.1 ng/ml と軽度上昇を認めていた．

理学所見：視診，触診にて外尿道口周囲に硬結触知し，易出血性のびらんを認めた．

細胞所見：擦過細胞診および尿細胞診にて陽性を認め，扁平上皮癌の診断であった．

画像所見：骨盤部 MRI で尿道に一致した境界明瞭，内部は比較的均一で，T2 強調画像で中等度信号強度の 3 cm 大の腫瘤を認めた．尿道筋層への浸潤は疑われるが，膣前壁への浸潤は認めなかった．胸腹部 CT にて両側 1 個ずつの鼠径リンパ節腫大（右：20 mm，左：23 mm）（Fig. 3A）を認めるが，その他の臓器への転移は認めなかった．

治療経過：各種画像検査，細胞診結果より尿道癌 cT2N2M0 の診断となり，化学放射線療法を選択した．2012年11月より症例 1 同様の治療方針にて，高齢および腎機能から 2 剤とも 50％に減量し，gemcitabine/nedaplatin 療法および放射線外照射を施行した．放射線外照射線量は 60 Gy/25回を原発巣とリンパ節に対して施行した．2 コース終了後の MRI にて尿道腫瘍および両側鼠径リンパ節ともに縮小傾向（右：13 mm，左：18 mm）を認めた．その後，さらに gemcitabine/nedaplatin 療法 2 コースを追加投与した．4 コース終了時の MRI では，原発巣を認めずリンパ節縮小（右：8 mm，左：10 mm）認め，partial response（PR）と判定した（Fig. 3B）．治療後26カ月経過した現在，明らかな有害事象もなく，画像上再発，進行やリンパ節増大は認めていない．

考　　察

女性の尿道癌は女性悪性腫瘍の0.01～0.02％と稀であり[1]，組織型に関しても，扁平上皮癌，尿路上皮癌，腺癌と様々な組織型が存在している．本症例と同

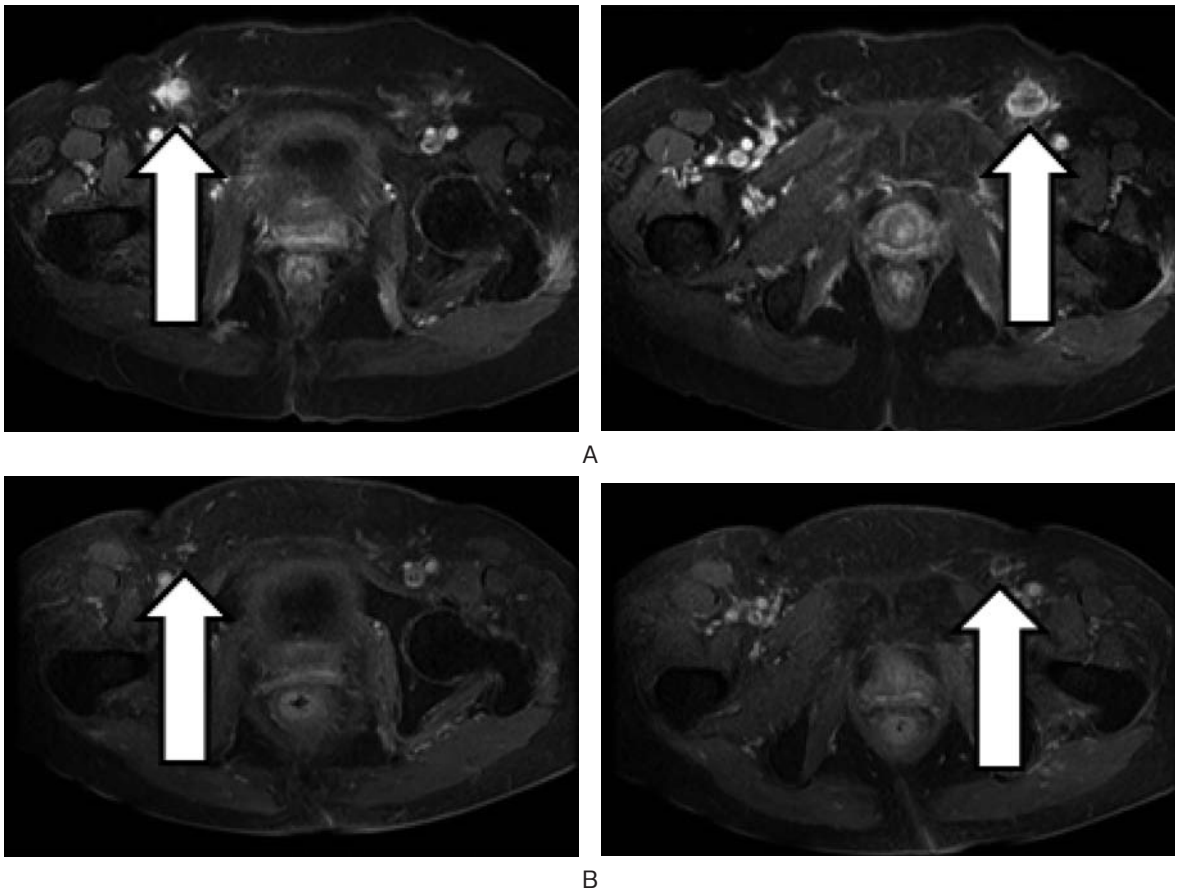

Fig. 3. Magnetic resonance imaging preoperatively demonstrated the metastases to both sides of inguinal lymph node (A). After treatment was completed, inguinal lymph nodes were decreased (B). Arrow: lymph node.

様の扁平上皮癌は22～45％と比較的多く報告されているが[6,7]，希少癌，多様な組織型によりおのおのの症例蓄積は困難であり，有用な治療法はまだ確立されていない．一般的に女性の尿道癌は，膀胱尿道全摘除術や子宮・両側付属器・膣前壁合併切除を加えた前方骨盤内臓摘除術が施行されることが多い．しかし，手術療法単独での5年生存率は10～17％と報告されている[2,3]．また，尿道癌に対する放射線照射単独での治療成績は，5年生存率で0～57％とされている[8]．

一方，女性の進行性尿道癌（57～90歳）に対して，化学放射線療法や手術を含めた集学的治療について良好な報告が散見される[9~14]．牧野ら[10]は，cT3N0M0の症例で，cisplatin 40 mg と放射線照射 66 Gy を併用し，CR を得た後20カ月間再発していない症例を報告している．また，cT3N0M0 の尿道癌に膀胱尿道全摘施行し，術後肺転移およびリンパ節転移を認めた症例に対して，gemcitabine/cisplatin 療法を4コース施行し23カ月間 CR を継続していると報告している．加藤ら[11]は膀胱尿道全摘除と骨盤リンパ節廓清術施行後，病理学的に pT3N1M0 症例に対して，術後補助化学療法および救済化学療法として cisplatin/5-FU を投与し，CR を得られた症例を報告している．Hara ら[12]はT3N2M0（右鼠径リンパ節転移）症例に対して，5-FU/cisplatin 療法に 60 Gy の放射線療法を併用し12カ月間 CR を得ている．また，T3N0M0 の症例に対して，前述同様の治療を施行し CR となり，27カ月の経過観察において再発を認めていないと報告している．以上の報告では，腺癌1例，扁平上皮癌3例で，術後再発例，手術困難例，リンパ節転移例であり，リンパ節転移や再発の有無，腫瘍部位により治療方針が決定されていた．尿道癌，特に扁平上皮癌に対しては，緒家の報告も含め集学的治療の一環としてプラチナ製剤および 5-FU 系薬剤の併用が有用であると考えられる．本症例においても gemcitabine/nedaplatin 療法・放射線併用療法を行い，重篤な有害事象もなく，良好な結果を得ることができた．Nedaplatin は cisplatin と比較し腎毒性，血球減少，嘔気など少なく[15]，高齢者に対しても有用と考えられた．

発生部位において予後の検討が行われている．Dalbagni ら[1]は，前部尿道癌では71％，後部尿道癌では48％の5年生存率を報告している．また，Srinivas ら[3]は，前部尿道癌では47％，後部尿道癌では11％と報告し，後部尿道癌と比較し前部尿道癌症例で生存率が高いことを報告している．男性では前部尿道に発症

Table 1.　80歳以上の女性尿道癌症例

症例	年齢（歳）	主訴	組織型	病期	治療方法	経過観察期間（月）	転帰
1 天野ら[14]	80	排尿困難	腺癌	B	膀胱全摘除術	10	再発なし
2 加藤ら[11]	82	血尿	腺癌	A	腫瘍切除術	28	再発なし
3 山田ら[13]	90	外陰部出血	扁平上皮癌	B	放射線療法	12	再発なし
4 自験例 1	85	外陰部出血	扁平上皮癌	B	化学放射線療法	53	再発なし
5 自験例 2	87	外陰部出血	扁平上皮癌	D1	化学放射線療法	26	再発なし

した場合，骨盤腔より遠位に存在するため，比較的予後が良好であると考えられるが，女性の場合は男性同様の区別は困難であり，解剖学的位置関係からも男性の後部尿道に相当するものと考えられる．近年の原発性女性尿道癌の統計では，診断時の Grabstald 分類で stage C～D が全体の約 2/3 を占めており，女性症例の場合は，進行した状態で発見され予後不良であることを報告している[13]．本症例は化学放射線療法が奏功したが，諸家の報告例で治療後に骨盤および鼠径リンパ節，遠隔転移を来たす症例も報告されており[10~13]，今後の再発の可能性は否定できず，定期的な CT 検査や鼠径部の触診などの注意深い経過観察が必要と思われる．

小山ら[16]は90歳以上の大腸癌手術の治療選択に関して患者・家族のアンケートを行っている．アンケート結果は患者の苦痛をとるため，手術を希望するとの内容が多かった．尿路の腫瘍において，高齢者であっても進行に伴い血尿や尿閉を来たし，著しく生活の質が低下することも予想される．女性で80歳以上の尿道癌症例は，本邦で自験例も含め 5 症例報告されており[11,13,14]（Table 1），治療として根治術や手術困難症例に放射線療法を選択するなど様々であった．尿道癌は現状において，外科的治療を行うことが第一選択と考えられるが，高齢者に対して根治的治療は体力的負担が大きく，今後高齢化社会がさらに顕在化することも予想され，化学放射線療法も選択肢の一法となる可能性が示唆された．

結　　語

80歳を超える女性尿道癌症例に対して，化学放射線療法が奏功した 2 例を報告した．

本論文の要旨は第78回日本泌尿器科学会東部総会で発表した．

文　　献

1）Dalbagni G, Zhang ZF, Herr HW, et al.: Female urethral carcinoma: an analysis of treatment outcome and a plea for a standardized management strategy. Br J Urol **82**: 835–841, 1998

2）Narayan P and Konety B: Surgical treatment of female urethral carcinoma. Urol Clin North Am **19**: 373–382, 1992

3）Srinivas V and Khan SA: Female urethral cancer. Int Urol Nephrol **19**: 423–427, 1987

4）von der Masse H, Senqelov L, Roberts JT, et al.: Long-term survival results of a randomized trial comparing gemcitabine plus cisplatin, with methotrexate, vinblastine, doxorubicin, plus cisplatin in patients with bladder cancer. J Clin Oncol **23**: 4602–4608, 2005

5）Ikeda M, Matsumoto K, Niibe Y, et al.: The radiotherapy with methotrexate, vinblastine, doxorubicin, and cisplatin treatment is an effective therapeutic option in patients with advanced or metastatic bladder cancer. J Radiat Res **52**: 674–679, 2011

6）小泉貴裕，坂東重浩，神田和哉，ほか：原発性女性尿道癌の 2 例．日泌尿会誌 **98**：790–794，2007

7）高橋　浩，平野明彦，中野　勝，ほか：原発性女子尿道癌の 1 例．泌尿紀要 **35**：1943–1945，1989

8）Sharp DS and Angermeier KW: Surgery of penile and urethral carcinoma. In: Edited by Wein AJ, et al. Campbell-walsh Urology. 9th ed, pp 1018–1022, WB Saunders, Philadelphia, 2006

9）Yoshika H, Ikeuchi T, Matsumoto K, et al.: Primary cancer of the female urethra. J Jpn Cancer Ther **29**: 813–817, 1994

10）牧野雄樹，松岡崇志，北　悠希，ほか：原発性女子尿道癌の 2 例．倉敷中病年報 **72**：87–91，2009

11）加藤秀一，柳瀬雅裕，久末伸一，ほか：原発性女子尿道癌の 2 例．泌尿器外科 **20**：687–689，2007

12）Hara I, Hikosaka S, Eto H, et al.: Successful treatment for squamous cell carcinoma of the female urethra with combined radio- and chemotherapy. Int J Urol **11**: 678–682, 2004

13）山田雄太，高橋淳子，金村三樹郎，ほか：原発性女子尿道癌の 4 例．日泌尿会誌 **103**：675–680，2012

14）天野俊康，新倉　晋，加藤浩章，ほか：原発性女子尿道癌の 5 例．西日泌尿 **60**：124–126，1998

15）Matsumoto K, Mochizuki K, Hirayama T, et al.: Gemcitabine plus nedaplatin as salvage therapy is a favorable option for patients with progressive metastatic urothelial carcinoma after two lines of chemo-

therapy. Asian Pac J Cancer Prev **16**: 2483-2487, 2015
16）小山良太，河島秀昭，吉田　信，ほか：当院における90歳以上の大腸がん手術の治療選択に関する検討．北外誌 **59**：135-140，2014

(Received on December 11, 2015
Accepted on March 1, 2016)